rier[1] et Hartmann estiment, au contraire, que la laparotomie est préférable dans la plupart de ces cas, et qu'il faut réserver l'hystérectomie vaginale, *castration utérine de Péan*, aux suppurations exceptionnelles qui baignent en quelque sorte l'utérus et qui s'accompagnent de plastron abdominal. La laparotomie doit rester la méthode de choix, et l'incision vaginale de Laroyenne, *celle du cul-de-sac postérieur ou colpotomie*, n'est pas, d'autre part, à dédaigner. « En tout cas, dit fort bien Auvard[2], la castration utérine ne saurait être tentée que lorsqu'il est prouvé, par un diagnostic bien mûri, que la guérison de la femme est impossible sans supprimer les fonctions génitales. » Telle est aussi notre manière de voir, d'après l'observation des nombreuses malades que nous avons eu à traiter.

3° Pour les utérus myomateux qui ne dépassent pas le niveau de l'ombilic (Péan, Segond[3], Pozzi et Richelot), ou une ligne sous-jacente à l'ombilic, large de trois bons travers de doigt (Quénu)[4].

4° Pour les métrites chroniques qui restent excessivement douloureuses, intolérables, après l'ablation uni ou bilatérale des annexes utérines. Ces cas sont rares.

5° Pour les grandes névralgies pelviennes (Richelot[5]) : phénomènes douloureux graves, permanents et rebelles qui siègent dans l'utérus ou les ovaires, sans aucune lésion appréciable de ces organes, et qui s'accompagnent d'un état névropathique plus ou moins accentué.

6° Pour quelques cas de prolapsus complet d'un utérus volumineux.

7° Exceptionnellement, pour une inversion utérine irréductible.

A l'heure actuelle, l'hystérectomie vaginale s'exécute selon *trois grandes méthodes hémostatiques :* dans l'une, qui est ancienne et qu'on peut appeler *méthode de la filopressure multiple ou parcellaire*, la diérèse para-utérine de chaque ligament large n'a lieu que peu à peu, par étages successifs, au fur et à mesure qu'on vient de lier une petite partie de la hauteur du ligament ; dans la deuxième, que nous nommerons *méthode de la forcipressure à demeure*, et dont nous devons à Richelot et à Péan la technique réglée ainsi que l'emploi systématique, on ne divise chaque ligament, soit d'un trait, soit en traits successifs, qu'après l'avoir saisi avec une série de pinces graduellement superposées, et ces pinces doivent rester en place durant trente-six à quarante-huit heures pour assurer l'hémostase définitive. Cette méthode a sur la précédente deux grands avantages : *la facilité et la rapidité de l'exécution*, et elle est aussi sûre. — La troisième méthode , *méthode d'angiotripsie*, est de date toute récente. Elle a été créée par Doyen et aussitôt perfectionnée par Tuffier et d'autres chirurgiens (voy. p. 32). Elle consiste

[1] Terrier et Hartmann (*Congrès fr. de chirurgie*, 1893).

[2] Auvard. *Traité prat. de gynécol.*, p. 281, 1892.

[3] Segond. Des plus gros fibromes justiciables de l'hystérectomie vaginale (*Congr. fr. chir.*, p. 921, 1895).

[4] Quénu. De l'hystérectomie vaginale pour fibromes utérins. Indication et manuel opératoire : 33 observ., 33 guérisons (*Soc. chir.*, p. 346, 30 mars 1898).

[5] Richelot (*Soc. chir.*, 9 novembre 1892, et séances suivantes).

à écraser les ligaments larges au niveau des lignes d'exérèse sans laisser en place de ligatures massives ni de pinces-clamps. Néanmoins, il semble encore que la crainte d'une hémostase insuffisante ou infidèle retienne beaucoup d'opérateurs ou empêche du moins la méthode de se généraliser.

1° Méthode de la filopressure multiple. — Les procédés qui ont cours dans la pratique sont trop nombreux pour qu'il soit possible de les exposer tous.

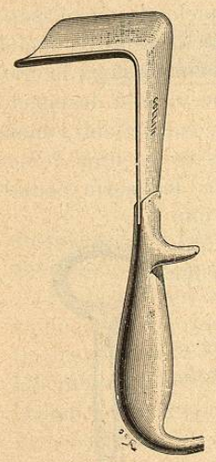

Fig. 1139. Valve courte de Richelot.

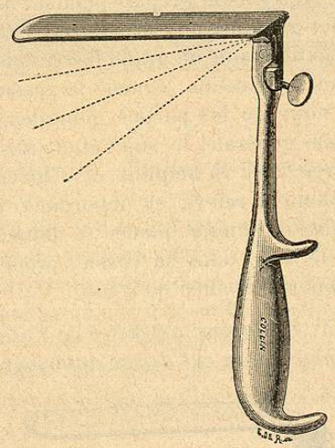

Fig. 1140. Écarteur vaginal à angle mobile de Segond.

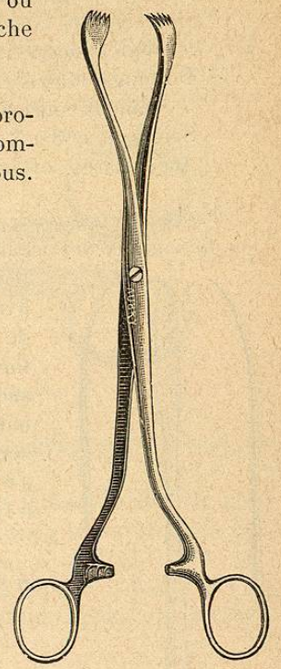

Fig. 1141. Pince de Museux.

Cela ne nous paraît même pas utile : il suffit de connaître un type établi sur la sélection comparée, quitte à le modifier suivant les éventualités cliniques.

Appareil instrumental :

Un Clover's crutch ;

Un irrigateur d'Esmarch avec tube et robinet ;

Une valve courte de Richelot (fig. 1139) ;

Une valve antérieure à irrigation continue de Fritsch ou de Péan, si l'on veut ;

Deux écarteurs vaginaux à angle mobile de Segond (fig. 1140) ;

Une pince à pansement utérin ;

Deux pinces de Museux (fig. 1141) ;

Les trois bistouris de Segond (fig. 1142), à lames courtes droite, courbe à droite, courbe à gauche, ou seulement un long bistouri à lame courte et étroite ;

Une longue et large spatule mousse à décollement utérin ;

Un long écarteur coudé de Péan (fig. 1143) ;
Une pince de Péan pour les ovaires (fig. 1144) ;
Une forte aiguille de Deschamps demi-mousse ;
Des aiguilles courbes de Hagedorn et un porte-aiguille de Pozzi ;
Quelques longues pinces hémostatiques à mors ordinaires ;
De longs et forts ciseaux à lames mousses, droites (fig. 1145) ou légèrement courbées sur le champ ;
Soie forte n° 3 à 5 et catgut fort ;
Accessoires : ciseaux ordinaires, sonde vésicale, rasoir.

Procédé éclectique. — Après avoir préparé pendant quelques jours l'asepsie du vagin et des organes génitaux externes, administré la veille un grand purgatif, donné un grand lavement simple deux heures avant l'opération, évacué la vessie, rasé et désinfecté de nouveau les parties génitales, enfin établi l'anesthésie générale, le sujet étant mis en position dorso-sacrée avec la béquille de Clover, le bassin convenablement relevé et débordant, une sonde de femme placée à demeure, s'il le faut, dans la vessie, procéder à l'opération ainsi qu'il suit :

1° *Prolapsus artificiel de l'utérus et incision du cul-de-sac antérieur du vagin.* — Placer une valve courte de Richelot dans le vagin, déprimer sa paroi postérieure et le périnée, saisir chaque lèvre du col avec une pince de Museux et abaisser peu à peu l'utérus jusqu'à ce que le col soit *aussi près*

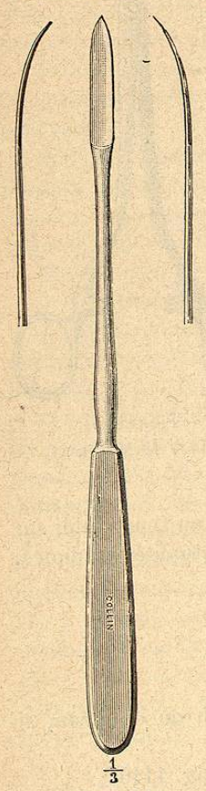

Fig. 1142.
Bistouris de Segond.

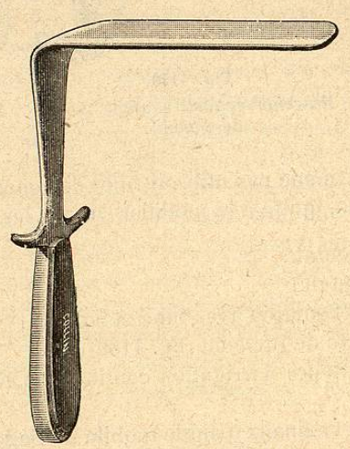

Fig. 1143.
Long écarteur coudé de Péan.

Fig. 1144.
Pince de Péan pour ovaires.

que possible de la vulve. Quand la prise ne peut se faire solidement sur le col, pincer les culs-de-sac latéraux avec deux griffes de Museux, et produire le prolapsus utérin par traction bilatérale.

Pendant qu'un aide continue à déprimer le périnée avec la valve de Richelot et maintient l'abaissement de l'utérus, un autre aide écartant les parois latérales du vagin avec deux valves coudées, faire au bistouri une incision demi-circulaire de *toute l'épaisseur* de la paroi du vagin *à 1 centimètre au-dessus du bord libre du col* et, en tout cas, à une distance suffisante du néoplasme, si l'on opère pour un cancer.



Fig. 1145. — Ciseaux droits longs et forts.

L'incision doit arriver en profondeur jusque dans le tissu cellulaire périvaginal, et en largeur jusqu'aux extrémités du diamètre transversal du col. Le bistouri doit être conduit perpendiculairement à la surface du col. L'hémorragie produite par cette incision est rarement inquiétante ; au besoin, on l'arrêterait en faisant la filopressure multiple et transversale de la lèvre vaginale.

2° *Décollement de la vessie jusqu'au cul-de-sac vésico-utérin du péritoine.* — Avec l'extrémité de l'index droit ou une spatule mousse, déchirer peu à peu, de bas en haut, et d'un côté à l'autre, le tissu cellulaire lâche qui unit la paroi postérieure de la vessie à la face antérieure du col, puis du corps de l'utérus, en contrôlant de temps à autre la régularité de la diérèse avec la sonde qui est placée dans la vessie. Par l'habitude on arrive à se passer de la sonde et à faire librement le décollement de la vessie. On peut aussi très efficacement éviter l'effraction de cet organe en relevant au fur et à mesure sa paroi inféro-postérieure au moyen d'un long écarteur coudé de Péan. Si la vessie est ouverte malgré tout et qu'on s'aperçoive de l'accident, il faut de suite fermer la brèche par quelques points de suture perdue à la Lembert.

Poursuivre le décollement de la vessie jusqu'au cul-de-sac séreux, c'est-à-dire jusqu'à ce qu'on sente un défaut de résistance ou une membrane tendue transversalement entre la vessie et l'utérus. La hauteur de ce décollement varie entre 3 et 4 centimètres, quelquefois plus. L'hémorragie est insignifiante,

3° *Incision du cul-de-sac postérieur du vagin et ouverture de l'espace*

de Douglas. — Pendant que l'un des aides relève le col vers la symphyse pubienne au moyen des pinces fixatrices, joindre les extrémités de la précédente incision par une autre incision demi-circulaire en divisant franchement *toute l'épaisseur* (4 à 5 millimètres) de la paroi vaginale et en dirigeant le tranchant vers le col. L'incision doit se faire à 1 centimètre et demi ou 2 centimètres en arrière du bord libre du col. L'ouverture du rectum est, du reste, beaucoup moins à craindre que celle de la vessie : il y a entre le rectum et l'utérus un espace d'au moins 3 à 4 centimètres.

L'espace de Douglas une fois ouvert dans toute sa largeur, imiter, si l'on veut, la conduite d'A. Martin en plaçant sur la lèvre vaginale une série de ligatures transversales qui embrassent la paroi du vagin et le péritoine qui la tapisse en arrière : on diminue ainsi la perte de sang, et l'on évite les décollements ultérieurs possibles de cette séreuse. Mais cette manœuvre n'est pas nécessaire, beaucoup de chirurgiens la négligent, et nous faisons de même.

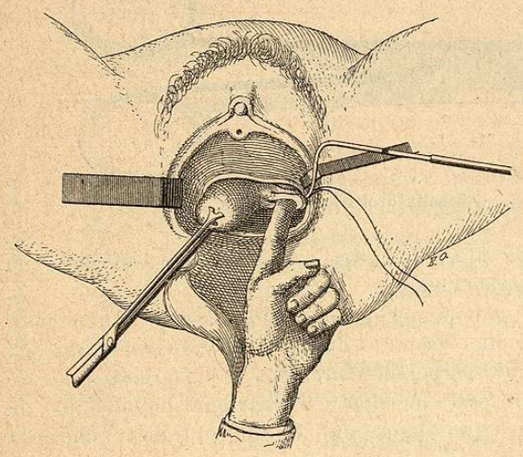

Fig. 1146. — Hystérectomie vaginale. Ligature de l'artère utérine gauche.

Placer profondément dans l'espace de Douglas un tampon de gaze aseptique monté, afin de protéger, autant que possible, le péritoine contre l'infection et de mettre l'intestin grêle hors d'atteinte.

4° *Filopressure étagée et section progressivement ascendante des ligaments larges. Division du cul-de-sac vésico-utérin du péritoine.* — Pendant que l'un des aides attire fortement le col en bas et à gauche, par exemple, passer l'index gauche dans l'espace de Douglas derrière la partie inférieure du ligament large droit (par rapport à l'opérateur) ; traverser toute l'épaisseur de ce ligament d'avant en arrière, *à 1 centimètre et demi du col, à une hauteur analogue*, avec une aiguille de Deschamps armée d'une anse de soie n° 4 et tenue de la main droite (fig. 1146) ; faire descendre sur la pulpe de l'index le bec de l'aiguille jusqu'à ce qu'il apparaisse au-dessous du ligament ; attirer un chef de l'anse avec une pince à forcipressure ; le retenir pendant qu'on retire l'aiguille ; puis étreindre vigoureusement dans l'anse la partie inférieure du ligament en employant le nœud du chirurgien et en accompagnant le nœud jusqu'au ras des tissus avec les deux index ou deux pinces à forcipressure. Par précaution ajouter un nœud simple. Faire une

ligature analogue à la partie inférieure de l'autre ligament large. *On a ainsi lié les deux artères utérines.* Avec des ciseaux droits, à droite et à gauche, sectionner le pont de tissu intermédiaire à la ligature et à l'utérus. Cette section doit se faire à 6 millimètres au moins en dedans de la ligature, afin que celle-ci ne risque pas de glisser.

Abaisser encore, si possible, l'utérus. Placer une autre ligature semblable, de la même manière, à droite puis à gauche, au-dessus des précédentes ; la partie étreinte ne doit pas avoir plus d'un demi-centimètre de hauteur. Puis sectionner les tissus entre l'utérus et le nouvel étage de ligatures.

Si le cul-de-sac antérieur du péritoine est maintenant bien à portée, comme c'est la règle, — le saisir avec une pince pendant qu'on relève la vessie avec l'index gauche ou une valve coudée ; l'ouvrir avec précaution d'un coup de ciseaux près de la pince, passer un ou les deux index par la boutonnière ainsi faite et déchirer complètement le cul-de-sac à droite et à gauche.

Pendant que l'utérus est abaissé de plus en plus, placer successivement deux autres ligatures toujours superposées à droite et à gauche du corps de l'utérus ; la plus élevée des deux doit comprendre le ligament rond et la trompe, par conséquent les artères funiculaire et tubo-ovarienne. Achever l'extirpation de l'utérus en coupant les ligaments ronds et les trompes en dedans des dernières ligatures ; et enlever le tampon monté qui avait été placé dans le Douglas.

5° *Ablation des ovaires.*

L'observation aurait démontré qu'après l'extirpation de l'utérus les ovaires s'atrophient ; mais il est, pensons-nous, plus sage de ne pas trop compter sur un processus involutif qui est loin d'être constant et qui, en tout cas, peut mettre un temps plus ou moins long à s'établir et à se terminer. Après l'hystérectomie totale, les ovaires ne sont pas seulement inutiles, ils peuvent être le point de départ de divers accidents graves, ils peuvent aussi être le siège d'une récidive cancéreuse (Sänger) [1]. Il faut donc les enlever dans tous les cas, que les malades soient ou non encore réglées, à moins que cette opération complémentaire ne soit *matériellement* impossible ou trop dangereuse.

6° *Traitement de la plaie vaginale.* — Après avoir coupé près du nœud sur le bout de l'index, avec de longs ciseaux courbes, étroits et mousses, tous les chefs des ligatures latérales des ligaments larges, nettoyer le fond de la plaie et l'espace de Douglas avec de petits tampons de coton hydrophile trempés dans une solution chaude salicylique, 3 p. 1000 par exemple, et montés sur des porte-éponges ou simplement sur de longues pinces à forcipressure ordinaires. A l'exemple de Pozzi, « placer un point de suture sur chaque commissure de la plaie vaginale pour la rétrécir, — et, avant de la serrer, introduire dans le Douglas, avec des pinces, en guise de drain capillaire, une lanière de gaze iodoformée, doublée à son extrémité supérieure et dont les deux chefs sont ensuite pelotonnés dans le vagin et rendus recon-

[1] Sänger (*C. f. Gyn.*, 557, 1890).

naissables en y nouant un fil. D'autres bandelettes, très modérément tassées, complètent le pansement ».

D'autres chirurgiens, en France, laissent la plaie vaginale *tout à fait béante* et se bornent à tamponner mollement le vagin avec de la gaze iodoformée. En Allemagne, au contraire, ainsi que l'a rapporté Olshausen au Congrès international de Berlin (1890), la plupart ferment complètement la plaie vaginale par une suture de catgut : la guérison est ainsi très simple et se fait par première intention. Peut-être est-ce réellement là la pratique la meilleure, abstraction faite naturellement des cas où l'on opère au milieu du pus ou d'une infection manifeste.

L'hystérectomie vaginale totale par filopressure multiple est encore celle qui est le plus usitée dans presque tous les pays pour le traitement du cancer. Sa mortalité actuelle oscille entre 5 p. 100 et 10 p. 100. Quant aux résultats thérapeutiques, on peut dire que la *survie de deux ans sans récidive* existe dans la proportion de 47,5 p. 100 (Olshausen), qu'on compte un *très petit nombre de guérisons définitives*, et que le soulagement a été remarquable dans presque tous les cas de récidive. La récidive a lieu rarement dans le vagin, presque toujours dans les paramètres et les viscères abdominaux.

2° Méthode de la forcipressure a demeure. — L'idée de cette méthode appartient à Spencer Wells qui l'a émise en 1882. Jennings et Péan l'ont mise les premiers à exécution, mais dans les cas de *nécessité* et d'une manière *accidentelle*. La méthode proprement dite n'a donc été créée, semble-t-il, que du jour où Richelot[1] en a le premier nettement établi la portée générale, réglé l'instrumentation et le manuel opératoire, préconisé l'application systématique et régulière à tous les cas d'hystérectomie vaginale totale.

On doit distinguer trois modes opératoires, suivant que l'intervention a lieu pour le cancer, pour une suppuration péri-utérine ou pour un fibrome interstitiel. Dans le premier cas, *opération de Richelot*, on enlève tout l'utérus *en bloc;* dans les autres, *opération de Péan*, l'ablation de cet organe a lieu *par morcellement*.

a. *Hystérectomie pour utérus cancéreux et autres utérus mobiles*[1]*; pour névralgies pelviennes, métrites chroniques rebelles, prolapsus. — Procédé de Richelot*[2].

Appareil instrumental :

« Trois écarteurs à lame plate et coudés à angle droit : 1° une valve « postérieure », longue de 6 centimètres et large de 4 centimètres; 2° deux valves « antérieures », larges de 2 centimètres et demi à 3 centimètres au plus, longues de 10 à 12 centimètres.

[1] Richelot (*Acad. de méd.*, 13 juillet 1886 ; *Un. méd.*, juillet 1886 ; et Thèse de Madec, Paris, 1887).

[2] Richelot. *L'hystérect. vaginale*, p. 319, 1894.

Un bistouri ordinaire, un autre à long manche, avec une lame courte et droite ;

De longs ciseaux utérins, courbes sur le plat ;

Deux pinces-érignes à mors simples ;

Deux pinces fortes à mors tridentés ;

Deux ou trois de moyenne force, intermédiaires aux deux séries précédentes ;

Une pince à mors fenêtrés, pour les fragments qu'on veut arracher ou couper, pour les annexes qu'on peut attirer à l'extérieur ;

Trois séries de pinces hémostatiques : 1° huit longuettes à mors droits (comme celle fig. 1147), et quatre à mors courbes (fig. 1148), destinées aux ligaments larges ; elles ont 6 centimètres au plus pour les mors et 10 ou 11 centimètres pour le manche ; 2° une vingtaine de pinces hémostatiques ordinaires ; 3° une dizaine de même forme que les précédentes, mais longues de 16 centimètres, pour pincer quelques vaisseaux dans la profondeur ;

En cas de blessure de la vessie, des aiguilles, une pince à disséquer ; du catgut et des crins de Florence;

Des *tampons* d'ouate iodoformée, gros comme des noix et très lâches, des *lanières* de gaze iodoformée pour les poches purulentes ;

Des *éponges*.

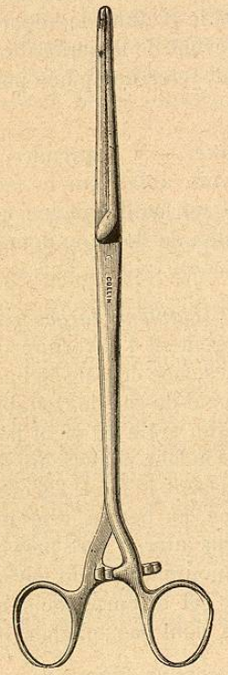

Fig. 1147. Longuette à mors droits.

Fig. 1148. Longuette à mors courbes.

1° *Prolapsus artificiel de l'utérus et incision circulaire du col.* — « La malade étant couchée sur le dos, les jambes solidement fixées sur des supports métalliques, la valve postérieure placée, le col saisi par sa lèvre antérieure est abaissé au maximum, tracer avec le bistouri une incision circulaire à sa base, *dans* l'insertion vaginale, pour ne pas risquer d'atteindre la vessie. Le bistouri dessine l'incision, les ciseaux courbes l'approfondissent. Il faut creuser beaucoup, jusqu'au tissu utérin. »

2° *Décollement de la vessie.* — « Pour dégager la face antérieure de l'organe, refouler avec le doigt la section vaginale, mais doucement, sans violence, et, comme elle résiste, reprendre les ciseaux pour couper les faisceaux musculaires qui vont du vagin à l'utérus et empêchent le premier de se décoller complètement. Quand toute bride a lâché, le doigt pénètre et

chemine très facilement dans le tissu cellulaire ; à la plus petite résistance, revenir aux ciseaux courbes et couper de nouveau contre l'utérus. Les tissus détachés font bourrelet au-dessus de l'instrument. Si l'on a, par exception, blessé la vessie, réunir transversalement la perforation avec des catguts en surjet ou en points séparés, qui prennent en arrière le tissu sous-vésical sans traverser la paroi, et en avant la demi-circonférence antérieure de la plaie vaginale. »

3° *Ouverture de l'espace de Douglas.* — « Pénétrer avec l'index dans l'espace de Douglas, ce qui est facile. Si l'on a blessé le rectum, le réparer comme la vessie, en ramenant le tissu cellulaire au-devant de la perforation.

« Pas d'hémostase à faire ; quelquefois, cependant, jeter une pince pour quelques minutes sur l'artère précervicale. »

4° *Ouverture du cul-de-sac antérieur du péritoine.* — « Reprendre le décollement entre l'utérus et la vessie ; bientôt on voit, aplati sur la face antérieure de l'utérus, un cul-de-sac de réflexion et un feuillet mince qui glisse. Alors, déchirer la séreuse par la simple pression du doigt ou donner un coup de ciseaux. »

5° *Bascule de l'utérus en arrière et traitement des ligaments larges par la forcipressure.* — « Deux doigts ayant agrandi largement l'ouverture de l'espace de Douglas, mettre l'index et le médius gauches, face dorsale en bas, à la place de la valve postérieure, les insinuer dans le cul-de-sac de Douglas le plus haut possible et s'assurer qu'une anse d'intestin grêle ne vient pas gêner la manœuvre. Aller saisir avec une pince-érigne la face postérieure de l'utérus et l'attirer, tandis que les deux doigts dépassent le fond, l'accrochant, le poussant de haut en bas ; une seconde érigne, au besoin, reprend la même face un peu plus haut, et bientôt le corps utérin sort par la brèche. Pendant ce temps, le segment inférieur est toujours maintenu par la pince à traction, si bien que l'utérus se plie en deux, col et corps dans le vagin et que les souillures du museau de tanche ne vont pas toucher le péritoine.

« Cette manœuvre de la bascule a ramassé chaque ligament large et diminué sa hauteur. L'index gauche, toujours dans la brèche postérieure, glisse à droite et prend dans sa concavité le bord supérieur du ligament renversé ; on aperçoit l'extrémité de ce doigt dans le cul-de-sac utéro-vésical, qu'on ouvre à ce moment si ce n'est déjà fait. Puis, prenant une pince longuette droite, l'introduire de haut en bas, c'est-à-dire de la base du ligament large à son bord supérieur ; pousser ce bord au-devant de l'instrument avec la face postérieure de l'index ; éloigner un peu vers la droite le talon de la pince, pour n'être pas au ras de l'utérus, et serrer la pince *au dernier cran*. Couper le ligament large tout près de l'utérus, et faire sortir ce dernier en entier. Enfin, saisissant l'utérus à pleine main, placer de même, manœuvre plus facile, la pince du côté gauche ; un dernier coup de ciseaux termine l'opération.

« Si la pince est un peu courte pour dépasser le bord supérieur du ligament large, mettre une longuette supplémentaire au niveau de la corne utérine avant d'achever la section.

« Si la bascule de l'utérus en arrière est impossible à cause de son volume, l'extirper *tout droit* en faisant le pincement par étages ; ou bien sectionner l'utérus sur la ligne médiane d'après le procédé de Müller-Quénu, attirer au dehors chaque moitié isolément et traiter son pédicule par la forcipressure ; ou bien encore pratiquer l'*hémisection médiane* de Doyen de la manière suivante : après l'ouverture du cul-de-sac de Douglas et le décollement vésical, couper avec les ciseaux la paroi antérieure de l'utérus ; on rencontre le péritoine et on l'ouvre sans coup férir. Alors, prenant avec deux pinces les bords de la plaie utérine, les abaisser, prolonger l'incision médiane, faire deux nouvelles prises au voisinage du fond, qui bascule et vient au dehors ; l'utérus est plié en deux. Placer les pinces sur chaque ligament large de haut en bas. »

Pansement et soins consécutifs. — « Quand la matrice a été enlevée, ce qui ne demande pas plus de cinq à dix minutes, remettre en place la valve postérieure ; faire bâiller la plaie vaginale en maniant les deux pinces ou les deux groupes de pinces comme des écarteurs latéraux ; porter une éponge jusque dans le péritoine, repousser l'épiploon, l'intestin qui se présentent, et ramener les quelques petits caillots qui se rencontrent ; puis, arrêter au moyen de pinces longuettes la petite hémorragie qui a lieu dans le tissu cellulaire prérectal entre la section du péritoine et celle du vagin. Enfin, quand tout est bien sec, placer à l'entrée du péritoine un premier tampon d'ouate iodoformée, suivi de quelques autres très lâches.

« Remettre la malade dans son lit, le faisceau des pinces soutenu par un gros tampon d'ouate placé au-dessous d'elle, les jambes légèrement fléchies. Pas de sonde à demeure ; on sonde pendant quarante-huit heures. Quelques piqûres de morphine pour combattre les vomissements chloroformiques, la gêne et la douleur causées par la présence des pinces. Pas de glace sur le ventre.

« Le matin du troisième jour, c'est-à-dire au bout de quarante-huit heures, enlever les pinces avec beaucoup de douceur ; chacune est déclenchée avec précaution, bien ouverte pour que les mors se décollent, puis tirée au dehors sans déranger les tampons. Ceux-ci, à part le plus extérieur qu'on renouvelle, doivent rester sept à huit jours. Si, accident rare, une hémorragie se produit au moment de l'ablation des pinces, coucher au plus vite la malade en travers, enlever les tampons, placer les écarteurs et reprendre les tissus, Les pinces longuettes, agents de traction excellents, permettent de retrouver la section vaginale, la base presque effacée du ligament large ; peu à peu chaque partie de la plaie se montre de face ; les jets artériels apparaissent et quelques nouvelles pinces sont laissées à demeure.

« Les malades quittent le lit du quinzième au vingt et unième jour. Mais il faut deux mois environ pour que la plaie vaginale soit entièrement cicatrisée.