sif se fait sans difficulté et sans qu'il soit nécessaire de prolonger très haut sur le corps la section longitudinale.

S'agit-il d'un utérus énorme, de fibromes multiples, le procédé ne diffère

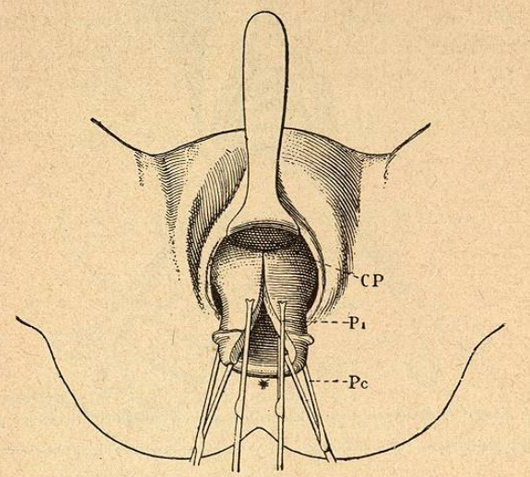

Fig. 1164. — Hystérectomie vaginale par le procédé de Doyen.
Amarrage des lèvres de la fente antérieure par deux nouvelles pinces *Pi*. — *Pc*, pince commissurale, CP, cul-de-sac péritonéal (Doyen).

pas dans ses grandes lignes : l'utérus abaissé, les culs-de-sac péritonéaux

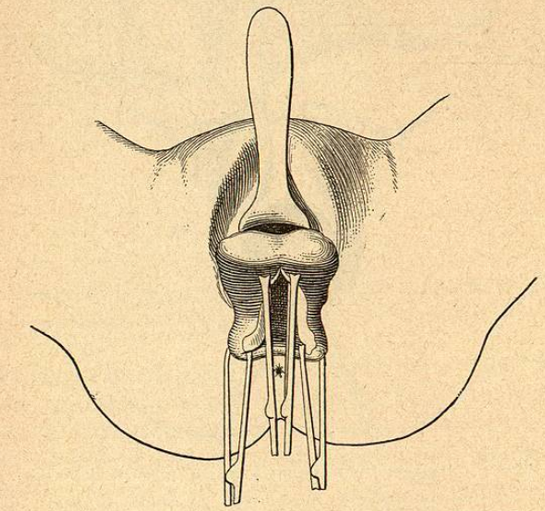

Fig. 1165. — Hystérectomie vaginale par le procédé de Doyen.
Bascule du fond de l'utérus en avant et son attraction à la vulve après le prolongement de la section médiane (Doyen).

largement ouverts, inciser le col, — latéralement tenu par ses deux pinces,

— en long sur sa face antérieure et le saisir plus haut sur les lèvres de la section avec deux nouvelles pinces. On peut alors choisir entre deux méthodes : enlever de chaque côté de la section longitudinale des fragments de tissu aussi gros que possible, ou ce qui est plus rapide, sectionner le corps de l'utérus en V sur sa face antérieure, en ménageant les parties latérales de l'organe. Dans la plupart des cas, il est à peine nécessaire de réséquer deux ou trois fragments de la tumeur (fig. 1166) ; en abaissant successivement soit le V médian, soit les lambeaux latéraux de l'utérus, il arrive souvent qu'on enlève en entier et en peu de temps une tumeur très volumineuse, de 10 à 12 centimètres de diamètre.

On peut opérer dans bien des cas presque sans écarteur : l'index droit, introduit par le cul-de-sac

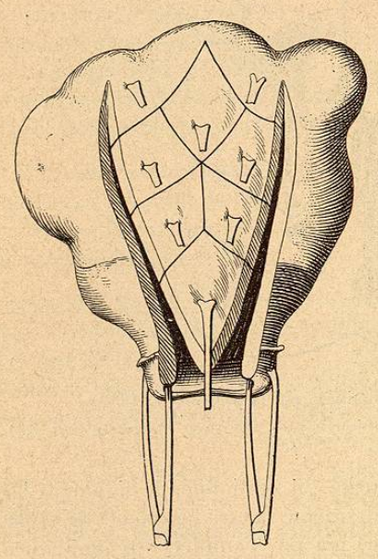

Fig. 1166.
Morcellement d'un gros fibrome par une double incision en Y de la paroi antérieure de l'utérus (Doyen).

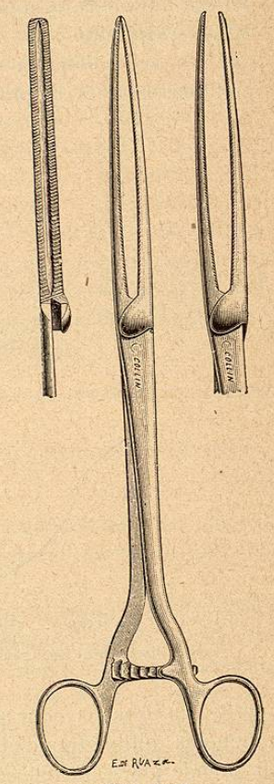

Fig. 1167.
Pinces de Doyen à mors élastiques.

antérieur dans le péritoine, sert à guider la tumeur pendant qu'elle est abaissée par des tractions méthodiques.

Quelquefois, on est obligé d'abandonner le cul-de-sac antérieur pour attaquer par le postérieur un fibrome sous-péritonéal enclavé. On ne pratique alors toujours que la section médiane partielle de l'utérus, et, au moment où le fond apparaît, ce dernier se trouve encore relié au col, auquel demeurent fixées les deux premières pinces.

Lorsque l'utérus est hors de la vulve, il n'a été fait encore aucune hémostase.

Détacher avec les doigts, s'il y a lieu, et attirer, aussi bas que possible, avec des pinces à anneaux, les annexes altérées ou non, et appliquer les pinces de Doyen à mors élastiques (fig. 1167), en commençant, à moins d'indications contraires, par le ligament large du côté gauche. Ce ligament étant saisi à l'aide de la main gauche, au delà des annexes, introduire une première pince presque verticalement, une des branches en avant, l'autre en arrière, et la fermer modérément, de façon à s'assurer par le contact direct de ses extrémités avec l'index gauche, au niveau du cul-de-sac postérieur, que rien ne lui échappe et que, par contre, elle ne saisit aucun organe étranger. Serrer alors la pince au maximum ; en appliquer une seconde, plus

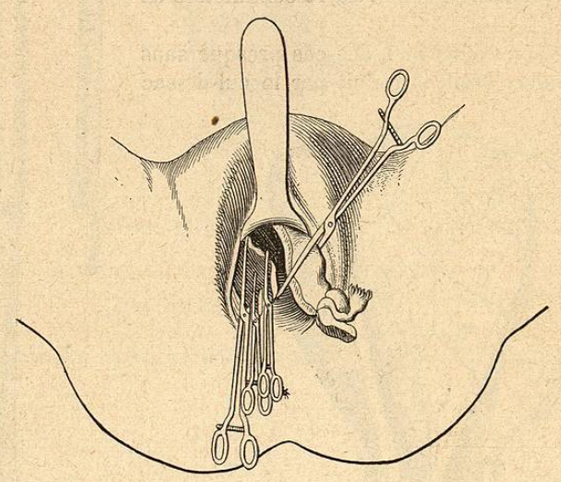

Fig. 1168. — Hystérectomie vaginale par le procédé de Doyen.
Section du ligament large gauche après placement des pinces. Pincement du ligament large droit.

petite, au-dessous pour plus de sécurité, et sectionner le ligament large à quelques millimètres d'elle. Traiter de même l'autre ligament (fig. 1168). Si la grande pince, ce qui est bien rare, n'a pu d'emblée être appliquée au-dessus des annexes, placer ensuite au delà de l'ovaire et de la trompe une pince plus petite, et les réséquer.

On fait le tamponnement avec une compresse stérilisée, en ayant soin d'adosser les lambeaux péritonéaux antérieur et postérieur.

On retire au bout de quarante-huit heures la grande pince de chaque côté ; cette pince se détache aisément, grâce à l'élasticité de ses mors. On enlève la petite le soir ou le lendemain matin, ainsi que la gaze, si cette dernière paraît sensiblement remontée vers la profondeur. » On sait qu'aujourd'hui. Doyen ne laisse plus de pinces à demeure sur les coupes des ligaments larges et qu'il emploie, pour leur hémostase, l'écrasement avec sa pince à pression excessive. Mais le procédé que nous venons de décrire

sous son nom n'en démeure pas moins parfaitement applicable dans la pratique générale.

L'hystérectomie vaginale pour fibromes utérins est une opération relativement peu grave, ainsi qu'en témoignent notamment les statistiques récentes de plusieurs chirurgiens. Sur 248 cas opérés de janvier 1890 à janvier 1895, Péan[1] ne compte que 4 décès, soit 1,6 p. 100. Richelot[2] a eu 3 morts sur 76 hystérectomies = 3,9 p. 100. La mortalité est plus considérable, il est vrai, dans la statistique de Segond[3] = 10 p. 100. Mais les 66 observations qui lui servent de base, « prélevées sur la statistique générale d'hystérectomies pour fibromes, ne comprennent que les cas dans lesquels la masse à morceler pesant de 1.200 grammes au moins à 4 kilogrammes au plus remontait plus ou moins franchement au niveau de l'ombilic. Toutes les malades de cette série présentaient une ou plusieurs des indications formelles de l'intervention. Nombre d'entre elles étaient dans un état des plus graves résultant le plus souvent de l'abondance des hémorragies antérieures et dépendant dans les autres cas des phénomènes de compression ou de lésions suppuratives péri-utérines ». Ajoutons, enfin, que la mortalité est nulle dans la série de 33 hystérectomies vaginales pour fibromes que Quénu a plus récemment communiquée à la Société de chirurgie.

3° Méthode de l'angiotripsie. — Les deux principaux procédés que nous connaissons sont celui de Doyen et celui de Tuffier.

Nous n'indiquons que le temps caractéristique de l'hémostase définitive, relatif au premier.

Procédé de Doyen. — Le col étant fixé à droite et à gauche par deux pinces-érignes, libérer d'abord les deux tiers inférieurs de l'utérus, suivant le procédé déjà décrit de Doyen[5].

Pendant que le col est porté à gauche (par rapport à l'opérateur), après abaissement maximum de l'utérus, saisir le ligament large droit, de bas en haut, contre l'utérus entre les mors de la pince à levier de Doyen, pousser son écrasement à fond, puis passer une fine ligature, avec une aiguille courbe, autour de l'artère utérine en dehors de la pince, sectionner le ligament, de bas en haut, en dedans de la pince, jusqu'à son extrémité le long de l'utérus, et retirer la pince. Faire la même section du ligament large gauche, avec ligature de l'artère utérine.

Abaisser directement l'utérus à la vulve, et sectionner après écrasement le bord supérieur de chaque ligament au-dessus des annexes. La pince est appliquée obliquement de haut en bas et de dehors en dedans; une fine ligature est ensuite placée dans le sillon tracé par l'écraseur.

[1] Péan. Des fibromes utérins (*Congrès fr. de chir.*, p. 921, 1895).
[2] Richelot. Derniers résultats de l'hystérectomie vaginale (*Ibid.*, p. 905, 1895).
[3] Segond. Des plus gros fibromes justiciables de l'hystérectomie (*Ibid.*, p. 927, 1895).
[4] Quénu (*Soc. chir.*, 30 mars 1898).
[5] Doyen (*Rev. de gynéc. et de chir. abd.*, n° 5, 1898).

Rappelons cependant que Tuffier, dans 23 cas d'hystérectomie vaginale à l'angiotribe, n'a jamais appliqué de ligature dite *de sûreté*, et que ses élèves Lyot et Rebreyend[1] ont pu pratiquer de même l'hémostase dans six ovariotomies ou ovaro-salpingectomies qui ont eu lieu par l'abdomen ou par le vagin.

B. — HYSTÉRECTOMIE TOTALE ABDOMINALE OU ABDOMINO-VAGINALE

Pratiquée pour la première fois par Péan en 1869, l'hystérectomie totale abdominale ou abdomino-vaginale ne se faisait guère, il y a peu de temps, du

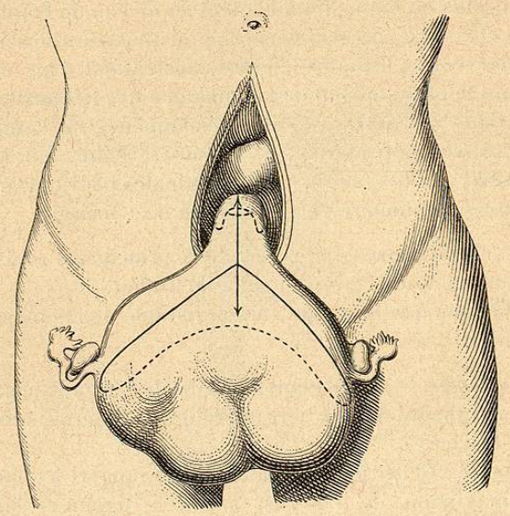

Fig. 1169. — Hystérectomie abdominale totale pour fibromyomes par le procédé de Doyen.
Utérus renversé sur le pubis. Incision du péritoine, d'abord suivant la flèche, puis en raquette.

moins en France, *que pour les fibromyomes*, et lorsque l'utérus excédait le volume d'une tête de fœtus ou qu'il dépassait le niveau de l'ombilic.

Aujourd'hui, non seulement beaucoup de chirurgiens. et nous sommes depuis six années de ce nombre, préfèrent l'hystérectomie totale abdominale pour des fibromes moins volumineux, mais aussi l'on revient ou plutôt on a recours de tous côtés à la même opération pour le cancer, l'hystérectomie vaginale n'ayant tenu nullement ses promesses et étant désormais presque condamnée comme opération radicale. Peut-être ne sommes-nous pas tout à fait étranger à cette orientation nouvelle, car voilà bientôt cinq ans que nous avons préconisé la panhystérectomie abdominale pour cancer, même diffus, avec ligature préalable des deux artères iliaques internes et, au besoin,

[1] Lyot et Rebreyend (*Ibid.*, n° 1, 1899).

greffe des deux uretères dans le rectum. Sera-t-on plus heureux par la voie abdominale, contre la récidive, et l'évidement conjonctivo-ganglionnaire *complémentaire*, que certains préconisent avec ardeur[1], n'est-il point quelque peu illusoire ?

a. *Hystérectomie pour fibromyomes.* — *Procédé de Doyen*[2]. — « La malade étant couchée sur le dos, après s'être placé à sa droite, ouvrir l'abdomen sur la ligne médiane, sortir la tumeur du ventre et la rabattre en avant sur le pubis recouvert de compresses stérilisées.

Inciser le péritoine (fig. 1170, suivant la flèche) d'un seul coup depuis le cul-de sac de Douglas jusque sur le point le plus saillant de la tumeur.

Ouvrir le vagin en arrière du col sur une pointe introduite par la vulve. Sectionner alors vivement le péritoine sur toute la surface de la tumeur, de façon que la section en forme de raquette, et partant, pour y revenir, de la section longitudinale postérieure de la séreuse, suive à peu près l'équateur de la tumeur et passe latéralement au-dessus des annexes, et en avant très loin de la vessie (même figure).

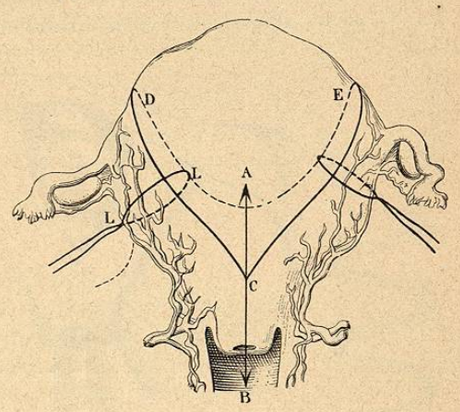

Fig. 1170.
Hystérectomie abdominale totale pour fibromyome par le procédé de Doyen.
AB, incision médiane postérieure du péritoine. — CDE, incision en raquette du péritoine autour de la tumeur, LL, ligature des vaisseaux (Doyen).

Faisant tenir entre les doigts de l'aide le ligament large gauche, le détacher rapidement de l'utérus avec les ciseaux ou le bistouri, en prenant soin d'empiéter légèrement sur le tissu utérin. Jeter une ligature au-dessus des annexes, ce qui suffit d'ordinaire pour assurer l'hémostase.

Décoller rapidement la séreuse avec les doigts ou des ciseaux mousses, des faces antérieure et postérieure de la tumeur; détacher et lier à son tour le deuxième ligament large.

En rasant le tissu utérin, détacher d'un seul coup, en complétant la décortication sous-péritonéale, la totalité de la tumeur, y compris le col visible par l'incision du cul-de-sac postérieur. A peine est-il nécessaire de lier isolément une ou deux artérioles au voisinage du col.

[1] Voy. Ricard, Rapport sur l'hyctérectomie abdominale totale (*Congr. fr. de chir.*, 1899, p. 21), et les communications qui ont suivi la lecture de cet excellent rapport (Terrier, Quénu, Bouilly, Richelot, J. Bœckel, Gross, Routier, etc.). — Jacobs, Ablation génito-abdominale et évidement du bassin dans le cancer utérin (*Rev de gynéc.*, n° 1, p. 3, 1898) et Jacobs, De l'hyctérestomie abdominale totale (*Prog, méd. belge*, n° 23, 1899).

[2] E. Doyen (*Arch. prov. chir.*, I, 1892, p. 496).