Passer dans le vagin les fils qui assurent l'hémostase des pédicules latéraux, ainsi que la vaste collerette péritonéale qui entourait la tumeur. Fermer momentanément le ventre à l'aide de trois ou quatre pinces à griffes émoussées, placer la malade en position d'hystérectomie vaginale, et pratiquer l'hémostase définitive des ligaments larges à l'aide de deux pinces à mors élastiques de Doyen placées à la vulve (fig. 1171) ; puis tamponner le vagin et placer, au besoin, au-dessous du tampon de gaze un double

Les cuisses abaissées, revenir à l'abdomen, faire la toilette du péritoine,

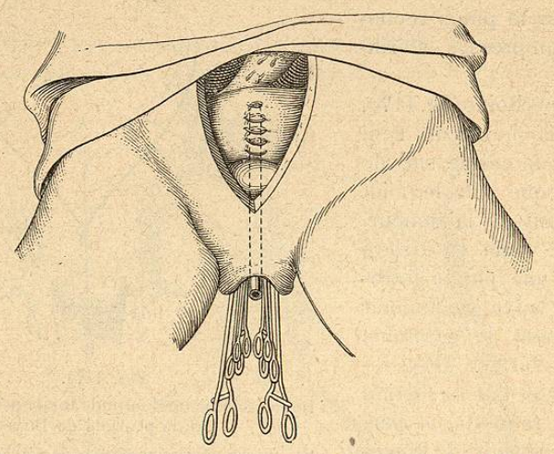

Fig. 1171. — Hystérectomie abdominale totale pour fibromyomes par le procédé de Doyen.
Pinces hémostatiques sur les ligaments larges. Suture du péritoine pelvien, soit par un surjet antéro-postérieur soit par une ligature en bourse (Doyen).

fermer par un surjet le péritoine qui recouvre le rectum, les ligaments larges et la vessie, enfin fermer la plaie abdominale. »

« Une des particularités de ce procédé est l'absence de toute hémostase préventive: on détache les ligaments larges avant de rien pincer et de rien lier, ce qui abrège considérablement la durée de l'opération. Il n'est utile de morceler la tumeur que dans les cas où elle est trop adhérente et où l'impossibilité de la rabattre sur le pubis rend difficile l'accès du cul-de-sac de Douglas, qui ne peut alors être ouvert que plus tard. »

Sur 11 malades qu'il avait guéris lors de la publication de ce procédé, Doyen avait obtenu 10 succès ; encore l'unique décès était-il dû à une broncho-pneumonie.

Procédé de H. Delagénière[1]. — La malade ayant été préparée, longtemps avant l'opération par un traitement vaginal antiseptique, puis endormie au chloroforme et installée sur le plan incliné à 45°, inciser la paroi abdominale depuis le pubis jusqu'à deux travers de doigt au-dessous du sommet de la tumeur.

Le ventre ouvert, explorer la tumeur avec la main, pour en déterminer le volume, pour reconnaître la situation de son sommet, des annexes de l'uté-

[1] H. Delagénière (*Arch. prov. de chir.*, p. 333, 1894 ; *Ibid.*, 1895 ; *Ibid.*, 1897). Voy. aussi Defontaine (*Ibid.*, 1896) et Pantaloni (*Ibid.*, fév. 1897).

rus, pour se rendre compte des adhérences qui peuvent se rencontrer. *Accoucher* la tumeur hors de la plaie abdominale au moyen d'une sorte de tire-bouchon, *désenclaveur* de Delagénière (fig. 1172), qu'on enfonce dans sa partie la plus saillante.

Incliner la tumeur de façon à rendre accessibles les annexes d'un côté ; placer horizontalement une forte pince-clamp au-dessous de l'ovaire, le bec de l'instrument arrivant au ras de la tumeur. Au-dessous de cette première pince-clamp, à 1 centimètre et demi environ, passer une grosse soie à travers la partie adhérente du ligament large et en avant du tissu utérin. Le milieu de ce fil sera passé en boucle (d'après le procédé de ligature de Delagénière), au milieu des tissus destinés à faire le pédicule ; puis le fil sera lié dans cette boucle. On a ainsi lié l'artère utéro-ovarienne. Sectionner ensuite entre le fil et la pince, décapitant ainsi le bord supérieur du ligament large en lui enlevant ses ailerons.



Fig. 1172. Désenclaveur de Delagénière.

Traiter de même les annexes de l'autre côté.

Après avoir reconnu le fond de la vessie à la bande blanc nacré qui répond au point de réflexion péritonéale de l'utérus sur la vessie, diviser horizontalement le péritoine utérin, en partant du bord supérieur du ligament large gauche, croisant la face postérieure de l'utérus, atteignant le bord supérieur de l'autre ligament large, enfin passant à 2 centimètres au moins au-dessus de la vessie. Disséquer la collerette péritonéale ainsi dessinée, de préférence avec l'instrument tranchant, en serrant l'utérus de près. Repérer avec des pinces l'artère utérine et ses nombreux rameaux au cours de la dissection de la collerette. En avant, la vessie se trouve décollée en même temps que la collerette; elle est refoulée avec les uretères dont on n'a pas à se préoccuper.

Arrivé au voisinage du col utérin, se rendre compte de la situation du cul-de-sac postérieur vaginal en plongeant le doigt dans la cavité de Douglas ; on peut aussi sentir le tampon déjà placé dans le vagin. Si la tumeur gène par son volume pour l'ouverture du vagin, faciliter cette recherche en incisant la collerette en arrière sur la ligne médiane jusqu'au fond du cul-de-sac de Douglas. Là, ouvrir le vagin, puis l'inciser tout autour du col avec des ciseaux courbes.

Passer dans la paroi latérale du vagin, parallèlement à sa section circulaire, une anse de soie moyenne. Renverser vers l'axe du bassin toutes les pinces placées sur l'utérine et ses branches afin de permettre de croiser les chefs du fil en dehors des pinces. Faire le nœud, puis le serrer vigoureusement, pendant que l'aide enlève toutes les pinces les unes après les autres. Il en résulte une sorte de pédicule latéral solidement fixé au vagin.

Pour hémostaser enfin la tranche vaginale, passer à la manière de Mar-

tin trois anses de soie n° 1, en avant et en arrière, qui doivent relier la tranche au bord de la collerette.

Fermer complètement le plancher pelvien par la suture de la collerette, faire la toilette du péritoine, installer dans le cul-de-sac de Douglas un drain en caoutchouc de 12 à 14 millimètres, qui est fixé, d'autre part, à l'angle inférieur de la plaie abdominale, enfin, fermer l'abdomen au-dessus du drain comme à l'ordinaire. Le drain ne doit pas rester en place plus de quarante-huit heures ; on change chaque jour le tampon vaginal pendant les cinq ou six premiers jours, puis on commence les injections antiseptiques.

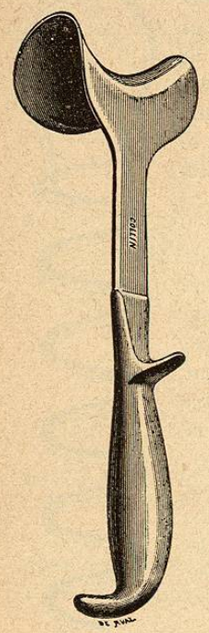

Fig. 1173.
Large valve de Doyen.

Sur 30 cas ainsi opérés, Delagénière ne compte que deux morts.

Procédé de Richelot[1]. — Soit un cas type d'utérus fibromateux, « dépouillé des complications diverses, adhérences, lésions des annexes, multiplicité des fibromes, qui rendent souvent l'opération difficile, mais n'y changent rien d'essentiel ».

« La malade étant sur le plan incliné, chirurgien à sa gauche, faire l'incision, sortir l'utérus de l'abdomen ; des compresses, glissées jusqu'au petit bassin, maintiennent l'intestin et servent de lit à la masse fibreuse. Une ou deux pinces à traction mordent le fond de l'utérus et l'attirent, aidées par son poids ; une valve large, placée vers le pubis (comme celle si commode de Doyen, fig. 1173 par exemple), ouvre la plaie et donne du jour. On voit aisément la vessie, qui forme une saillie légère et quelquefois monte assez haut sur la tumeur. Chercher les trompes et les ovaires, les tirer au dehors et placer symétriquement les ligaments larges.

« Tailler un lambeau péritonéal antérieur par une incision transversale qui va d'un ligament large à l'autre, et qui est faite à distance de la vessie, au point où le revêtement séreux du corps utérin se détache du tissu musculaire, et devient mobilisable sur la face antérieure du col. Avec le doigt déchirer, agrandir l'incision, décoller le lambeau et le refouler ; repousser la vessie dans le petit bassin et dénuder le segment inférieur, ainsi que le tissu paramétrique au milieu duquel on voit par transparence l'artère utérine.

« Pour libérer l'utérus à droite et à gauche, couper les ligaments larges de haut en bas. Mettre une pince longuette sur la corne, une autre en dehors des annexes ; avec les ciseaux couper au ras de la seconde en se dirigeant

[1] Richelot. L'hystérectomie abdominale totale dans les fibromes de l'utérus (*Revue de gynécologie et de chirurgie abd.*, n° 2, 1897).

vers le bord de l'utérus. Une pince sur la partie moyenne du ligament, une pince sur la région de l'utérine, et un dernier coup de ciseaux qui s'arrête à peu près au niveau de l'insertion vaginale, sans trop descendre. Même manœuvre du côté opposé ; trois pinces, en général, sont ainsi échelonnées sur chacun des ligaments (fig. 1174).

« Pour détacher l'utérus, couper circulairement l'insertion vaginale avec les ciseaux, dirigés obliquement vers le museau de tanche. On la coupe au jugé, pour ainsi dire, en pénétrant un peu dans le tissu utérin, de telle façon qu'il en reste à chaque lèvre de la plaie vaginale, ce qui rendra plus facile l'affrontement et l'occlusion. Quand la lèvre antérieure de la plaie commence à se détacher, la saisir avec une pince à traction ; de même pour la postérieure. Aussitôt que le vagin est ouvert, la section s'achève très facilement et l'utérus est enlevé. La plaie vaginale, maintenue par les pinces à traction (fig. 1175), ne touche pas dans la cavité pelvienne, et l'opération peut continuer sans arrêt.

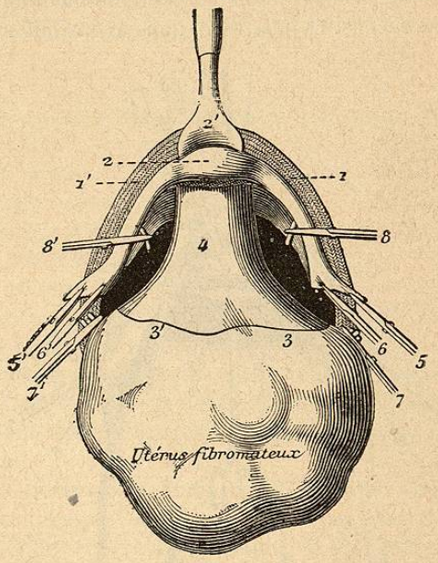

Fig. 1174.
Hystérectomie abdominale totale pour fibromes utérins d'après le procédé de G. Richelot.

1, 1', lèvres de la plaie abdominale ; 2, vessie ; 2', spéculum placé derrière la symphyse pubienne ; 3, 3', section du péritoine entre la vessie et l'utérus ; 4, col et extraction supérieure du vagin mis à nu ; 5, 5', pinces-clamps sur la coupe externe des ligaments ronds droit et gauche ; 6, 6', pinces sur la coupe externe des vaisseaux utéro-ovariens droits et gauches ; 7, 7', pinces sur la coupe intérieure des vaisseaux utéro-ovariens droits et gauches ; 8, 8', pinces sur la coupe inférieure des artères utérines droite et gauche.

« Suturer le vagin par trois fils de catgut séparés n° 3, moins pour prévenir l'infection d'en bas que pour faire l'hémostase de la tranche postérieure.

« Enlever maintenant les pinces et faire l'hémostase des ligaments larges. Placer, à partir de la plaie vaginale déjà fermée, un ou deux catguts séparés, perpendiculaires au trajet de l'utérine et à l'axe vertical du ligament large ; même sans la voir, ils doivent la saisir en un ou deux points de son trajet. Plus haut, vers le bord supérieur du ligament, fermer les artérioles de cette région par deux ou trois fils placés de façon analogue ou bien par quelques points en surjet ; et rapprocher les feuillets péritonéaux par quelques autres points ; le résultat final est une ligne de sutures séro-séreuses en croissant ou en fer à cheval.

« Fermeture de l'abdomen sans drainage ; pansement du vagin à l'iodoforme. »

L'opération peut être faite en un quart d'heure dans les cas simples ; mais il faut quelquefois une heure et au delà dans les autres cas (disposition anormale des fibromes, lésions annexielles, etc.).

Sur dix opérations d'hystérectomie totale ainsi conduites, Richelot compte dix succès. Depuis 1893, nous avons fait sur un plan incliné une vingtaine de panhystérectomies par un procédé absolument analogue, sauf la ligature massive des artères ovariques et utérines et la non-fermeture de la coupe vaginale ; le succès a été la règle presque absolue.

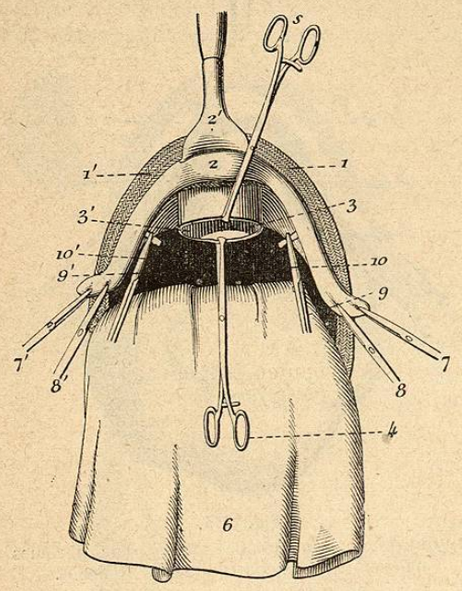

Fig. 1175.
Hystérectomie abdominale totale pour fibromes utérins d'après le procédé de G. Richelot.

1', 1, lèvres de la plaie abdominale ; 2, vessie ; 2', spéculum derrière la symphyse pubienne ; 3, 3' coupe du vagin maintenue ouverte par les pinces-érignes 4, 5 ; 6, large compresse de gaze qui protège l'intestin en arrière et au-dessus du vagin ; 7, 7', pinces-clamps sur la coupe externe des ligaments ronds droit et gauche ; 8, 8', pinces sur la coupe externe des vaisseaux utéro-ovariens droits et gauches ; 9, 9', pinces sur la coupe inférieure des artères utérines droite et gauche ; 10, 10', espace de Douglas, largement découvert derrière la coupe du vagin.

Procédé américain, d'après Howard Kelly [1] et Segond [2] : *Ablation en bloc de l'utérus par incision continue de gauche à droite ou de droite à gauche*, suivant la disposition des lésions ; il convient aux gros fibromes ainsi qu'aux suppurations pelviennes avec masses inflammatoires très volumineuses (Segond).

« Le chirurgien, placé à la droite de la patiente, s'attaque, d'abord, au bord supérieur du ligament large gauche en dehors des annexes. L'artère utéro-ovarienne et celle du ligament rond étant liées isolément, il sectionne le ligament large gauche de haut en bas, et tombe ainsi sur l'artère utérine, qui est aussitôt ligaturée, puis sectionnée. Prenant une sorte de pelle tranchante, qu'un bistouri peut d'ailleurs remplacer, Kelly tranche le col au-dessous du niveau de l'artère utérine qu'il vient de couper. Cette section, qu'il fait creuse pour faciliter la suture ultérieure de ses bords, conduit mathématiquement sur l'artère utérine droite, qui est à son tour liée, puis coupée.

« Enfin, pour achever l'ablation, il suffit de renverser, de son côté, la

[1] H. Kelly (*Bull. of the John Hopkins hosp.*, p. 27, février 1896).

[2] Segond. L'hystérectomie abdominale totale dans l'ablation des gros fibromes et le traitement des suppurations pelviennes. Considérations sur son manuel opératoire et sur la supériorité du procédé américain (*Revue de gynécologie et de chirurgie abd.*, p. 605, 1897).

masse utéro-ovarienne et de la libérer, en sectionnant le ligament large de bas en haut. Par un surjet approprié, on suture le petit moignon du col respecté ; les lèvres de la section péritonéale sont de même affrontées, toute surface cruentée disparaît et l'opération est terminée. »

C'est en se fondant sur ces données générales que Segond a établi le procédé suivant :

Procédé de Segond. — « Mettre la malade en position renversée, se placer à sa droite, inciser la paroi abdominale, se comporter vis-à-vis des adhérences intestinales ou épiploïques suivant les règles habituelles, et, sans se préoccuper autrement des masses qui encombrent le petit bassin, du volume des tumeurs ou de leurs connexions pelviennes, se porter d'emblée sur le bord supérieur du ligament large gauche, en dehors des annexes. C'est toujours possible, quel que soit le volume des fibromes ou la répartition des lésions suppuratives. L'aileron supérieur du ligament large ainsi découvert, lier l'artère utéro-ovarienne en dehors des annexes, la saisir du côté de l'utérus avec une pince hémostatique quelconque, la couper entre la ligature et la pince, puis sectionner tout l'aileron correspondant. Traiter de même l'artère du ligament rond, et couper toute la hauteur du ligament large de haut en bas, jusqu'à l'artère utérine.

« Bien reconnaître celle-ci, et comme les feuillets du ligament large flottent librement, comme il n'y a nulle part de grosse pince étreignant les tissus et marquant les rapports, cette recherche est simple. Si le ligament large est occupé pour une tumeur solide ou liquide, il faut s'en débarrasser suivant les règles habituelles pour procéder, ensuite, à la recherche précédente. L'artère une fois libérée, la lier en dehors, la pincer du côté de l'utérus et la couper entre fil et pince. Poursuivre ensuite ce décollement au-dessous de l'utérine et au ras de l'utérus ; puis, d'un coup de ciseaux, pénétrer directement dans le vagin, sans le secours d'aucun instrument faisant bomber le cul-de-sac vaginal correspondant, et sans autre guide que la perception digitale du col au travers des parties molles. Comme le disait Richelot, les ciseaux coupent l'insertion vaginale, quand ils la rencontrent.

« A ce moment, l'hémostase n'est jamais complètement assurée par le fil unique de l'utérine ; les petites branches collatérales donnent souvent plus de sang qu'on ne se plaît à le dire, et il va de soit qu'on doit en assurer l'occlusion par des ligatures appropriées. Procéder ensuite à la succession des temps suivants : préhension du col au travers de la brèche vaginale ; renversement du museau de tanche, en haut et à droite, à l'aide d'une pince convenable ; libération complète du col en arrière et en avant, avec la précaution d'entailler à ce niveau et sur la face utérine antérieure un lambeau péritonéal suffisant. Enfin, continuation des tractions sur le col en haut et à droite jusqu'à la découverte de l'utérine correspondante ; ligature de celle-ci et section du ligament large droit de bas en haut, avec ligatures successives de l'artère du ligament rond et de l'artère utéro-ovarienne.

« Dans cette dernière partie de l'opération, la mise à nu de l'utérine par

l'arrachement du col vers le haut est d'une surprenante facilité. Après libération de ses attaches vaginales, le col se laisse très aisément décortiquer par traction, et, comme l'indique la figure 1176, on voit aussitôt l'artère utérine dénudée dans une grande étendue et couchée au fond du décollement produit. Un autre détail important à noter, c'est que, en cas de gros fibromes, la masse utéro-ovarienne renversée à droite porte forcément de tout son poids dans le vide ou sur le tablier de l'opérateur. Il convient donc de la soutenir pour évider un arrachement trop brusque et de veiller à ce que le tablier sur lequel elle vient s'appuyer soit parfaitement aseptique.

« La masse utéro-ovarienne étant enlevée, il faut, pour terminer, parachever l'hémostase, supprimer les surfaces cruentées pour un surjet péritonéal, et assurer le drainage avec une mèche de gaze aseptique ou antiseptique placée dans le vagin.

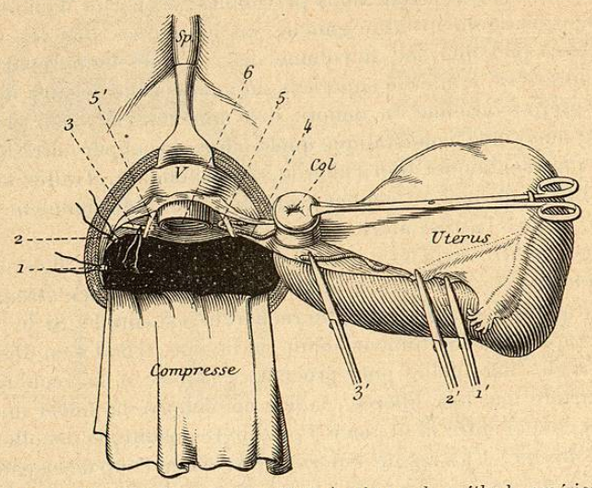

Fig. 1176. — Hystérectomie abdominale totale par la méthode américaine.

1, 2, 3, ligature des artères ovarique, fémiculaire, utérine gauche (bout central) ; 1', 2', 3', forcipressure des mêmes artères (bout périphérique) ; 4, artère utérine droite mise à découvert par la réclinaison latérale de l'utérus; 5, 5', uretères ; 6, coupe du vagin ; V, veine ; Sp, spéculum derrière la symphyse. (D'après Segond.)

« Il y a nécessité urgente de bien soigner l'hémostase. Quand on ne laisse pas, à la manière de Kelly, une rondelle de col, il est, en effet, très rare que les six ligatures maîtresses suffisent. Nombre de petites artères donnent au-dessous du moignon des utérines ou sur la tranche vaginale, et, pour éviter les complications hémorragiques, il faut apporter une attention très particulière soit à la ligature des artérioles qu'on peut isolément saisir, soit au surjet très solide qu'il convient de placer sur la collerette vaginale pour y tarir tout écoulement sanguin et la suturer au péritoine voisin. Comme fil, on emploie de préférence de la soie fine et solide. »

Segond considère « l'opération américaine comme la meilleure manière actuelle d'enlever par l'abdomen l'utérus et les annexes ». Elle est extrêmement simple, tout à fait sûre, et a pour elle « cette grande supériorité d'*être applicable à tous les cas, sans exception* ». Le procédé de Doyen, très remarquable par sa rapidité et son élégance, serait réservé aux gros fibromes, « lorsque la conformation de l'utérus s'y prête, lorsque le cul-de-sac de Douglas est accessible sans trop de difficultés ».

Segond a appliqué le procédé américain à vingt cas de gros fibromes dépassant l'ombilic et à dix cas de suppurations pelviennes. Deux opérées de la seconde catégorie sont mortes de péritonite. Deux autres de la première catégorie ont succombé l'une à la péritonite, l'autre à une hémorragie survenue au niveau d'un gros moignon épiploïque dont la ligature avait été, cependant, faite avec le plus grand soin.

b. *Hystérectomie pour cancer* (opération de Freund). — Cette opération nous paraît spécialement indiquée : 1° dans le cancer du corps ; 2° dans le cancer du col qui a envahi les paramètres soit en deçà, soit au delà des uretères ; 3° dans le cancer du col à forme largement évasée ; 4° dans les cas d'utérus cancéreux et fibromateux ; 5° dans les cas d'utérus cancéreux et volumineux ; 6° dans les cas d'étroitesse ou de rigidité considérable du vagin.

Procédé de Clark[1]. — 1° Introduire des sondes dans les uretères de façon qu'on puisse les palper facilement.

2° Lier la partie supérieure des ligaments larges près de la paroi pelvienne, partie comprenant le ligament rond et l'artère ovarienne ;

3° Ouvrir les deux feuillets de chaque ligament large, disséquer l'artère utérine jusqu'à son origine et la lier avant l'émission de sa branche vaginale ;

4° Enlever non seulement l'utérus, mais les ligaments larges entiers, et, si c'est nécessaire, plus ou moins de vagin ;

5° On peut suturer le péritoine vésical ou péritoine rectal, sans drainage.

Clark a fait dix fois cette opération et en a obtenu d'excellents résultats. Noble (de Philadelphie) la considère comme un progrès manifeste et comme très susceptible de diminuer les récidives.

Procédé de l'auteur[2] pour les cancers propagés aux paramètres ou à la vessie : *Transplantation systématique des deux uretères et ligature préventive des deux artères iliaques internes.*

Soins préliminaires : toilette vulvo-vaginale, puis abdominale ; anesthésie générale ; dilatation forcée de l'anus, lavage, puis bourrage très lâche du rectum avec deux longues mèches de gaze iodoformée, dont les chefs supérieurs sont poussés le plus haut possible et les chefs inférieurs laissés au dehors.

La malade étant installée sur le plan incliné à 45°, faire une incision sur la ligne blanche de l'ombilic au pubis. Pendant qu'un aide soulève

[1] Clark (de Baltimore). *A more radical method of performing hysterectomy for cancer of the uterus* (*Bull. of the John Hopkins hospit.*, VI, 52-53, p. 120, july-aug. 1895).

[2] V. Chalot (*Indépend, méd.*, n° 38, 1896, Paris).

l'utérus vers la symphyse pubienne au moyen d'une pince à cadre appliquée sur le corps, transplanter un uretère ou les deux uretères, suivant les cas, soit encore dans la vessie, soit dans le rectum ou une autre partie du gros intestin comme il a été dit page 1146.

Lier successivement chaque artère iliaque interne, qu'on trouve immédiatement après avoir reconnu, battant avec force sous l'index, l'angle de bifurcation et les branches de l'artère iliaque primitive. La petite plaie péritonéale qui a servi à isoler l'uretère sert aussi à isoler le tronc hypogastrique. La ligature se fait avec de la soie forte à 12 millimètres environ de son origine.

Ces préliminaires terminés, lier et couper à droite et à gauche les faisceaux vasculaires tubo-ovariens, puis les ligaments ronds ; puis, par petits paquets, l'extrémité inférieure externe des ligaments larges jusqu'au plancher pelvien. Décoller la vessie d'avec le col et le vagin, et sectionner les bouts périphériques des uretères près de la vessie ou bien, s'il s'agit d'un cancer propagé à la vessie, sectionner cette dernière autour de la partie affectée et laisser cette partie adhérente à l'utérus. Enfin, ouvrir d'un coup de ciseaux le fornix antérieur ou la paroi antérieure du vagin, puis sectionner circulairement son extrémité supérieure pour enlever en bloc *tous* les organes génitaux internes. D'ordinaire, on n'est obligé *de pratiquer aucune ligature ni forcipressure ;* parfois deux ou trois ligatures seulement sont nécessaires sur quelques branches d'une ou des deux utérines.

Drainage vers le vagin et vers la plaie abdominale avec des mèches de gaze iodoformée, car c'est la septicémie qui est particulièrement à redouter. Fermeture de la plaie abdominale au-dessus des mèches et installation d'une grosse canule métallique dans le rectum, après avoir enlevé les mèches qui avaient été introduites dans cet organe avant le début de l'opération.

Nous voyons dans cette opération une extension nouvelle de notre puissance thérapeutique, elle peut nous permettre de sauver quelques malades abandonnées ou, en tout cas, de leur donner une survie appréciable.

c. *Hystérectomie pour suppurations péri-utérines.* — Cette opération, très souvent pratiquée en Amérique où elle est connue sous le nom d'*opération de Polk*[1], n'est guère acceptée chez nous qu'à titre de méthode exceptionnelle, la voie vaginale ayant la préférence. Chaput, H. Delagénière[2], Richelot[3], Hartmann[4] en ont publié un certain nombre de cas ; Hartmann a obtenu 18 succès sur 18 opérations.

Procédé de Pryor (d'après Pozzi). — « La malade étant dans la position de Trendelenburg et le ventre ayant été ouvert, comme pour une laparotomie ordinaire, diviser l'étage supérieur du ligament large entre deux ligatures. Alors soulever l'utérus, décoller la vessie et ouvrir le cul-de-sac postérieur. L'utérus n'est plus fixé que par deux pédicules latéraux contenant les artères utérines ; les lier au moyen de l'aiguille de Deschamps et enlever l'utérus. Fermer de chaque côté par un surjet la tranche de section des ligaments larges : les pédicules supérieurs coupés court sont abandonnés dans le ventre, les inférieurs refoulés dans le vagin. Suturer complètement la cavité péritonéale ou drainer le pelvis par une mèche de gaze iodoformée qui est ramenée dans le vagin. Dans tous les cas, fermer complètement la plaie abdominale. »

Richelot taille d'abord le lambeau péritonéal antérieur et place des pinces sur les artères utérines ; il incise ensuite circulairement le vagin, et attire dans la plaie le museau de tanche saisi avec une pince, en le faisant basculer d'arrière en avant. Pour terminer l'opération, il dégage les annexes de bas en haut. Fermeture du vagin sans drainage, s'il n'y a pas eu de poches rompues au cours de l'opération.

[1] Polk (*N. York J. of gyn. and obst.*, III, n° 5, 1893).
[2] Delagénière (*Soc. chir.*, p. 157, 1894).
[3] Richelot (*Soc. chir.*, 16 juin 1897).
[4] Hartmann (*Ibid.*, 21 juillet 1897).

C. — HYSTÉRECTOMIE TOTALE SACRÉE

(Opération de Herzfeld-Hochenegg.)

La méthode que Kraske venait d'introduire dans la pratique pour aborder largement les cancers hauts du rectum, ne pouvait tarder d'être appliquée également à l'extirpation du cancer de l'utérus. Dans le courant de l'année 1888, en effet, Herzfeld et Hochenegg étudièrent d'abord sur le cadavre cette application nouvelle. Puis, le 2 décembre de la même année, Hochenegg[1] et Gersuny firent l'opération sur deux malades ; celles-ci en guérirent. L'hystérectomie sacrée fut bientôt connue partout. Si le lecteur désire passer en revue toutes les observations, tous les travaux qui ont été publiés jusqu'à présent sur le sujet, nous le renverrons au mémoire si complet et si judicieux que Terrier et Hartmann[2] ont fait paraître il y a quelques années, ainsi qu'aux publications plus récentes de Tornu et de Lathuraz-Viollet[3].

Les seules indications propres de l'hystérectomie sacrée sont, à notre avis : l'infiltration cancéreuse peu étendue d'un ou des deux paramètres, d'un ou des deux ligaments utéro-sacrés, et l'extension du cancer du col à la partie supérieure du vagin, à la condition que les parois de la vessie et du rectum semblent indemnes de toute invasion. Lorsque le cancer utérin est compliqué d'une vaginite adhésive, d'un rétrécissement considérable du vagin, d'une rétrodéviation adhérente, d'une hypertrophie énorme de l'utérus, d'un myome ou autre tumeur, peut-être est-il préférable, avec les perfectionnements actuels de la technique, de pratiquer l'opération de Freund.

[1] Hochenegg (*Wien. klin. Woch.*, p. 171, 28 fév. 1889).
[2] Terrier et Hartmann. *De l'extirpation de l'utérus par la voie sacrée* (*Ann. de gynéc.*, août et septembre 1891).
[3] Tornu (Th. Bordeaux, 1894) ; et Lathuraz-Viollet (Th. Lyon, nov. 1895).