Appareil instrumental :

Deux bistouris, un ordinaire, l'autre à long manche ;
Deux pinces longues à mors dentés ;
Deux écarteurs ordinaires, et deux longues valves coudées, comme celles de Richelot ;
Une série de pinces hémostatiques ordinaires, et plusieurs pinces longuettes à forcipressure, droites et courbes ;
Une ou deux sondes cannelées ;
Un ciseau de Mac Ewen et un maillet ;
De fortes cisailles — ostéotomes, courbes ou coudées ;
Un davier d'Ollier ou autres ;
Une rugine de Kirmisson ;
Plusieurs pinces de Museux à crochets multiples ;
Deux longs ciseaux droits et courbes, mousses ;
Une forte aiguille de Deschamps et une aiguille mousse de Terrier ;
Des aiguilles de Hagedorn et un porte-aiguille de Pozzi ;
Une aiguille courbe de Reverdin ;
Soie, catgut, crin de Florence.
Accessoires : ciseaux ordinaires, sonde vésicale, rasoir, irrigateur d'Esmarch, une série d'éponges de toutes dimensions, des porte-éponges, deux valves de Sims, etc.

Procédé de Czerny[1] *: Résection osseuse latérale définitive.* — 1° *Incision circulaire des culs-de-sac vaginaux.* — La femme étant placée dans la position sacro-dorsale, diviser circulairement les fornix du vagin, afin de bien délimiter et de faciliter l'exérèse ultérieure de l'utérus. (Ce temps n'est pas indispensable, ni même toujours possible.)

2° *Incision des parties molles, résection du sacrum et ouverture du péritoine.* — La femme étant alors couchée sur le côté gauche ou droit suivant le siège de l'infiltrat paramétrique, faire une incision qui commence au bord inférieur de la symphyse sacro-iliaque correspondant à cet infiltrat, décrive une courbe à convexité interne jusque sur le milieu du coccyx, puis se prolonge jusqu'au voisinage de l'anus (fig. 1177).

Approfondir rapidement l'incision jusqu'au plan osseux, et diviser le sacrum en courbe légère avec le ciseau, de façon à retrancher presque toute la cinquième vertèbre sacrée et presque la moitié de la quatrième vertèbre sacrée : le troisième trou sacré correspondant doit rester intact.

Saisir le copeau osseux avec un davier et l'enlever à la rugine, puis lier les artères sacrées qui donnent.

Pendant qu'un aide indique le siège et les limites exactes du rectum au moyen d'une éponge montée introduite dans cet organe ou au moyen du doigt, faire la dissection mousse du tissu cellulo-graisseux parasacré, diviser le releveur de l'anus ainsi que l'aponévrose pelvienne et ouvrir le cul-de-sac péritonéal à côté du rectum.

[1] Czerny (*Brun's Beitr. zur klin. Chir.*, VII, 477, 1890).

3° *Ablation de l'utérus.* — Après avoir refoulé les intestins au moyen de deux ou trois éponges iodoformées et liées ensemble, attirer l'utérus au dehors à travers la fente péritonéale, et diviser de haut en bas les ligaments larges, en employant les ligatures massives ou les ligatures immédiates faites au fur et à mesure de la section. S'il existe de petites tumeurs ovariennes ou des fibromes utérins, les enlever en même temps. Détacher la vessie et les uretères de haut en bas avec prudence ; enfin, lier les artères utérines avant de les sectionner.

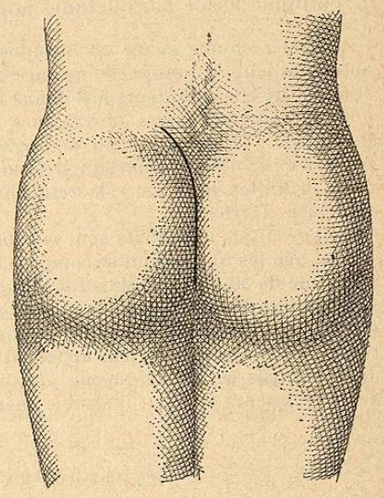

Fig. 1177.
Hystérectomie sacrée, procédé de Czerny.

4° *Traitement de la plaie.* — L'utérus une fois enlevé, fermer le péritoine par un surjet de catgut, tamponner la plaie avec des bandelettes de gaze iodoformée, et réunir en majeure partie les lèvres de l'incision.

Procédé de Roux-Terrier : Résection transversale ostéoplastique. — 1° *Incision des parties molles.* — Par une longue incision parallèle au bord du sacrum, allant de l'épine iliaque postéro-inférieure jusqu'au delà du coccyx, mettre à nu le bord du sacrum ; sectionner, au voisinage de leurs insertions, le grand fessier, puis le plan fibreux constitué par la juxtaposition des ligaments sacro-sciatiques, grand et petit, absolument confondus à ce niveau.

2° *Ostéotomie transversale du sacrum.* — Le bord du sacrum ainsi mis à nu, déterminer d'abord la situation des trous sacrés et, par conséquent, le niveau de la ligne de diérèse osseuse. Or, au-dessus du coccyx, le bord du sacrum forme un coude ou angle à sommet externe très facile à constater par la vue et le toucher ; le quatrième trou sacré est un peu au-dessus de lui.

Placer alors un ciseau de Mac-Ewen perpendiculairement au bord du sacrum, et diviser l'os entre les troisième et quatrième trou sacrés dans le sens transversal ; puis rabattre le volet ostéo-cutané de Roux vers la fesse opposée.

3° *Ouverture du cul-de-sac péritonéal.* — Un aide introduisant un doigt dans le rectum et un autre dans le cul-de-sac postérieur du vagin pour indiquer la situation respective de ces organes, ouvrir l'espace de Douglas.

4° *Ablation de l'utérus.*

5° *Traitement de la plaie.* — Placer quelques points sur la boutonnière

péritonéale, sans la fermer complètement. Remettre en place le volet ostéo-cutané, et suturer par des sortes de capitons à la soie le grand fessier et les plans fibreux sectionnés au tissu fibreux si riche de la face postérieure du sacrum. Un très gros drain et une suture cutanée avec des crins, les uns superficiels, les autres profonds, terminent l'opération.

Tamponnement iodoformé du vagin, que l'on aura en même temps que le péritoine fermé par quelques points en capiton.

L'hystérectomie sacrée est incontestablement une opération difficile, pénible et aussi très longue, puisqu'elle ne dure généralement pas moins de deux heures, sans compter qu'elle a plusieurs fois donné lieu à divers accidents opératoires graves, tels que : *hémorragies assez fortes*, dues à la section des artères présacrées (Hégar, P. Müller) ; la *déchirure ou la perforation du rectum* (Hochenegg, Zinmeister) ; l'*ouverture d'une anse d'intestin grêle adhérente* (Knie) ; l'*ouverture de la vessie* (Hochenegg, P. Müller, Knie, etc.) ; la *section* ou la *ligature d'un uretère* (Hochenegg, Czerny, Kufferath, Terrier).

Les résultats immédiats sont *médiocres*, ainsi que le constatent Terrier et Hartmann. Sur les 23 cas dont se compose leur statistique, on relève 7 morts : soit une mortalité de 30,4 p. 100. Mais tous les cas malheureux n'ont pas été publiés, nous le savons du moins pour quelques-uns, de sorte que le taux de la mortalité post-opératoire a été plus élevé en réalité que ne l'indique le chiffre précédent. Quant aux résultats thérapeutiques, leur appréciation exacte est encore impossible. Ce qu'il y a de désormais certain, c'est que l'hystérectomie sacrée n'a guère fait de partisans depuis plusieurs années ; il semble même qu'elle soit sur le point de tomber dans l'oubli.

HYSTÉROPEXIE ABDOMINALE

(Opération de Kœberlé-Olshausen.)

Sous le nom d'*hystéropexie abdominale*, on comprend une opération qui consiste à suturer l'utérus ou ses annexes à la face postérieure de la paroi abdominale après avoir ouvert le péritoine. C'est Kœberlé[1] qui l'a pratiquée le premier de propos délibéré ; il est juste, cependant, de rappeler aussi qu'elle n'est entrée dans la pratique courante que depuis le jour où Olshausen[2] l'a présentée sous une forme systématique au 59e *Congrès des Naturalistes allemands* (20 septembre 1886).

Les deux seules ou, du moins, principales sources d'indication de l'hystéropexie sont : les *rétrodéviations douloureuses et adhérentes* (surtout *rétroflexions*) et les *prolapsus vrais* de l'utérus. En ce qui concerne les rétrodéviations, l'hystéropexie est de mise : 1° lorsque l'utérus n'a pu être réduit sous le chloroforme par la méthode de Schultze, puis par le massage et la gymnastique « à la Thure-Brandt » ; 2° lorsque l'opération d'Alquié-Alexander a échoué ; 3° lorsque la rétrodéviation coïncide avec une affection annexielle pour laquelle on doit faire la laparotomie. Quant au prolapsus

[1] Kœberlé (*Gaz. méd. de Strasbourg*, p. 18, 1877, et *Bull. Soc. chir.*, Paris, p. 64, 1877).

[2] Olshausen (*Centrabl. für Gyn.*, p. 667 et 698, 1886). — Pour l'étude complète du sujet, consultez : Dumoret (Th. de Paris, 1889) ; et Baudouin (Th. de Paris, 1890) ; Jeannin (Th. Lyon, 1896).

utérin, il paraît démontré que l'hystéropexie seule est généralement incapable de prévenir sa récidive ; il est donc sage de la combiner avec la restauration du plancher pelvien par la colpopérinéorraphie, précédée ou non d'une colporraphie antérieure, d'une amputation du col, etc., suivant les cas.

Appareil instrumental :
- Un bistouri droit ;
- Une sonde cannelée ;
- Une pince à dissection ;
- Une série de pinces à forcipressure ;
- Deux larges écarteurs mousses ;
- Une aiguille de Deschamps ;
- Des aiguilles courbes de Hagedorn et un porte-aiguille de Pozzi ;
- Une aiguille de Reverdin ;
- De longs ciseaux demi-courbes ;
- Un thermo Paquelin ;
- Soie, — crin de Florence, — catgut.
- Accessoires : ciseaux ordinaires, sonde vésicale, rasoir, éponges ou serviettes humides, chaudes, aseptiques et irrigateur d'Esmarch, etc.

Procédé de Czerny-Terrier : 1° *Ouverture de l'abdomen.* — La vessie étant vidée et l'asepsie usuelle bien assurée, faire sur la ligne médiane une incision de 8 centimètres qui s'arrête à un travers de doigt au-dessus de la symphyse pubienne, et l'approfondir couche par couche jusque dans la cavité abdominale.

2° *Reconnaissance et libération de l'utérus.* — Pendant qu'un aide écarte fortement les lèvres de la plaie et qu'un autre relève la masse intestinale au moyen d'une éponge ou d'une serviette (au besoin, position de Trendelenburg), porter l'index et le médius droits vers le cul-de-sac de Douglas, reconnaître le fond de l'utérus, détruire avec ménagements les adhérences qui le fixent au rectum et aux parties voisines, soit au moyen des doigts, soit par section sanglante ou thermocaustique, entre ligatures perdues, puis l'amener vers la plaie abdominale et le suspendre à une anse de soie qui est confiée à un aide.

3° *Suture du corps de l'utérus à la paroi abdominale.* — Pendant que l'utérus est ainsi soulevé et maintenu contre la paroi, passer *en faufilant* à travers la couche superficielle de cet organe trois fils de soie (Terrier a abandonné le catgut), qui correspondent : le premier à la partie inférieure du corps, le deuxième à sa partie moyenne et le troisième à sa partie supérieure très près du fond (fig. 1178). Les extrémités de ces fils embrassent le péritoine et le plan musculaire, à *l'exclusion du tissu cellulaire sous-cutané et de la peau.* Serrer successivement ces fils et couper leurs chefs près des nœuds. Enlever l'anse de suspension.

4° *Fermeture de l'abdomen.* — Suturer la plaie abdominale à trois étages

et placer un petit drain à son angle inférieur. La figure 1179 se rapporte à l'hystéropexie pratiquée selon le procédé de Léopold.

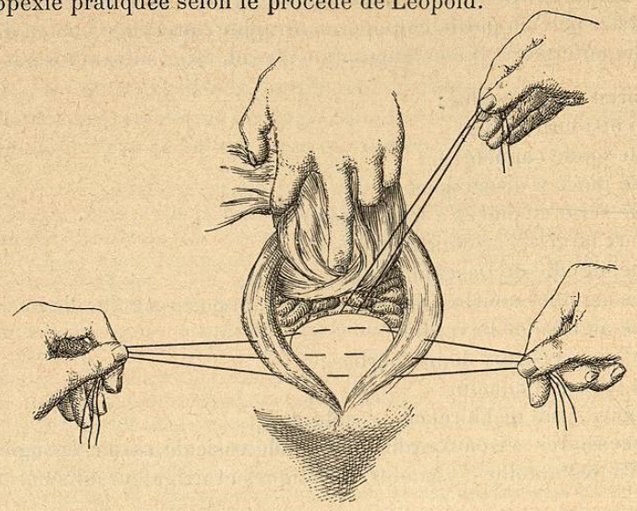

Fig. 1178. — Hystéropexie abdominale. Procédé de Czerny-Terrier.

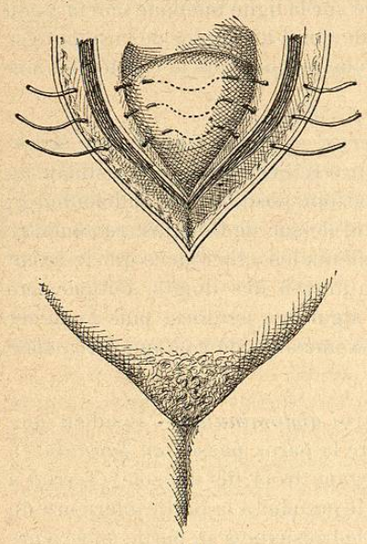

Fig. 1179.
Hystéropexie abdominale. Procédé de Léopold.

Procédé de Pozzi[1]. — 1er et 2e temps. — Comme dans le procédé précédent.

3e temps. — Fixer provisoirement le fond de l'utérus avec des pinces tire-balles placées très superficiellement sur la partie médiane du fond ; elles sont confiées à un aide qui soulève ainsi l'organe. Au moyen d'une aiguille de Hagedorn munie de soie fine mais résistante, faire à la partie inférieure de la plaie deux points de suture comprenant la totalité du plan séro-musculaire des parois abdominales de manière à y prendre un point d'appui. A partir de là, faire rapidement un surjet ascendant dont la spirale traverse successivement toute la partie profonde de la plaie abdominale (peau et tissu cellulaire exceptés), la couche superficielle de l'utérus sur sa partie médiane, puis l'autre lèvre de l'incision abdominale ; trois à quatre points

[1] Pozzi. *Traité de gynéc.*, p. 502, 1890.

de suture suffisent. Dès que l'utérus est fixé de la sorte à la paroi antérieure, arrêter le surjet de soie (fig. 1180).

4e temps. — Fermer le reste de la plaie par un surjet de catgut à deux plans superposés. Deux sutures à la soie comprenant la peau et le tissu cellulaire, et un surjet superficiel au catgut terminent l'opération.

L'hystéropexie, pratiquée selon les règles actuelles de l'asepsie, peut être considérée comme une opération *à peu près* complètement bénigne. Sur un total de 235 opérations, faites pour des rétrodéviations utérines, Baudouin ne signale que deux morts : l'une par péritonite (Sims), l'autre par étranglement intestinal dû à des adhérences péri-utérines (Kelly).

Il est, d'autre part, démontré aujourd'hui que l'opération n'est pas, le plus souvent, une cause spéciale d'avortement, qu'elle n'empêche à peu près jamais l'accouchement à terme, et qu'elle est rarement suivie de récidive après l'accouchement, même après plusieurs accouchements ultérieurs. Quant aux résultats *thérapeutiques*, en dehors de la grossesse, s'il s'agit de rétrodéviations pures ou presque pures, ils sont excellents en règle générale, c'est-à-dire que l'utérus reste définitivement en antéposition, quoique souvent plus ou moins descendu derrière la paroi abdominale ou même la symphyse pubienne. Mais l'utérus retombe très souvent au bout de peu de temps, quand l'opération a été faite pour un gros prolapsus, surtout si elle n'est point complétée par une large colpo-périnéorraphie.

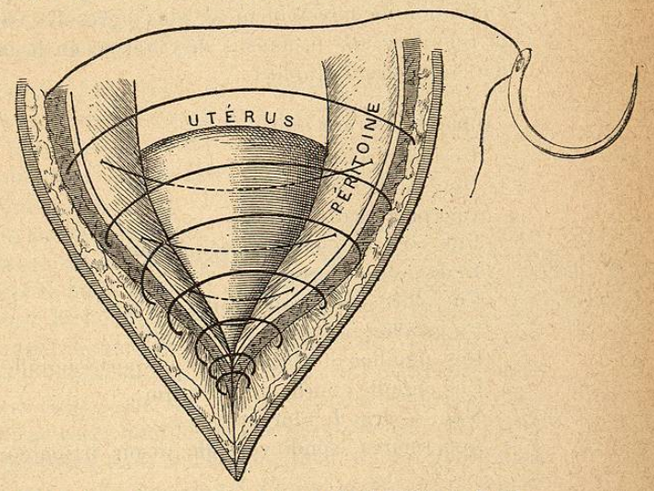

Fig. 1180. — Hystéropexie abdominale. Procédé de Pozzi.

RACCOURCISSEMENT DES LIGAMENTS RONDS
DE L'UTÉRUS

A. — RACCOURCISSEMENT EXTRA-PÉRITONÉAL
(Opération d'Alquié-Alexander-Adams.)

Tous les auteurs s'accordent à reconnaître que c'est Alquié (de Montpellier) qui a le premier proposé jadis d'appliquer le raccourcissement des ligaments ronds *au traitement des divers déplacements de la matrice*, ainsi qu'en témoigne un mémoire adressé par le célèbre maître à l'Académie de médecine. Cette proposition restait lettre morte depuis quarante ans, lorsque