deux chirurgiens anglais, Alexander[1] et Adams[2], sans la connaître, lui ont donné la sanction clinique. Aujourd'hui, l'opération est si répandue dans le monde entier qu'on n'en compte guère plus les applications[3].

L'opération d'Alexander, ainsi dénommée par pure abréviation, est indiquée : 1° pour les rétrodéviations douloureuses d'emblée réductibles ; 2° pour celles qu'on est parvenu à réduire après une série de séances ; — *mais seulement* lorsque le traitement par les pessaires s'est montré insuffisant, impossible ou intolérable. On la met aussi en usage, de préférence à l'hystéropexie — opération incontestablement plus agressive, sinon plus dangereuse, — pour remédier aux prolapsus de l'utérus, en la faisant précéder ou suivre d'une colpopérinéorraphie.

Appareil instrumental :

Un bistouri droit ;
Une sonde cannelée ;
Une pince à dissection ;
Une série de pinces à forcipressure ;
Deux petits écarteurs ;
Une paire de ciseaux droits ;
Un crochet mousse à strabotomie ;
Des aiguilles de Hagedorn et un porte-aiguille de Pozzi ;
Une aiguille courbe de Reverdin :
Soie, — crin de Florence ;
Accessoires : sonde vésicale, rasoir, irrigateur, etc...

Procédé de l'auteur[4] : 1° *Incision des téguments et reconnaissance de l'anneau inguinal externe.* — La malade ayant été purgée largement la veille, — après avoir rasé les organes génitaux externes ainsi que les deux aines, et vidé la vessie, après avoir désinfecté la vulve, le vagin et les deux régions inguino-crurales, donner l'éther ou le chloroforme suivant les cas, mettre la malade en position de la taille basse et pratiquer le nettoyage de l'utérus, redressé ou non, curettage qui est requis par la coexistence habituelle d'une endométrite ; suivant les cas, s'il le faut encore, opérer le col utérin (amputation, suture d'Emmet, résection de C. Schröder, stomatoplastie), le vagin (colporraphie), le vagin et le périnée (colpopérinéoplastie).

En second lieu, la malade étant alors étendue sur le dos, déterminer l'épine de chaque pubis ainsi que le ligament crural correspondant ; l'épine est à 3 centimètres en dehors de la symphyse pubienne.

[1] Alexander (*Liverpool med. J.*, janv. 1883).

[2] Adams (*Glasgow med. J.*, jun. 1882).

[3] Consultez : Manrique (Th. de Paris, 1886) ; — Beurnier (Th. de Paris, 1886) ; — Doléris (*Nouv. Arch. d'obst.*, p. 32, 1890) ; — Pozzi (*Traité de gynéc.*, p. 521, 1897).

[4] Voy. Chalot (*Congrès de l'Assoc. fr. pour l'av. des sciences.* Pau, 17 sept. 1892, et *Congrès fr. de chirurgie*, p. 967, 1895).

Diviser la peau, le tissu cellulaire sous-cutané, puis le fascia superficiel, suivant une incision de 5 centimètres, qui soit parallèle à l'arcade crurale, à 1 centimètre et demi au-dessus d'elle, et dépasse de 1 centimètre environ en dedans l'épine du pubis correspondant. Forcipressure, puis ligature d'une ou deux branches de l'artère sous-cutanée abdominale. L'aponévrose du grand oblique une fois mise à nu, reconnaître par le toucher et par la vue *la petite fente oblique dépressible* qui représente l'anneau inguinal externe au-dessus de l'épine pubienne et qu'on voit bridée en dehors et en haut par des fibres arciformes. Cette fente et l'épine pubienne sont les points de repère capitaux avant de passer au deuxième temps.

2° *Incision du canal crural, chargement et dissection profonde du ligament rond.* — D'un coup de ciseaux exciser sous les mors d'une pince à dissection la mince lame celluleuse qui voile l'anneau inguinal externe lui-même ; d'ordinaire, une petite boule graisseuse, *boule d'Imlach*, fait aussitôt hernie, on l'écarte. Introduire une sonde cannelée dans l'anneau, et faire glisser son bec derrière la paroi antérieure du canal inguinal jusqu'à une profondeur de 4 centimètres ; diviser la paroi sur la sonde dans la même étendue. Après avoir relevé le bord inférieur charnu du petit oblique, avec un crochet mousse, *charger* le ligament rond *au fond* de la gouttière qui représente maintenant le canal inguinal et qui ne renferme en bas rien autre chose que le ligament utérin : *manœuvre très facile et qui réussit toujours.* Le ligament s'obtient ainsi *dans toute son épaisseur* sous la forme d'un cordon gris blanchâtre ou gris rosé, dont le volume ordinaire est celui d'une plume d'oie ; quelquefois pourtant, dans le canal inguinal, il n'est guère plus gros qu'une plume de dinde. Le rameau génital du nerf génito-crural longe sa face supérieure. — Disséquer le ligament rond *sur place*, sans trop le distendre, d'une part jusqu'à l'épine du pubis, d'autre part jusque dans l'anneau inguinal interne, en refoulant avec une pince le cul-de-sac ou cône péritonéal blanchâtre qui recouvre la partie profonde du ligament ; on pèle ainsi en quelque sorte le faisceau des fibres charnues. Il nous est arrivé plusieurs fois d'ouvrir plus ou moins le cul-de-sac péritonéal, nous ne nous en sommes jamais inquiété, et n'avons pas pris la peine de le fermer. Couvrir la plaie d'un gâteau de coton trempé dans un liquide aseptique.

Mettre de même à nu l'autre ligament rond.

3° *Redressement de l'utérus par la seule traction simultanée des deux ligaments ronds.* — Au moyen des doigts, tirer doucement en avant, sur les épines pubiennes, les deux ligaments ronds, jusqu'à ce qu'on éprouve une résistance profonde particulière ; arrêter alors chaque ligament avec une pince à forcipressure contre l'anneau inguinal interne, et constater, soit par le toucher combiné, soit par le seul palper hypogastrique, si le corps de l'utérus est bien appliqué derrière la symphyse pubienne. Disséquer encore les ligaments, s'il y a lieu, jusqu'à réduction parfaite.

C'est ainsi que nous avons souvent procédé. D'autres fois, nous avons fait, d'un côté, l'opération *entière*, y compris la suture cutanée, avant

d'opérer de même de l'autre côté (fig. 1181), et nous n'avons remarqué aucune différence pour la statique nouvelle de l'utérus.

4° *Excision et suture des ligaments.* — La correction une fois obtenue, exciser toute la partie de ces ligaments qui dépasse la longueur du canal inguinal ; nous en excisons ordinairement de 8 à 12 centimètres. — Coucher le reste dans le canal inguinal, et l'y fixer par un surjet de soie fine qui s'étend d'un anneau à l'autre et dont la spirale embrasse le ligament et les deux lèvres de la boutonnière aponévrotique du muscle grand oblique.

5° *Fermeture de chaque plaie cutanée.* — Réunir *complètement* chaque plaie cutanée avec des points entrecoupés au crin de Florence ; aucun drain. Pansement iodoformé.

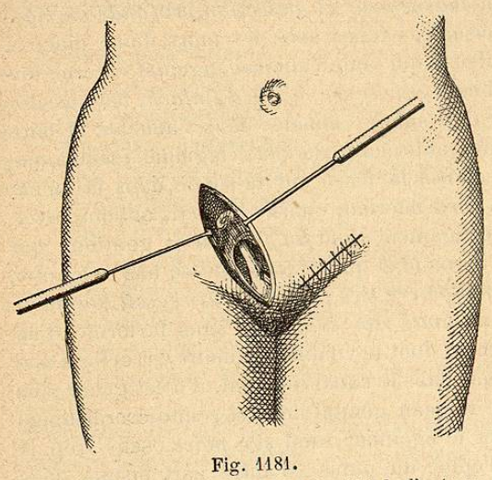

Fig. 1181.
Opération d'Alexander, par le procédé de l'auteur.
D'un côté, ligament rond mis à nu ; de l'autre, plaie cutanée réunie.

Tampon vaginal à la gaze iodoformée, sonde de Pezzer à demeure, etc.

La durée moyenne de la double opération est de vingt à trente minutes ; la perte de sang est tout à fait négligeable.

Soins consécutifs : sonde de Pezzer à demeure ; repos au lit de quinze à vingt jours. Levée des points du dixième au douzième jour.

Procédé de Kocher[1]. — Faire une incision cutanée, parallèle au ligament de Poupart, à 1 centimètre au-dessus de ce ligament, et selon toute sa longueur. Fendre l'aponévrose du muscle grand oblique, c'est-à-dire toute la paroi antérieure du canal inguinal. Lier auparavant, dans le fascia superficiel, l'artère épigastrique superficielle et sa veine satellite ; lier aussi une veine qui s'élève verticalement à l'angle interne de la plaie.

Dans la gouttière du ligament de Poupart, avec une sonde cannelée isoler le ligament rond et le mince cordon vasculaire qui l'accompagne en les séparant des muscles petit oblique et transverse,

Libérer le ligament rond de ses attaches périphériques du côté de la symphyse, puis le tirer fortement en dehors, vers l'épine iliaque antéro-supérieure : traction qui relève l'utérus, le fléchit en avant et le fixe en sa nouvelle position lorsqu'elle est faite simultanément sur les deux ligaments.

[1] Kocher. *Chir. Opérat.*, 1894, p. 164.

Le péritoine est alors entraîné sous forme d'un cône long de 3 centimètres. Isoler la partie profonde du ligament rond en refoulant ce cône par diérèse mousse ; si le péritoine se déchire, ce qui arrive souvent, on le ferme par une suture.

Après s'être assuré qu'aucun viscère ne s'est engagé dans le cône péritonéal, fixer le ligament rond sur l'aponévrose du muscle grand oblique, au-dessus de la moitié externe du ligament de Poupart, avec un surjet de soie

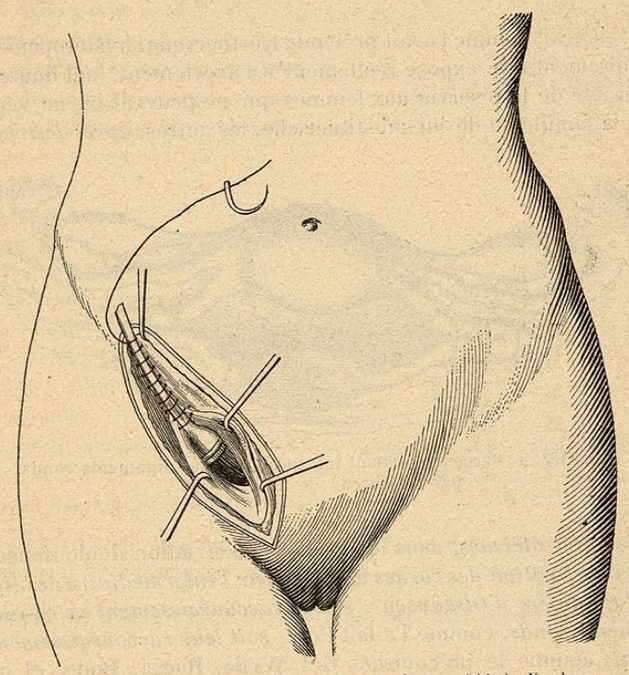

Fig. 1182. — Opération d'Alexander par le procédé de Kocher.
Suture du ligament rond droit au-dessus de l'arcade crurale vers l'épine iliaque.

(fig. 1182). Le surjet comprend aussi le cône péritonéal et s'étend de l'épine iliaque antéro-supérieure à l'anneau inguinal interne.

Fermer le canal inguinal par des points profonds, en comprenant dans la suture le ligament de Poupart, la lèvre supérieure de l'aponévrose du grand oblique, les muscles petit oblique et transverse sous-jacents et, en arrière, les aponévroses de ces muscles.

Jusqu'à l'heure actuelle, nous avons fait une quarantaine de fois l'opération d'Alexander. Nous avons à signaler comme accidents qu'une rupture de ligament très grêle et un hématone sous-cutané. Nous n'avons *jamais vu de hernie* à la suite de l'opération. Les résultats définitifs ont été presque tous excellents.

Quant à l'influence que l'opération peut avoir sur la marche de la grossesse et sur l'accouchement, nous ne sommes pas encore en mesure de l'apprécier. Nous

savons seulement que deux de nos opérées sont devenues enceintes : l'une a fait une fausse couche de six mois, mais elle en avait fait jadis deux autres ; l'autre, qui avait eu déjà un enfant à terme, a eu une grossesse régulière et a encore accouché à terme. Chez toutes les deux, l'utérus est resté antéfléchi après les couches.

B. — RACCOURCISSEMENT INTRAPÉRITONÉAL

(Opération de Wylie-Ruggi.)

S'il était vrai, comme l'avait prétendu Küstner, que l'hystéropexie abdominale proprement dite expose réellement à l'avortement, nul doute qu'il ne fût préférable de la réserver aux femmes qui ne peuvent ou ne veulent pas avoir de la famille, et de lui substituer chez les autres, *après destruction des*

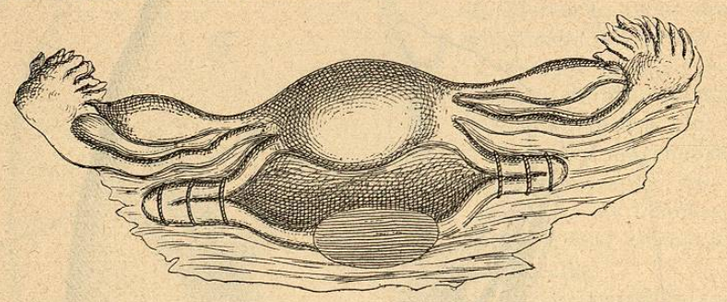

Fig. 1183. — Raccourcissement intrapéritonéal des ligaments ronds. par le procédé de Gill Wylie.

adhérences péri-utérines, dans le cas de rétrodéviation douloureuse et fixe, soit la *ventro-fixation des cornes utérines par l'intermédiaire des ligaments ronds à la manière d'Olshausen*[1], soit le *raccourcissement extra-péritonéal des ligaments ronds*, comme l'a fait Polk, *soit leur raccourcissement intra-péritonéal*, comme le préconisent Gill Wylie, Ruggi, Bode, et quelques autres chirurgiens.

Procédé de Gill Wylie. — 1er et 2e temps : *Ouverture de l'abdomen. Reconnaissance et libération de l'utérus.* — Comme dans l'hystéropexie abdominale.

3e temps : *Plissement des ligaments ronds.* — Saisir un ligament avec une pince à forcipressure, vers son milieu, à égale distance de la corne utérine et du pubis. L'attirer vers la plaie abdominale, puis aviver, en grattant la séreuse, la *face interne du pli*, ainsi formé par la traction. Fixer entre elles les deux branches du pli au moyen de trois ligatures de soie étagées qui traversent le ligament et embrassent la plus grande épaisseur possible.

Répéter les mêmes manœuvres sur l'autre ligament (fig. 1183).

[1] Voy. Olshausen (7e *Congrès de la Société allemande de Gynécologie*. Leipzig, juin 1897).

On obtient ainsi un raccourcissement de 5 à 9 centimètres sur chaque ligament.

4e temps : *fermeture de l'abdomen.*

Procédé de Ruggi. — 1er et 2e temps : *ut suprà.*

3e temps : *Plissement des ligaments ronds.* — Avec une aiguille courbe montée sur un porte-aiguille et armée d'un fort catgut traverser un ligament rond près de l'anneau inguinal interne ; arrêter le long chef du fil par un gros nœud, puis traverser de nouveau le ligament rond près de son insertion utérine et tirer sur le fil, de façon que la partie intermédiaire du ligament se replie et que ses extrémités viennent au contact. Fixer entre elles les deux branches du pli par un surjet croisé (fig. 1184), pendant qu'un aide tend ce pli au moyen d'une pince appliquée sur son sommet.

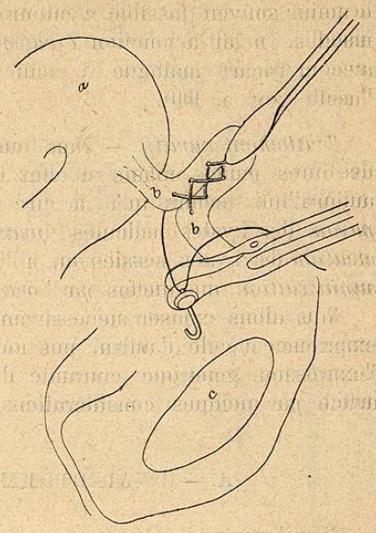

Fig. 1184.
Raccourcissement intrapéritonéal des ligaments ronds par le procédé de Ruggi.

a, utérus ; *bb*, ligament rond plissé ; *c*, symphyse pubienne.

Même mode opératoire pour l'autre ligament.

4e temps : *Fermeture de l'abdomen.*

Bode, Polk, Dudley, Baudouin ont employé ou proposé d'autres modes de raccourcissement intra-péritonéal des ligaments ronds ; nous ne pouvons que les signaler.

L'opération de Wylie-Ruggi a été pratiquée déjà avec succès un nombre assez considérable de fois.

KYSTES DE L'OVAIRE ET KYSTES PAROVARIENS

Nous n'avons pas besoin de définir les kystes de l'ovaire, mais nous dirons de suite, nous plaçant au point de vue opératoire, que nous entendons comme Pozzi sous le nom de kystes parovariens tous ceux qui se développent entre les deux feuillets du ligament large quelle que soit leur origine (parovaire ou tissu conjonctif sous-séreux) : leurs traits caractéristiques sont leur indépendance d'avec l'ovaire, qui est simplement contigu, et leur manque à peu près constant de tout pédicule.

Ponction palliative. — Le traitement des uns et des autres est palliatif ou curatif. *Le traitement palliatif* ne se fait plus, ne doit plus se faire que dans les cas autrement inopérables, lorsque le volume du kyste occasionne