savons seulement que deux de nos opérées sont devenues enceintes : l'une a fait une fausse couche de six mois, mais elle en avait fait jadis deux autres ; l'autre, qui avait eu déjà un enfant à terme, a eu une grossesse régulière et a encore accouché à terme. Chez toutes les deux, l'utérus est resté antéfléchi après les couches.

B. — RACCOURCISSEMENT INTRAPÉRITONÉAL

(Opération de Wylie-Ruggi.)

S'il était vrai, comme l'avait prétendu Küstner, que l'hystéropexie abdominale proprement dite expose réellement à l'avortement, nul doute qu'il ne fût préférable de la réserver aux femmes qui ne peuvent ou ne veulent pas avoir de la famille, et de lui substituer chez les autres, *après destruction des*

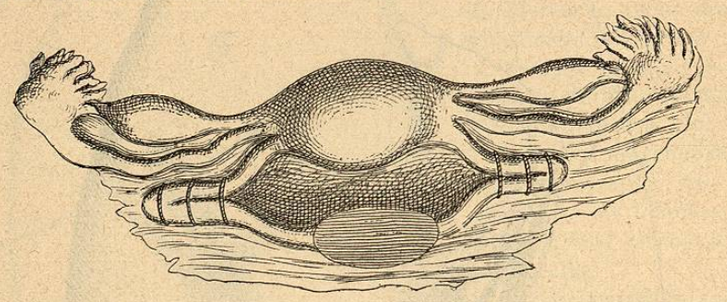

Fig. 1183. — Raccourcissement intrapéritonéal des ligaments ronds. par le procédé de Gill Wylie.

adhérences péri-utérines, dans le cas de rétrodéviation douloureuse et fixe, soit la *ventro-fixation des cornes utérines par l'intermédiaire des ligaments ronds à la manière d'Olshausen*[1], soit le *raccourcissement extra-péritonéal des ligaments ronds*, comme l'a fait Polk, *soit leur raccourcissement intra-péritonéal*, comme le préconisent Gill Wylie, Ruggi, Bode, et quelques autres chirurgiens.

Procédé de Gill Wylie. — 1er et 2e temps : *Ouverture de l'abdomen. Reconnaissance et libération de l'utérus.* — Comme dans l'hystéropexie abdominale.

3e temps : *Plissement des ligaments ronds.* — Saisir un ligament avec une pince à forcipressure, vers son milieu, à égale distance de la corne utérine et du pubis. L'attirer vers la plaie abdominale, puis aviver, en grattant la séreuse, la *face interne du pli*, ainsi formé par la traction. Fixer entre elles les deux branches du pli au moyen de trois ligatures de soie étagées qui traversent le ligament et embrassent la plus grande épaisseur possible.

Répéter les mêmes manœuvres sur l'autre ligament (fig. 1183).

[1] Voy. Olshausen (7e *Congrès de la Société allemande de Gynécologie*. Leipzig, juin 1897).

On obtient ainsi un raccourcissement de 5 à 9 centimètres sur chaque ligament.

4e temps : *fermeture de l'abdomen.*

Procédé de Ruggi. — 1er et 2e temps : *ut suprà.*

3e temps : *Plissement des ligaments ronds.* — Avec une aiguille courbe montée sur un porte-aiguille et armée d'un fort catgut traverser un ligament rond près de l'anneau inguinal interne ; arrêter le long chef du fil par un gros nœud, puis traverser de nouveau le ligament rond près de son insertion utérine et tirer sur le fil, de façon que la partie intermédiaire du ligament se replie et que ses extrémités viennent au contact. Fixer entre elles les deux branches du pli par un surjet croisé (fig. 1184), pendant qu'un aide tend ce pli au moyen d'une pince appliquée sur son sommet.

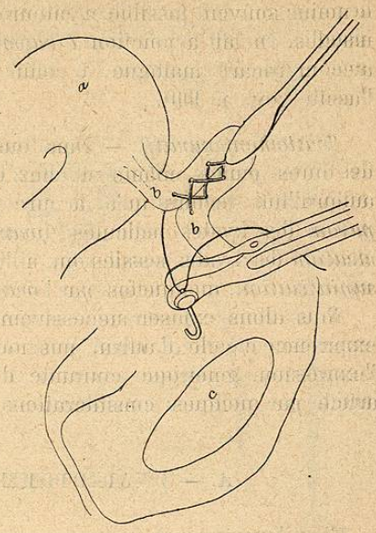

Fig. 1184.
Raccourcissement intrapéritonéal des ligaments ronds par le procédé de Ruggi.

a, utérus ; *bb*, ligament rond plissé ; *c*, symphyse pubienne.

Même mode opératoire pour l'autre ligament.

4e temps : *Fermeture de l'abdomen.*

Bode, Polk, Dudley, Baudouin ont employé ou proposé d'autres modes de raccourcissement intra-péritonéal des ligaments ronds ; nous ne pouvons que les signaler.

L'opération de Wylie-Ruggi a été pratiquée déjà avec succès un nombre assez considérable de fois.

KYSTES DE L'OVAIRE ET KYSTES PAROVARIENS

Nous n'avons pas besoin de définir les kystes de l'ovaire, mais nous dirons de suite, nous plaçant au point de vue opératoire, que nous entendons comme Pozzi sous le nom de kystes parovariens tous ceux qui se développent entre les deux feuillets du ligament large quelle que soit leur origine (parovaire ou tissu conjonctif sous-séreux) : leurs traits caractéristiques sont leur indépendance d'avec l'ovaire, qui est simplement contigu, et leur manque à peu près constant de tout pédicule.

Ponction palliative. — Le traitement des uns et des autres est palliatif ou curatif. *Le traitement palliatif* ne se fait plus, ne doit plus se faire que dans les cas autrement inopérables, lorsque le volume du kyste occasionne

des troubles mécaniques plus ou moins graves (respiration, circulation sanguine, digestion, locomotion). Il consiste *en la ponction du kyste*, pratiquée le moins souvent possible et entourée de toutes les précautions antiseptiques usuelles. On fait la ponction *à travers la paroi abdominale*, en pleine matité, avec un trocart analogue à celui qu'on emploie pour la paracentèse de l'ascite (voy. p. 900).

Traitement curatif. — Dans tous les autres cas, à tout âge, même chez les toutes jeunes enfants et chez les personnes très vieilles, on n'a plus aujourd'hui recours qu'à la cure radicale : celle-ci s'obtient par l'*extirpation* des kystes pédiculés (*ovariotomie* ou *parovariotomie*), *par l'énucléation* des kystes sessiles ou, si l'une ni l'autre n'est possible, par la *marsupialisation*, quelquefois par l'*ovario-hystérectomie*.

Nous allons exposer successivement ces diverses opérations d'après notre expérience et celle d'autrui, puis nous indiquerons leur résultat en bloc sous l'expression générique courante d'*ovariotomie*, et nous terminerons cet article par quelques considérations sur l'*ovariotomie pendant la grossesse*.

A. — OVARIOTOMIE. — PAROVARIOTOMIE

C'est l'ovariotomie que nous aurons presque exclusivement en vue parce qu'elle est de beaucoup la plus commune, et que l'autre opération n'en diffère guère que par la conservation habituelle de l'ovaire correspondant au kyste. On la fait quelquefois d'urgence, notamment lorsqu'on est autorisé à admettre une apoplexie grave du kyste, une torsion brusque ou rapide du pédicule, une occlusion intestinale causée par ce pédicule ou par des adhérences ; mais le plus souvent l'ovariotomie se présente comme une de ces opérations de grande chirurgie abdominale qu'on peut préparer à loisir et pratiquer en temps opportun.

Appareil instrumental : Un bistouri droit pointu et un bistouri convexe ;
Vingt pinces hémostatiques de Péan ou de Terrier ;
Deux pinces à dissection, dont l'une à mors dentés ;
Une sonde cannelée ;
Deux larges écarteurs fenêtrés, ou deux larges pinces demi-courbes à deux dents de Museux ;
Une valve à écartement abdominal de Doyen ;
Des ciseaux courbes et droits, mousses ordinaires ;
De forts ciseaux droits et courbes ;
Deux pinces-clamps demi-courbes sur face ;
Un trocart de Kœberlé à ovariotomie (fig. 1185), à long tube de caoutchouc qui sera conduit pour l'écoulement du liquide kystique dans un récipient placé près de la table ;
Deux pinces carrées de Péan à kyste (fig. 1186) ;
Une aiguille mousse de Terrier, pour ligature du pédicule (fig. 1187) ;

Des aiguilles de Hagedorn et un porte-aiguille de Pozzi ;
Soie moyenne et soie très fine ; crin de Florence.

Accessoires : Grand voile double de gaze de $0^m,70$ de largeur sur $0^m,80$ de longueur ;

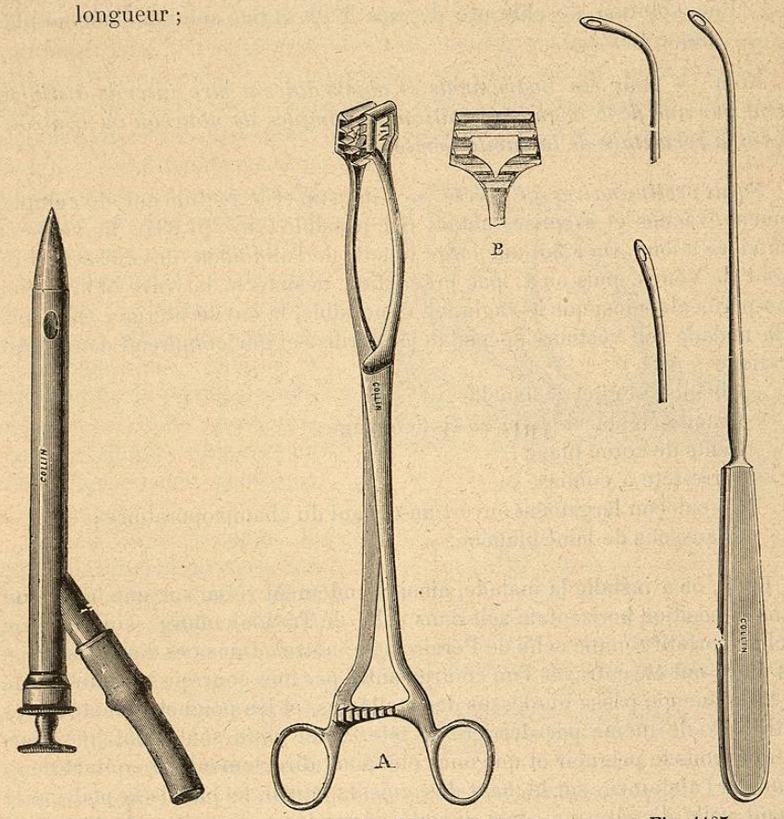

Fig. 1185. Trocart de Kœberlé à ovariotomie.

Fig. 1186. Pinces à cadre de Péan.

Fig. 1187. Aiguilles mousses de Terrier pour ligature du pédicule.

Deux grandes compresses de gaze de $0^m,70$ de largeur sur $0^m,50$ de longueur pour intestins ;
Dix compresses de gaze de 15 centimètres carrés pour la toilette intrapéritonéale et de la plaie ;
Une sonde de Pezzer et un mandrin à bouton pour la placer ;
Objets de pansement et bandage de corps et 12 épingles de sûreté.

Instruments et solutions de réserve : Un aspirateur Dieulafoy, en cas de poche septique à évacuer ;
Un désenclaveur de Delagénière, quatre pinces-clamps droites et deux