aiguilles de Deschamps droite et gauche, en cas de fibrome utérin ou ou d'utérus fibromateux pris pour kyste ;
Un cautère Paquelin avec couteau et pointe ;
Un trocart de Wölfler, en cas de drainage du cul-de-sac de Douglas ;
Une solution de chlorure de zinc 1/10e et une solution d'alcool phéniqué 1/10e.

Nota. — *Tous ces instruments et objets doivent être inscrits distinctement sur une fiche avant l'opération, et comptés de nouveau ou contrôlés avant la fermeture de la cavité péritonéale.*

Soins préliminaires à l'opérée. — L'intestin et le rectum ont été complètement évacués et aseptisés autant que possible (voy. p. 834). La vessie a été vidée à fond. On a fait une large toilette de l'abdomen, des cuisses et du mont de Vénus, puis on a, par précaution, désinfecté la vulve et la région ano-périnéale, ainsi que le vagin, et, si possible, la cavité utérine. On a mis à la malade son vestiaire spécial déjà stérilisé et qui comprend dans notre pratique :

Chemise et gilet de flanelle ;
Grand peignoir de bain en tissu éponge ;
Gants de coton blanc ;
Serre-tête à coulisse ;
Un caleçon largement ouvert au-devant du champ opératoire ;
Chaussons de laine blanche.

Enfin, on a installé la malade, ainsi chaudement vêtue sur une table soit dans la position horizontale soit dans celle de Trendelenburg, sur un plan incliné portatif comme celui de Péraire ou le nôtre[1]. Dans ces deux positions, les pieds ont été entravés l'un contre l'autre par une courroie ou une bande de tarlatane qui passe au-dessus des malléoles, et les poignets ont été noués entre eux de même par derrière la tête. C'est alors seulement que nous entr'ouvrons le peignoir et que nous étendons directement au contact de la peau sur l'abdomen, sur le haut des cuisses et sur le bas de la poitrine le grand voile de gaze qui a été signalé parmi les accessoires de l'appareil instrumental ; ce voile remplace le *waterproofsheet* des chirurgiens anglais. La malade est prête pour l'opération ; il ne reste plus qu'à fendre le voile avec des ciseaux, depuis la commissure antérieure de la vulve qu'on découvre à peine jusqu'à quelques centimètres au-dessus du nombril, et qu'à écarter un peu les deux moitiés du voile pour permettre l'incision médiane de la paroi abdominale.

Manuel opératoire. Cinq temps.

1° *Ouverture de la cavité péritonéale ou cœliotomie.* — Après s'être placé à droite de la malade si elle est en position horizontale, à gauche si elle est

[1] Construit à la maison Badin, Toulouse.

en position inclinée, — tandis que l'aide principal est en face, et le second aide à gauche de l'opérateur (il n'y a que deux aides directs), — dès qu'on s'est assuré d'un coup d'œil qu'on a sous la main tout le matériel nécessaire et que l'anesthésie est complète, prendre le bistouri de la main droite ; se repérer de l'œil sur le centre de la cicatrice ombilicale et sur la fente vulvaire pour faire une incision droite et exactemeut médiane, sans tenir aucun compte de la direction de la ligne brune qui peut exister ; et faire une incision franche de la peau, — mais de la peau seulement, surtout si la paroi abdominale est très distendue, très amincie, et qu'il s'agisse d'une personne maigre, — en commençant à 4-5 centimètres au-dessous de l'ombilic et en prolongeant l'incision sur une étendue de 5 à 6 centimètres seulement (fig. 1188) ; cette incision sera agrandie ultérieurement si c'est nécessaire. Diviser à longs traits le pannicule adipeux s'il en existe ; forcipressure ou simple compression momentanée des vaisseaux qui donnent.

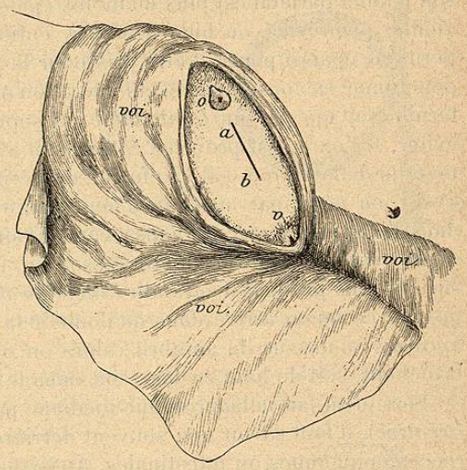

Fig. 1188. — Ovariotomie.
1er temps : ouverture (*a*, *b*) de la cavité péritonéale ou cœliotomie.
o, cicatrice ombilicale. — *v*, fente vulvaire. — *voi*, *voi*, *voi* voile de gaze fendu et entr'ouvert en ellipse au-dessus et au-dessous de l'ombilic.

Après avoir reconnu la ligne blanche, la diviser à son tour en droite ligne, dans toute son épaisseur (0,002 à 0,003 millimètres) sur la même longueur que la peau ; si l'on est tombé à côté d'elle dans la gaine d'un muscle droit, ce qui arrive parfois, notamment lorsque le corps de la paroi abdominale est encore assez épais, — on continue à inciser la gaine, son feuillet antérieur, mais en restant contre la ligne blanche, et ensuite on divise le feuillet postérieur de la gaine, à main levée ou sur la sonde cannelée. D'une façon ou de l'autre on est alors arrivé sur la graisse sous-péritonéale, peu ou prou épaisse, mais toujours reconnaissable à son aspect si la plaie est bien étanche.

Si la graisse forme une couche épaisse, la sectionner avec le bistouri d'une main légère, et faire son hémostase, avec soin, par les pinces de Péan, la torsion, la compression momentanée. Dans le cas contraire, vers le haut de la plaie, du côté du nombril, former un pli transversal de la graisse et du péritoine sous-jacent au moyen de deux pinces dentées, et sectionner le pli entre les pinces. Passer l'index gauche par la boutonnière ainsi créée, et *sur lui*, diviser le péritoine en bas, puis en haut avec les ciseaux droits. En ouvrant ainsi *très haut* le péritoine, on est *presque tou-*

jours sûr de pénétrer dans sa cavité, sans s'égarer, et sans léser la vessie parfois très remontée ; et en se servant de l'index plutôt que de la sonde cannelée, on est mieux à même d'éviter de blessure du tablier épiploïque, celle d'un intestin libre ou adhérent. Le premier temps de l'opération est alors, le plus souvent, terminé ; s'il y a de l'ascite concomitante, on voit s'écouler un liquide *séreux*, clair citrin, ou parfois sanguinolent comme dans la torsion aiguë du pédicule, dans le carcinome péritonéal ; au besoin on favorise cet écoulement par la pression des flancs.

Mais dans d'autres cas l'accès de la cavité péritonéale est plus difficile : son feuillet pariétal est plus ou moins épais, scléreux, semblable à celui des vieilles pleurésies, ou bien il adhère entièrement à la paroi du kyste. Le péritoine épaissi pourrait être pris pour la paroi du kyste, puis décollé et ponctionné en conséquence, et l'opération ne pourrait se terminer,... ou ne se terminerait que par une *lamentable* marsupialisation ; cette erreur est facile à éviter, si l'on en est prévenu. Si l'on suit attentivement, phase par phase, la marche de la dièrèe, s'il y a fusion du péritoine avec la coque fibreuse du kyste, on peut, par un coup d'heureuse audace, pousser l'incision jusque dans l'intérieur du kyste, puis décoller sur la tranche kyste et péritoine ; mais, avant de recourir à cette ressource, il nous paraît plus convenable et surtout plus prudent d'agrandir *l'incision vers le nombril*, même *au-dessus*, jusqu'à ce qu'on arrive dans un point où la séreuse est libre, et l'on y arrive *toujours* au-dessus du nombril ; alors on opère le décollement, mousse ou tranchant, soit de haut en bas, soit dans le sens latéral.

Lorsqu'on fait la laparotomie médiane pour la seconde fois (*ovariotomie itérative*), il faut savoir que souvent derrière la cicatrice il existe des adhérences épiploïques ou intestinales. Aussi, par précaution, fera-t-on l'incision nouvelle à côté de la ligne médiane dans la gaine d'un muscle droit, ou bien on la commencera un peu plus haut que l'ancienne, et c'est dans le haut de la plaie qu'on ouvrira le péritoine, qu'on y passera ensuite un doigt afin de se guider sur lui pour le reste de l'incision péritonéale. Nous préférons l'*incision paramédiane*.

Enfin, si la malade porte en même temps une hernie ombilicale ou une éventration, au lieu de l'incision rectiligne ordinaire, on ouvrira la cavité péritonéale par deux incisions elliptiques de façon à réséquer la paroi abdominale en vue de la cure radicale de ces infirmités dans la même séance que l'ovariotomie.

2° *Vérification du diagnostic. Traitement des adhérences antérieures, s'il en existe. Évacuation du kyste.* — Dès que le péritoine a été largement ouvert, vérifier d'abord le diagnostic et le compléter le plus possible : s'agit-il bien d'un kyste de l'ovaire, et non d'une grossesse méconnue ou niée, avec fœtus mort ou vivant, — d'une tumeur solide de l'ovaire ou de l'utérus, — d'une hydronéphrose ? Le kyste a-t-il un pédicule normal, — ou est-il transplanté, avec un pédicule adventice ou sans pédicule proprement dit ? Autant de problèmes à résoudre sons le bistouri. La forme, la couleur et la consistance de l'utérus gravide sont si caractériques que l'erreur, si on l'avait commise, ne pourrait aller au delà, même quand le fœtus est mort ; à la rigueur, cependant, en cas de vie du fœtus, on aurait recours à l'auscultation directe de l'utérus, par exemple avec la stéthoscope de Giraud (fig. 1189), déjà stérilisé. Un fibrome a une teinte pâle rougeâtre ou blanchâtre, et, généralement, une consistance ferme uniforme ; et s'il est kystique, s'il est mou, il est facile à distinguer à ses connexions utérines. L'hydronéphrose, quand elle est très volumineuse, pourrait encore un instant donner le change jusqu'après la ponction qui va être faite, mais alors son liquide aqueux, séreux, le révélerait, tandis que celui du kyste ovarique est onctueux, visqueux, filant. Un premier point, le plus important, est donc acquis : il s'agit bien d'un kyste de l'ovaire.



Fig. 1189.
Stéthoscope de Giraud.

Maintenant, pour découvrir son pédicule, si le tablier épiploïque lui adhère à sa partie antéro-supérieure comme cela est fréquent, — pendant qu'on écarte les lèvres de la plaie abdominale, — lier d'abord les adhérences en petits faisceaux séparés, avec des fils de soie n° 2 qu'on a passés successiment au moyen d'une aiguille de Deschamps, puis couper ces faisceaux entre la rangée des ligatures (*ligature en chaîne*), et la paroi du kyste, à 8 ou 10 millimètres des ligatures, *qui ne doivent point glisser*. Passer une main à plat entre la paroi abdominale et la paroi antérieure du kyste : et avec le bord cubital ou radial, *comme on ferait avec un couteau à papier*, rompre les adhérences assez lâches, ce sont les plus communes, qui peuvent exister entre les deux parois. Mais *ne pas tenter encore de décollement analogue derrière le kyste ni audessus* à cause des graves lésions vasculaires ou autres qui pourraient passer inaperçues.

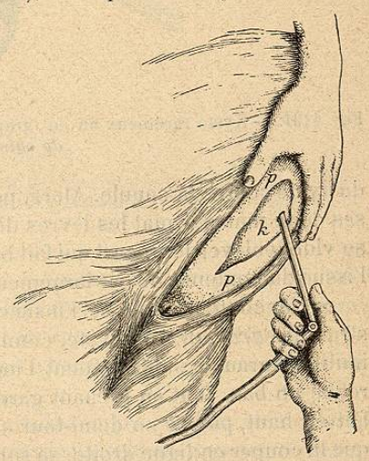

Fig. 1190. — Ovariotomie.
2e temps : ponction du kyste avec le trocart spécial.
k, kyste. — *p p*, plaie abdominale.

En second lieu, réduire le volume du kyste pour l'attirer au dehors ou bien agrandir l'incision de la plaie : la première manœuvre est celle de choix, les très grandes incisions exposant davantage aux éventrations. Donc, ponctionner le kyste avec le trocart spécial (fig. 1190) dans l'intervalle des gros vaisseaux veineux qui peuvent ramper à sa surface,

après avoir conduit dans un récipient le tube d'écoulement : la ponction se fait, en un point quelconque s'il s'agit d'un kyste uniloculaire, — d'abord au niveau de la plus grosse poche, si le kyste est multiloculaire, puis, au besoin dans les autres poches, par l'intérieur de la première. D'habitude, le liquide est assez fluide pour passer par le trocart ; mais quelquefois il est si consistant, si compact en forme de gelée ou de colle que la ponction reste blanche, ou qu'il s'échappe à gros flocons ou même à morceaux à travers une rupture

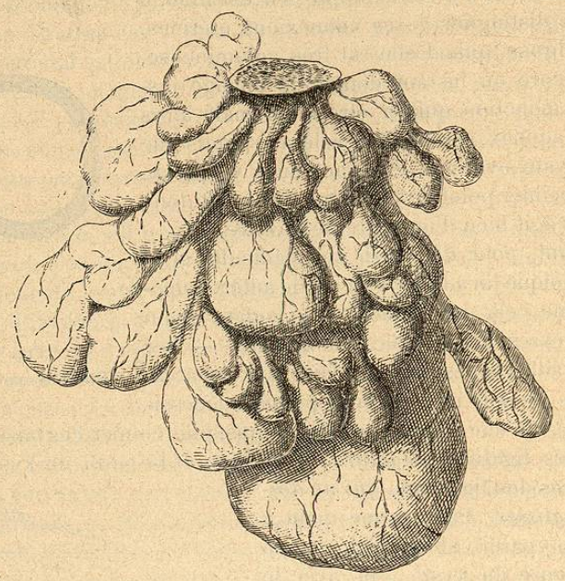

Fig. 1191. — Kyste racémeux ou en grappe d'après une opérée de l'auteur (*Congrès fr. de chir.*, p. 361, 1893).

du kyste contre la canule. Alors, pendant que l'aide principal maintient avec ses deux mains à plat les lèvres de la plaie abdominale contre le kyste qui se vide, enlever le trocart qui fait bouchon ; au besoin, pour favoriser et hâter l'issue du contenu, ouvrir largement le kyste d'un coup de bistouri.

Si la configuration ou l'insuccès de multiples ponctions démontre la structure *aréolaire* du kyste, comme l'incision de ce dernier est elle-même inutile, agrandir suffisamment l'incision de la paroi abdominale, de préférence en bas, tout en prenant garde à la vessie ; et si l'agrandissement se fait en haut, passer en demi-tour à gauche de la cicatrice ombilicale plutôt que la couper en ligne droite, sa suture étant ensuite trop difficile et trop infidèle. On fera de même, au besoin, en présence d'un gros kyste racémeux comme ceux que nous avons décrits il y a quelques années (fig. 1191) : on ne peut que les enlever en bloc, sans évacuation préalable.

[1] V. Chalot, Des kystes en grappe de l'ovaire (*Congrès fr. de chir.*, 1893).

Enfin, lorsqu'il existe un kyste volumineux de chaque ovaire, évacuer les deux kystes par ponction ou incision, ou bien évacuer seulement le plus volumineux.

3° *Attraction du kyste au dehors et traitement des adhérences postérieures qui peuvent exister.* — Que le kyste ait été évacué ou qu'on l'ait laissé entier, l'attirer au dehors, pour traiter son pédicule, — en se servant soit de deux pinces de Péan à plateau carré qui oblitèrent en même temps l'orifice de

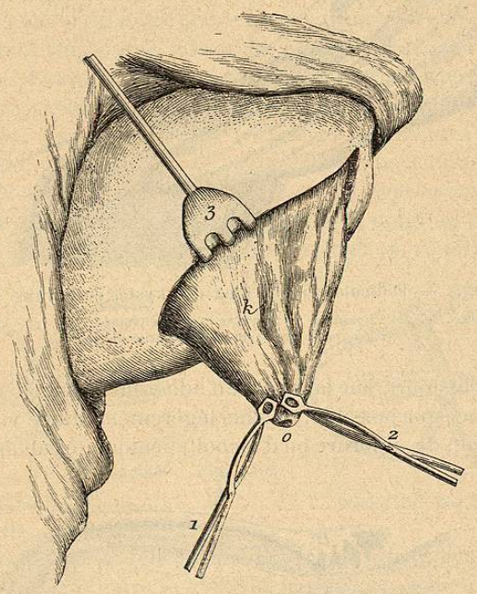

Fig. 1192. — Ovariotomie.

3e temps : attraction du kyste au dehors au moyen de deux pinces de Péan (1, 2) dont les plateaux carrés se touchent au-dessus de l'orifice de ponction (*o*). L'un des écarteurs de la plaie est figuré en (3).

ponction (fig. 1192), soit de pinces érignes mousses, soit simplement d'une main, pendant que l'aide principal retient les intestins avec une large compresse de gaze chaude et humide ou qu'il facilite d'autre part l'issue de la poche kystique ou du kyste par la pression concentrique de ses mains ou par l'écartement de l'incision abdominale.

Si le kyste se montre tout à fait libre d'adhérences, passer immédiatement au traitement du pédicule suivant les règles que nous exposerons dans le paragraphe suivant. Dans le cas cas contraire, libérer auparavant le kyste : les adhérences ont lieu avec les intestins, très rarement avec la vessie, la rate, le foie, la vésicule biliaire, le diaphragme. Lorsqu'il s'agit d'adhérences intestinales, tenter d'abord de les séparer en pressant doucement et peu à peu, avec le bout de l'index droit, coiffé d'une compresse