de gaze, sur la ligne de réunion, *mais en faisant porter l'effort sur la paroi du kyste, non sur celle de l'intestin;* la séparation est facile si les adhérences sont molles, peu anciennes, et il peut n'y avoir qu'un suintement sanguin insignifiant sur l'intestin. Si l'intestin a été déchiré pendant les manœuvres de décollement, fermer aussitôt la déchirure par une suture régulière (voy. Entérorraphie, p. 958). S'il adhère de façon trop intense, dé

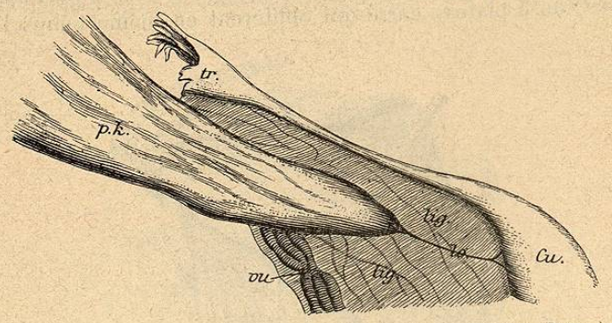

Fig. 1193. — Pédicule typique long des kystes de l'ovaire (Doran).
lig, *lig*, ligament large. — *lo*, ligament de l'ovaire. — *tr*, trompe. — *vu*, vaisseaux utéro-ovariens *pk*, poche du kyste. — *cu*, corne utérine.

couper avec le bistouri, sur la surface d'adhérence, une pièce de la paroi du kyste, aussi mince que possible, toucher légèrement la face vive de cette paroi avec une solution de chlorure ou d'alcool phéniqué, et abandonner l'intestin

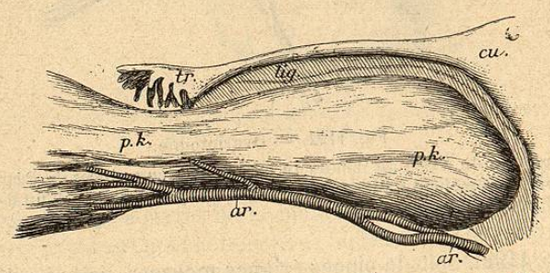

Fig. 1194. — Pédicule typique court des kystes de l'ovaire (Doran).
lig, ligament large. — *tr*, trompe. — *ar*, *ar*, artère utéro-ovarienne. — *pk*, *pk*, poche du kyste, dont le fond touche presque l'utérus.

ainsi traité après l'avoir bien asséché. On se comporte de même à l'égard des autres adhérences suivant le degré de leur résistance.

Il arrive parfois qu'après libération complète le kyste *ne présente aucun pédicule* et que son extirpation est alors terminée. Nous avons opéré un cas de ce genre, kyste dentigère énorme adhérent de toutes part aux intestins; il existe quelques très rares observations analogues. Si l'on examine les organes génitaux internes, on constate l'absence d'un ovaire et, à sa place, un moignon ligamentaire plus ou moins informe et rétracté; il s'agit évi-

demment de kystes de l'ovaire transplantés à la suite de rupture de leur pédicule et nourris de nouveau par leurs adhérences fortuites.

4° Traitement du pédicule. Exploration et traitement de l'autre ovaire. — Il y a trois genres de pédicule à distinguer : le *pédicule normal ou typique des kystes de l'ovaire*, le *pédicule accidentel* des mêmes kystes, et le *pédicule de certains kystes parovariens*. Le premier (fig. 1193 et 1194), court ou long, large ou grêle, épais ou mince, est fermé toujours : par la partie externe du ligament large, le ligament de l'ovaire, la trompe, l'artère et les veines utéro-ovariennes. Le second n'est autre chose qu'une frange ou une corde adhérentielle, *généralement épiploïque*, à laquelle est en quelque sorte suspendu le kyste transplanté[1]. Enfin, le troisième n'est constitué que par un pli séreux peu vasculaire et mince, émané, par élongation, d'un aileron postérieur moyen du ligament large. Au point de vue technique, la ligature massive étant le mode hémostatique le plus usité encore, — on peut ramener toutes les variétés du pédicule au *type funiforme* et au *type membraneux*.

Si le pédicule est très grêle, du volume du petit doigt au plus, le lier avec une soie n° 1 ou n° 2 comme on lie une artère dont on voudrait rompre les

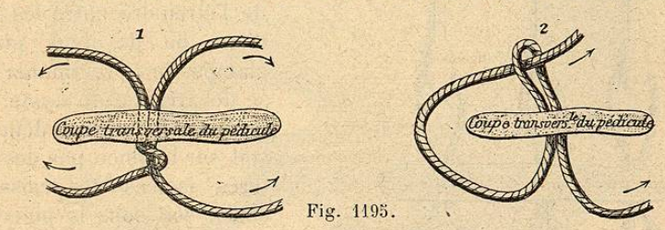

Fig. 1195.

Nœud entre-croisé ordinaire — Nœud de Bankock.

tuniques internes (*nœud double ou nœud du chirurgien*), puis les sectionner à l'instrument tranchant entre le kyste et la ligature, à 8 ou 10 millimètres de celle-ci; les deux chefs du nœud sont coupés très courts; s'il est plus volumineux, le nœud précédent pouvant glisser, traverser le pédicule avec une aiguille de Deschamps ou une aiguille de Terrier armée de soie n° 1 ou n° 2 (anse ou double fil), puis l'étreindre selon le nœud entre-croisé ordinaire (fig. 1195, 1) ou le nœud de Bankock (même fig., 2); les chefs du nœud sont également coupés courts après la section du pédicule.

Si le pédicule est membraneux et peu large, le diviser après double ligature comme dans le cas précédent. S'il est très large, le lier en chaîne, ainsi que l'indiquent la figure 1196, 1 et 2 et la figure 1197, 1 et 2.

La ligature et, par conséquent, la section doivent toujours être faites *au-dessous* du fond du kyste pour qu'il n'en reste pas le moindre culot, cause de récidive. Lorsqu'on divise le pédicule et que la trompe est enflammée, avec ou sans pus, la sectionner avec le thermo-cautère plutôt qu'avec

[1] Chalet, *Mém. sur les kystes transplantés de l'ovaire*, à propos d'un cas que nous avions opéré et où le kyste ne vivait plus que par son attache au grand épiploon (*Ann. de Gynéc.*, p. 161, XXVII, 1887).

l'instrument tranchant; ou bien après section vive, toucher son moignon ainsi que les parties contaminées, avec le chlorure de zinc ou l'acide phénique.

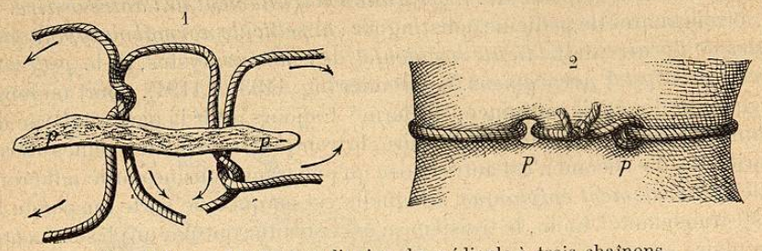

Fig. 1196. — Ligature ordinaire du pédicule à trois chaînons.

1, mise en place et entre-croisement des fils. — 2, fils noués et coupés courts. — *pp*, pédicules.

Au lieu de lier, puis de couper le pédicule comme on le fait d'ordinaire, et comme nous venons de l'indiquer, il peut être quelquefois plus aisé, nécessaire même s'il est court, de l'étreindre entre les mors d'une ou de deux pinces-clamps, de le sectionner pour se débarrasser du kyste, puis de faire l'hémostase définitive soit sur la pince par des ligatures isolées des vaisseaux seuls, soit sous la pince par une série de ligatures massives; les pinces-clamps sont ensuite retirées et le pédicule est abandonné comme d'habitudedans le péritoine. Les ligatures isolées sont même préférables; mais elles demandent *pour l'hémostase sûre* une main très exercée. Il en résulte que les ligatures massives resteront, ce nous semble, au moins longtemps encore, usitées de préférence dans la pratique générale.

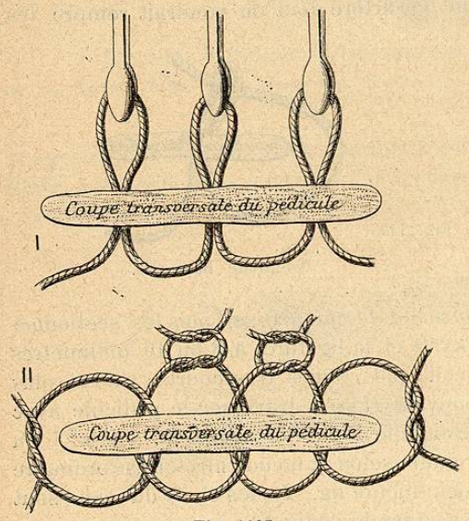

Fig. 1197.
Ligature du pédicule à quatre chaînons, d'après Wallich.

1, anses retenues successivement par des pinces au fur et à mesure qu'on traverse le pédicule avec une aiguille mousse armée d'un long fil de soie.
2, les mêmes anses coupées au milieu, puis nouées.

En tout cas, le pédicule enfin coupé et le kyste enlevé, ne jamais négliger d'examiner l'autre ovaire : s'il paraît tout à fait sain, s'il est en dégénérescence kystique *partielle* et s'il s'agit d'une femme *jeune*, se borner à la *résection* de la partie affectée, suivie de suture, à l'exemple de Schröder, de A. Martin et autres gynécologues, ou bien traiter les follicules suspects, comme Pozzi, par l'ignipunc-

ture ; s'il est totalement dégénéré ou que la malade ait dépassé l'âge critique ou s'en trouve très proche, supprimer aussi cet ovaire (fig. 1198). A plus forte raison, pratiquera-t-on de nouveau l'ovariotomie proprement dite si le même ovaire est porteur également d'un kyste volumineux.

5° *Toilette de la cavité péritonéale et de la plaie. — Suture complète ou incomplète de la plaie ; parfois drainage abdomino-vaginal. Pansement.* — Lorsqu'il n'y a pas eu d'épanchement de sang, ni de pus, ni de liquide ovarique dans le péritoine, aucune toilette n'est nécessaire et l'on procède immédiatement à la suture complète de la plaie abdominale, *sans drainage* ;

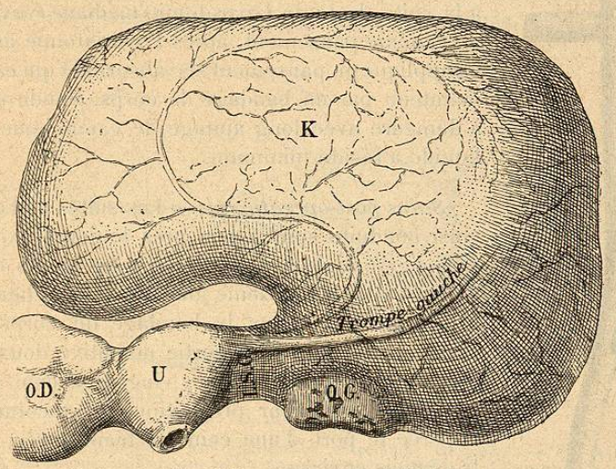

Fig. 1198. — Kyste mucoïde de l'ovaire gauche et dégénérescence kystique totale de l'ovaire droit (d'après l'une de nos opérées).

U, utérus. — O.G., reste de l'ovaire gauche. — K, kyste uniloculaire de cet ovaire. — L.S.G., ligne de suture du court pédicule de ce kyste. — O.D., ovaire droit micro-kystique. — L.S.D., ligne de section de son très court pédicule.

c'est le cas le plus simple et heureusement le plus fréquent. Il en est de même si le liquide ovarique qui s'est accidentellement répandu dans le péritoine est aseptique ; on ferme complètement le péritoine, après avoir enlevé doucement le liquide au moyen de compresses de gaz, parfois même avec la main faisant écope si le liquide est trop épais et consistant pour imbiber les compresses ; une étanchéité absolue n'est point indispensable, le reste du liquide étant toujours résorbé ultérieurement par la séreuse. — Au contraire, lorsqu'on a été obligé de faire de larges décollements, de laisser de grandes surfaces saignantes, que le péritoine a été souillé par la rupture d'une cavité septique (abcès, intestin, etc.) ou qu'il était déjà le siège d'un épanchement fétide, septique, après avoir essuyé à la gaze les parties manifestement infectées, on établit d'abord un drainage efficace (tubes de caoutchouc, de verre, de celluloïd, large mèche de gaze iodoformée) à l'angle inférieur de la plaie abdominale, puis on ferme celle-ci au-dessus. On peut encore, suivant

les cas, ponctionner le cul-de-sac postérieur du vagin avec le trocart de Wölfler et y installer un tube en croix de A. Martin (fig. 1199), ou fendre largement en travers ce cul-de-sac, de haut en bas ou de bas en haut, et y placer une forte mèche de gaze iodoformée dont l'extrémité externe est ensuite chiffonnée mollement dans le vagin ; puis on ferme complètement la plaie abdominale, ce qui donne plus de garantie contre une évacuation ultérieure. Enfin, exceptionnellement, il peut être nécessaire de combiner le drainage abdominal et le drainage vagino-abdominal.



Fig. 1199. — Drain de Martin en caoutchouc pour le drainage abdomino-vaginal.

Quant à la suture de la plaie, on l'exécute comme à la suite de toute laparotomie médiane (voy. p. 899).

Comme pansement, après l'ovariotomie aseptique, on applique un pansement sec absorbant qui est ensuite maintenu par un bandage de corps. Sonde de Pezzer à demeure avec long ajutage de caoutchouc. Régime liquide à résidu minimum.

Soins post-opératoires. — Les suites de l'opération ainsi conduite sont à peu près toujours excellentes, sans fièvre ni douleur. On enlève les points de suture cutanée vers le douzième jour. Le lever a lieu le vingt et unième jour, avec le bandage de corps ou une ceinture. On permet la sortie définitive deux ou trois jours après, c'est-à-dire du vingt-troisième au vingt-quatrième jour. Par précaution, on recommande à l'opérée le port d'une ceinture bien serrée, pendant trois mois environ.

B. — ÉNUCLÉATION

L'énucléation est la forme idéale de l'ovariotomie, mais elle n'est applicable qu'aux kystes sessiles, intraligamentaires, c'est-à-dire inclus dans un ligament large. Ces kystes sont souvent parovariques, d'autres fois ils appartiennent à l'ovaire lui-même, notamment à son hile ; mais pour aucun d'eux, — fait essentiel, — il n'y a de pédicule à traiter. Quant à l'énucléation, elle est tantôt facile (sauf inflammation adhérentielle), s'il s'agit de ces kystes à parois minces et à contenu séreux et transparent, presque toujours uniloculaires, connus depuis longtemps sous le nom trop restrictif de ***kystes du ligament large***, le kyste n'adhérant que par un tissu cellulaire lâche aux feuillets de ce ligament et aux autres parties ambiantes ; tantôt plus ou moins difficile, parfois même impossible à achever, si l'on a affaire aux autres kystes intraligamentaires (*K. mucoïdes*, *K. papillaires*, *K. dermoïdes*, *K. mixtes*).

Manuel opératoire. *a. Kystes séreux et transparents* (*k. parovariques hyalins de Pozzi*). — Leur diagnostic précis n'étant possible qu'après l'ouverture du ventre, nous supposerons donc pour la démonstration que l'on a reconnu, non un kyste pédiculé ordinaire de l'ovaire, mais un kyste séreux inclus d'un ligament large, le droit par exemple (fig. 1200). Avec une pince, sur la partie interne du kyste, faire un pli vertical du feuillet séreux antérieur et diviser ce pli d'un coup de ciseaux mousses. Passer une branche des ciseaux sur la lèvre externe de la petite boutonnière, et sectionner transversalement le feuillet séreux (y compris, chemin faisant, le ligament rond) sur une longueur de 5 à 6 centimètres environ. Repérer les lèvres supérieure et inférieure de cette section avec des pinces hémostatiques, puis les décoller

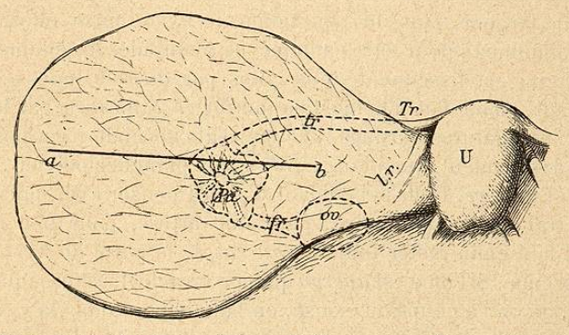

Fig. 1200. — Kyste hyalin du ligament large droit, vu par sa face antérieure (d'après une de nos opérées).

U, utérus. — *tr*, *Tr*, trompe vue par transparence, en pointillé, en arrière. — *Pa*, pavillon de cette trompe. — *ov*, ovaire droit, indépendant, vu par transparence, en pointillé, en dedans et en arrière du kyste. — *l.r.*, ligament rond droit. — *fr*, frange ovarique du pavillon de la trompe. — *ab*, incision transversale du feuillet antérieur du ligament large dans lequel est inclus le kyste dont le fin lacis vasculaire sous-séreuse est représenté.

avec l'index sur une certaine longueur, et ponctionner le kyste dans leur intervalle. Lorsque le liquide, clair comme l'eau de roche, s'est complètement écoulé, saisir la poche avec deux pinces à plateau de Nélaton ou de Péan au-dessus de la piqûre pendant qu'on retire le trocart ; se servir avec ménagement de ces pinces comme moyen de traction, reprendre le décollement mousse, et le continuer jusqu'à ce qu'on possède *toute* la poche, poche qui parfois s'étend très loin à gauche entre le feuillet du mésocôlon iliaque, à droite sous le cæcum, même dans l'épaisseur du mésentère ; la perte de sang occasionnée par toutes ces manœuvres est nulle ou insignifiante. Fermer alors simplement la cavité sous-séreuse laissée par l'énucléation du kyste, en réunissant par un surjet de catgut ou de soie très fine les lèvres de section qui étaient déjà repérées par des pinces hémostatiques. La séreuse se rétracte et reprend rapidement contact avec le tissu conjonctif et les organes sous-jacents.

Le liquide du kyste est quelquefois sanguinolent, ou brunâtre à la suite d'une hémorragie de la paroi.