semble, elle varie entre 0 et 10 p. 100. Ainsi, pour ne citer que quelques statistiques récentes, nous voyons que Bousquet [1] (de Clermont-Ferrand) a perdu 4 malades sur 40 qu'il a opérées de 1893 à 1897 = 10 p. 100; que Terrillon [2], sur 278 ovariotomies faites de 1880 à 1892, a compté 24 morts = 8,6 p. 100; Pozzi [3] sur 95 ovariotomies pratiquées dans son service de l'hôpital Broca de 1890 à 1899 et qui comprennent avec les grands kystes divers néoplasmes de l'ovaire (kystes dermoïdes, kystes du ligament large, tumeurs malignes, etc.), a eu 9 morts = 9, 4 p. 100; et que Dubar (de Lille) [4] ne compte que des guérisons sur 23 ovariotomies qu'il a pratiquées de 1890 à 1893 pour de grands kystes uniloculaires ou multiloculaires. La moyenne nous donnerait 5,6 p. 100.

Ovariotomie pendant la grossesse. — Cette opération est aujourd'hui généralement acceptée, depuis qu'on a reconnu les dangers de l'expectation : avortement presque certain, torsion fréquente du pédicule, rupture et suppuration fréquentes du kyste. On sait aussi que l'avortement est très rare à la suite de l'opération, surtout avant le cinquième mois, et que la plupart des opérées guérissent comme en dehors de la grossesse.

Quant à la technique, elle ne présente à peu près aucune particularité.

SALPINGECTOMIE OU SALPINGOPHORECTOMIE

(Opération de L.-Tait.)

Cette opération, que l'on doit à L.-Tait, qui a montré en même temps le rôle prépondérant joué par les trompes dans les inflammations des annexes utérines et du péritoine pelvien, consiste à extirper les trompes sans ou avec les ovaires suivant que ceux-ci sont sains ou à peu près ou qu'ils sont le siège d'une sclérose micro-kystique, d'une ovarite œdémateuse, d'abcès unique ou d'abcès multiples. Aujourd'hui, en principe, on ne sacrifie point volontiers les ovaires chez les personnes jeunes, parce que leur ablation n'entraîne pas seulement la stérilité, mais peut altérer plus ou moins l'état général ; on les conserve donc *le plus possible*, et si la salpingectomie paraît suffisante, on se contente d'elle, puisqu'elle constitue le point thérapeutique essentiel, et si une opération économique (résection de Schröder, ignipuncture multiple de Pozzi) peut nous permettre de laisser une portion d'ovaire ou même tout l'ovaire, nous estimons également qu'il faut se borner à cette opération tout en supprimant les trompes. Quant à celles-ci, il est très souvent nécessaire de les enlever toutes les deux,

[1] Bousquet, *Etude sur 40 cas d'ovariotomie*, Montluçon, 1897.

[2] Terrillon, comm. écrite, in Pozzi, p. 866, 1897.

[3] Pozzi. Relevé statistique des opérations pratiquées dans le service de gynécologie à l'hôpital Broca (annexe Pascal) durant les neuf dernières années (1890-1899) (*Soc. de chir.*, p. 403, 29 mars 1899).

[4] Dubar, *Statistique opératoire*, fév. 1890 à fév. 1893. Lille, 1893.

alors même qu'il s'agit de pyosalpinx ou d'hématosalpingite d'un côté, et de simple salpingite parenchymateuse ou hydrosalpinx de l'autre.

La salpingectomie (par abréviation, nous n'emploierons désormais que ce terme), peut être pratiquée par la voie abdominale ou par la voie vaginale : dans le premier cas il s'agit d'une véritable laparotomie, c'est l'opération même de L.-Tait, et c'est elle que nous allons décrire, et qui est à peu près la seule usitée chez nous et dans les pays de langue anglaise; dans le second cas, on aborde les annexes en incisant le cul-de-sac de Douglas (*colpotomie postérieure*) ou mieux le fornix antérieur (*cœliotomie vaginale de Dührssen, colpotomie antérieure de Martin*. Nous avons plusieurs fois suivi cette dernière voie.

Les indications de la salpingectomie ne sont point faciles à établir, si l'on tient à déterminer la juste part qui revient à la médecine et à la chirurgie dans le traitement des annexites. Il ne suffit pas, selon nous, de constater, même sous l'éther ou le chloroforme, une salpingovarite authentique, — qui se serait même accompagnée de péritonite à un moment donné — pour décider l'intervention opératoire. Mais celle-ci nous paraît parfaitement indiquée, quelles que soient les lésions matérielles objectives (salpingites parenchymateuses, pyosalpingites, hématosalpinx, hydrosalpinx) : 1° quand ces lésions s'accompagnent d'une douleur fixe, violente, opiniâtre dans une ou dans les deux fosses iliaques ; 2° quand elles entretiennent des pertes de sang plus ou moins abondantes ; 3° quand elles provoquent des péritonites à répétition ; 4° quand elles ont abouti à des fistules intarissables (rectum, intestin, vessie, utérus) ou à des fistules qui se signalent par des crises de rétention plus ou moins fréquentes et douloureuses ; 5° enfin, quand elles maintiennent les malades dans un état continuel de souffrance, d'impotence, de dépression nerveuse auquel les seuls moyens médicaux ne peuvent plus remédier.

Appareil instrumental :

Deux bistouris droits, l'un pointu, l'autre boutonné ;
Deux pinces à dissection dont l'une à mors dentés ;
Deux larges râteaux mousses ;
Une grande valve sus-pubienne de Doyen ;
Des ciseaux droits forts :
Des ciseaux courts mousses ordinaires ;
Une sonde cannelée ;
Vingt pinces de Péan ou de Terrier ;
Un aspirateur Dieulafoy ou Potain ;
Deux grandes aiguilles droite et gauche de Deschamps ou une aiguille de Terrier;
Des aiguilles de Hagedorn et un porte-aiguille de Pozzi ;
Des aiguilles de Moij ;
Soie, catgut, crins de Florence ;
Drains (au moins six); compresses de gaze pour intestin, etc.

Manuel opératoire : A. *Opération dans les annexites énucléables*, qui sont de *beaucoup les plus fréquentes*. Les figures 1201, 1202 et 1203 nous montrent quelques types d'ovaro-salpingite d'après des pièces enlevées sur le vivant.

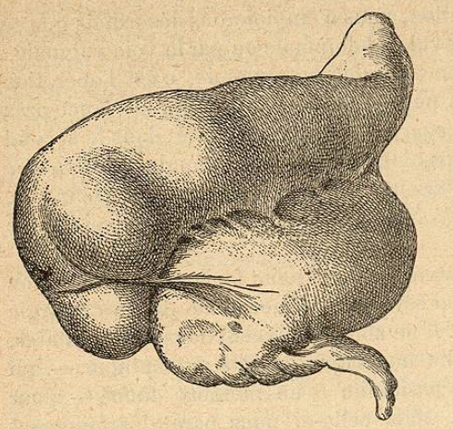

Fig. 1201.
Ovaro-salpingite (Terrillon).

Quatre temps.

1° *Ouverture de l'abdomen.* — La malade étant placée sur le plan incliné et profondément endormie, la vessie bien vidée de même que tous les intestins, faire une incision cutanée plutôt longue (10 à 12 centimètres), plus basse que celle de l'ovariotomie, c'est-à-dire qui commence à 2 centimètres environ de la symphyse pubienne. Diviser tous les plans jusqu'au tissu graisseux sous-péritonéal inclusivement ; hémostase par forcipressure, torsion, compression momentanée. Ouvrir le péritoine entre deux pinces au haut de l'incision, en cas de vessie remontée,

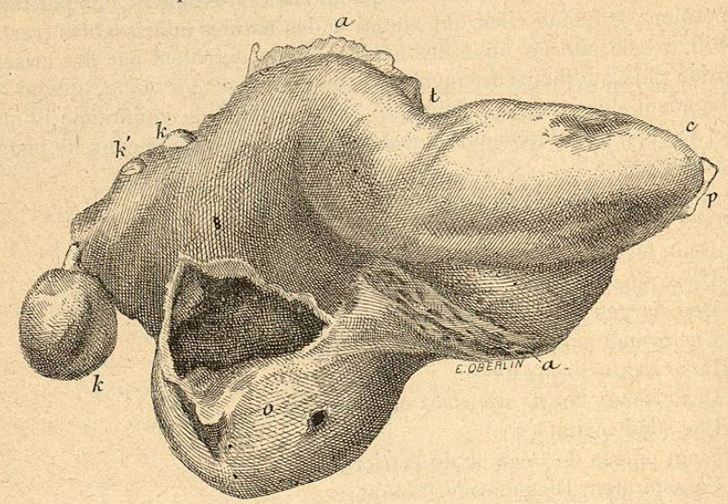

Fig. 1202. — Salpingite hypertrophiante avec abcès de l'ovaire (Terrillon).
a, adhérence. — *k*, *k'*, *k'*, kystes. — *o*, ovaire. — *t*, trompe.

et avec précaution, en cas d'adhérences épiploïques ou intestinales à la paroi abdominale.

2° *Décortication des annexes.* — Les lèvres de la plaie étant fortement

écartées par deux râteaux mousses ou bien par la valve de Doyen, traiter d'abord, s'il y a lieu, les adhérences de l'épiploon (décollement, résection sous une rangée de petites ligatures massives à la soie n° 1) ; décoller aussi et éloigner les adhérences intestinales qui peuvent barrer le chemin. Puis, pour s'orienter, reconnaître de l'œil et du doigt le fond de l'utérus, qui est souvent rétrodévié. A partir de ce moment, — des compresses de gaze protégeant les intestins et le petit bassin en cas de rupture d'un foyer septique inattendu (abcès, hématome, etc.), compresses qu'on dispose de façon à opérer *toujours en champ limité*, — insinuer les doigts de la main droite derrière l'utérus, décoller peu à peu la trompe droite par exemple, parfois énorme qui est souvent tombée en bloc avec l'ovaire dans l'espace de Douglas, explorer et, au besoin, décoller de même les annexes de l'autre côté. Pendant ces manœuvres la rupture des fausses membranes plus ou moins vasculaires amène souvent un suintement considérable, qui peut étonner quelque peu les novices ; mais la compression momentanée et progressive avec des compresses de gaze en a généralement raison.

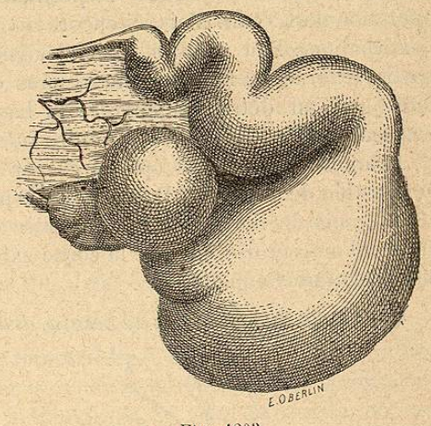

Fig. 1203.
Hématosalpinx (Terrillon).

Aucune description ne saurait apprendre de façon profitable toute la délicatesse, la sagacité et la dextérité qui sont nécessaires pour la décortication régulière des annexes, surtout si leurs lésions sont compliquées et leurs rapports nouveaux plus ou moins atypiques. Cette décortication est affaire d'expérience : elle est moins difficile si l'on a vu opérer, elle est encore moins difficile si l'on a déjà opéré soi-même. Ajoutons également qu'on la facilite et qu'on la rend parfois moins périlleuse lorsque, tombant sur des collections tubaires ou ovariennes (pus, sang et même sérosité), on les évacue chemin faisant avec un aspirateur ; deux pinces de Péan ferment ensuite la petite piqûre.

3° *Traitement des deux pédicules de la trompe ou de la trompe et de l'ovaire.* — Si la salpingectomie pure est possible avec l'aiguille de Terrier, passer une ligature de soie n° 1 autour de l'extrémité interne de la trompe à 1 centimètre de la corne utérine ; ce fil doit être de préférence double quand la trompe est ramollie et très friable. Passer un autre fil de soie sous le pavillon, entre lui et l'ovaire, de façon à étreindre la frange ovarique ou ses vestiges. Nouer le fil, sectionner la trompe entre eux, près de chaque ligature, la séparer de l'ovaire en divisant le mésosalpinx ; enfin cautériser

le moignon interne de la trompe, là où la muqueuse fait hernie sur la la coupe et couper court les chefs des ligatures. Répéter la même opération de l'autre côté si la trompe est également affectée et si seule elle peut être sacrifiée.

Mais il est rare que les lésions soient aussi limitées. Le plus souvent trompe et ovaire ne font qu'une masse commune entourée d'adhérences, de telle sorte qu'on est obligé de pratiquer la salpingophorectomie, la vraie opération de L.-Tait. Mais ici encore on a deux pédicules à traiter pour faire l'extirpation : l'un *externe*, ainsi désigné par Terrillon [1], « formé par la partie externe du ligament large, plus ou moins épais et fibreux, se portant jusqu'au détroit supérieur du bassin, et qui contient souvent des vaisseaux assez volumineux ; l'autre *interne*, relativement étroit, formé par le ligament de l'ovaire épaissi et par l'origine de la trompe également augmentée de volume ». Donc, saisir le pédicule externe entre deux pinces-clamp, puis le lier et sectionner entre elles. Lier le pédicule interne par un nœud entrecroisé, près de la corne extérieure, et le sectionner à son tour par le cautère Paquelin.

4° *Toilette du péritoine ; au besoin, drainage. Suture de la plaie abdominale. Pansement.* — Les annexes une fois extirpées, enlever les compresses protectrices de gaze : et, avec des compresses plus petites, faire la toilette de tout le champ opératoire, si du sang, du pus, un autre liquide septique ou suspect l'ont souillé plus ou moins ; point de lavage, dans la crainte de diffusion. Compléter alors la toilette du péritoine par un drainage abdominal ou vagino-abdominal. Si l'opération a été complètement aseptique, si les résultats de la décortication ne font point prévoir un suintement séro-sanguin notable, ne point drainer, et fermer complètement la plaie abdominale.

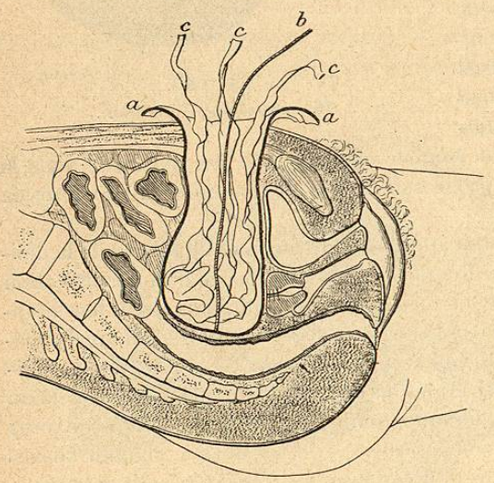

Fig. 1204.
Tamponnement pelvien de Mickulicz (d'après Pozzi).

a a, gaze iodoformée formant l'enveloppe en forme de bourse. — *b*, fil fixé au fond de la bourse. — *c, c, c*, mèche de gaze formant le tampon et sortant par l'ouverture de la bourse.

Le drainage se fait ordinairement avec un fort tube de caoutchouc enveloppé de gaze iodoformée 10 p. 100 ou avec des lanières de gaze iodoformée.

[1] Terrillon, *Salpingites et ovarites*, Paris, 1891.

On le laisse en place trois à quatre jours. Ce n'est que par exception qu'on aurait recours au tamponnement hémostatique et antiseptique de Mickulicz (fig. 1204). Ce tamponnement consiste : 1° à placer à fond, — ici dans le petit bassin — une sorte de bourse en gaze faiblement iodoformée dont le fond est noué par un fort fil double de soie qui servira à son extraction ; 2° à tasser soigneusement dans cette bourse deux à cinq lanières de gaze iodoformée, dont un chef est amené au dehors. Pozzi a donné le conseil utile de distinguer par un fil coloré, par exemple, les bouts sortants des diverses lanières « pour savoir dans quel ordre on doit les retirer ». On laisse le tampon en place trois ou quatre jours, — en tout cas, assez longtemps pour que l'hémostase soit définitive et que l'infection, s'il y en avait ou si elle était à craindre, reste bien circonscrite ou déjà annihilée. Le pansement est renouvelé plus ou moins souvent, selon l'abondance du suintement séro-sanguin.

Un curettage complémentaire de l'utérus, recommandé aussi par Pozzi, nous paraît constituer une excellente mesure. On le pratiquera un ou deux mois après la salpingectomie.

Quant au pansement proprement dit, il est le même que celui que nous avons indiqué pour l'ovariotomie.

B. *Opération dans les annexites impossibles à énucléer.* — Tels sont les cas, heureusement rares, où les organes génitaux internes sont devenus inextricables à la suite de poussées de salpingite et de pelvi-péritonite, où ces organes sont, d'autre part, intimement soudés aux intestins, à la vessie, au pourtour du bassin. Ces cas sont presque tous au-dessus des ressources de l'art ; quelquefois, il est encore possible de se frayer une voie jusqu'à l'abcès d'une trompe, d'un ovaire et de les guérir avec le temps, au moyen soit de la *marsupialisation*, soit du drainage que nous nommerons *drainage à distance*. Ce drainage consiste, lorsque l'abcès est plus ou moins éloigné de la paroi abdominale, même profondément situé dans le bassin, au-dessous d'anses intestinales plus ou moins adhérentes, à placer au centre de l'abcès un tube à drainage, dont la partie supérieure est entourée de gaze iodoformée ; celle-ci a pour but d'empêcher la pénétration des liquides dans le péritoine. Au bout de quarante-huit heures, on enlève le tube ; puis, on le remplace par une mèche de gaze iodoformée ou l'on fait dans la cavité des lavages fréquents. Terrillon a obtenu ainsi plusieurs succès remarquables et insisté spécialement sur les avantages de ce mode de traitement exceptionnel.

Il ne faut point perdre de vue, d'autre part, que plusieurs de ces abcès profonds de l'ovaire ou de la trompe, accompagnés ou non d'une collection séreuse intra-péritonéale autour de l'abcès, sont plus aisément accessibles *par le cul-de-sac postérieur du vagin*, qu'on incise : l'incision arrive d'emblée dans l'abcès ou bien celui-ci est incisé plus haut, à son tour, à travers la boutonnière vaginale, ainsi que Ch. Monod [1] l'a récemment démontré devant la Société de Chirurgie.

[1] Ch. Monod, Sur le traitement des salpingites suppurées par l'incision vaginale (*Soc. ch.*, p. 463, 4 mai 1898).

Résultats. — La salpingectomie, malgré la difficulté fréquente et les dégâts apparents de la décortication, est une opération très bénigne. Ainsi, Terrillon[1] ne comptait que 5 morts sur 88 malades qu'il avait opérées du 20 novembre 1886 au 5 juillet 1890 = 5,6 p. 100 : quatre de ces décès étaient dus à la péritonite suraiguë par épanchement du pus dans le péritoine, et le cinquième avait été causé par une péritonite « résultant d'une perforation de l'intestin déchiré pendant l'opération ». Sur 493 opérations analogues pratiquées à l'hôpital Broca et qu'il a faites lui-même presque toutes du 1er février 1890 au 1er mars 1899, Pozzi[2] n'a perdu en bloc que 18 malades = 3,2 p. 100, et, si l'on analyse cette mortalité, on constate que 13 décès (8,8 p. 100) reviennent « au pyosalpinx avec ou sans périmétrite suppurée », tandis que les 347 autres salpingectomies, faites pour fibromes intérins, pour salpingite parenchymateuse, pour salpingite tuberculeuse, pour hydrosalpinx, pour hématosalpinx (sans ou avec grossesse tubaire), pour ovarite scléro-kystique, ne donnent que 5 morts = 1,4 p. 100. Enfin, sur 62 malades qu'il a opérées de 1896 à 1899, Hartmann[3] n'a relevé que 1,61 p. 100 de mortalité.

La mortalité est surtout due à l'*auto-infection*. Mais il n'y a point d'équation à établir entre celle-ci et la présence du pus ; car on sait aujourd'hui que 80 fois p. 100 le pus est aseptique, notamment dans les vieilles salpingites.

Quant aux résultats thérapeutiques, on peut nettement affirmer aujourd'hui que la guérison est complète, dans la grande majorité des cas, soit d'emblée soit au bout d'un temps variable, mais qui n'excède guère une année. Dans les autres cas, l'état des malades est simplement amélioré ou n'a pas été modifié. Alors il n'y a plus qu'à tenter l'hystérectomie vaginale.

CASTRATION

La castration, dite encore *ovariotomie normale*, *oophorectomie*, est une opération qui consiste à extirper soit un ovaire seulement (*castration simple* ou *unilatérale*), soit les deux ovaires (*castration double* ou *bilatérale*), par la voie vaginale (*opération de Battey*)[4], ou par la voie abdominale (*opération* de Hégar)[5], en dehors de toute inflammation aiguë ou subaiguë des ovaires et des trompes. L'expression courante d'*ovariotomie* sans qualificatif est réservée pour l'ablation des ovaires, qui sont devenus le siège de gros kystes ou de tumeurs néoplasiques. En thèse générale, la castration double est préférable à la castration simple, parce qu'elle assure mieux le résultat thérapeutique.

[1] Terrillon, *loc. cit.*, p. 162, 1891.
[2] Pozzi, Statist. globale... (*Soc. chir.*, p. 402, 29 mars 1899).
[3] Hartmann (Congrès d'Amsterdam, *Sem. gynéc.*, p. 292, 12 sept. 1899).
[4] Battey (*Atlanta m. and. s. J.*, p. 321, septembre 1872).
[5] Hégar (*Centrabl. für Gyn.*, n° 17, 1877, et n° 2, 1878).

On a beaucoup abusé de cette opération[1]. Il ne faut y avoir recours que devant des indications précises, mûrement réfléchies, aussi exactement contrôlées que possible par tous nos moyens actuels d'investigation, et après avoir exposé à l'intéressée ou aux intéressés ses deux conséquences physiologiques fatales : l'aménorrhée définitive et la stérilité. D'une manière générale, la castration est légitime après qu'on a constaté l'impuissance du traitement médical et de la petite chirurgie gynécologique ordinaire : 1° quand il existe dans l'appareil génital des phénomènes graves (*hémorragies, douleurs, effets de compression*), qui paraissent dépendre des ovaires ou ne peuvent plus être guéris que par la suppression de ces organes ; 2° quand des troubles nerveux graves soit à distance, soit du côté du système cérébro-spinal, sont ou paraissent provoqués ou exagérés par l'exercice de la fonction menstruelle. Ces deux formules peuvent, par conséquent, s'appliquer au traitement :

a. *Des myomes utérins ou interligamentaires, hémorragiques ou non*, autrement inopérables, à titre de pis-aller ;
b. *De la dysménorrhée*, liée ou non à l'absence ou au développement imparfait de l'utérus ;
c. *De la paramétrite sclérosante chronique* (Chalot) ;
d. *Du prolapsus ovarien ;*
e. *De la hernie ovarienne ;*
f. *De l'ovarialgie*, abstraction faite de l'*ovarie* des hystériques ;
g. *De certains troubles digestifs*, qui ont amené une anémie profonde et tenace ;
h. *De diverses névroses symptomatiques*, telles que l'épilepsie, l'hystéro-épilepsie, l'hystérie ;
i. *De psychoses*, comme la folie, la manie puerpérale, la nymphomanie.

A. — CASTRATION PAR LE VAGIN

(Opération de Battey.)

L'opération de Battey est celle qui est le plus généralement adoptée en Amérique et en Angleterre. Elle est moins grave que l'opération de Hegar, mais n'est pas applicable à tous les cas, notamment aux myones utérins, les ovaires siégeant trop haut pour être atteints.

Appareil instrumental :
Deux valves de Sims ;
Une pince de Museux ou une pince-érigne de Courty ;
Un bistouri droit ;
Des ciseaux courbes mousses ;
Une pince à polypes ;
Quelques pinces hémostatiques ;

[1] Consultez Pichevin. *Des abus de la castration* (Th. de Paris, 1889).