Résultats. — La salpingectomie, malgré la difficulté fréquente et les dégâts apparents de la décortication, est une opération très bénigne. Ainsi, Terrillon[1] ne comptait que 5 morts sur 88 malades qu'il avait opérées du 20 novembre 1886 au 5 juillet 1890 = 5,6 p. 100 : quatre de ces décès étaient dus à la péritonite suraiguë par épanchement du pus dans le péritoine, et le cinquième avait été causé par une péritonite « résultant d'une perforation de l'intestin déchiré pendant l'opération ». Sur 493 opérations analogues pratiquées à l'hôpital Broca et qu'il a faites lui-même presque toutes du 1er février 1890 au 1er mars 1899, Pozzi[2] n'a perdu en bloc que 18 malades = 3,2 p. 100, et, si l'on analyse cette mortalité, on constate que 13 décès (8,8 p. 100) reviennent « au pyosalpinx avec ou sans périmétrite suppurée », tandis que les 347 autres salpingectomies, faites pour fibromes intérins, pour salpingite parenchymateuse, pour salpingite tuberculeuse, pour hydrosalpinx, pour hématosalpinx (sans ou avec grossesse tubaire), pour ovarite scléro-kystique, ne donnent que 5 morts = 1,4 p. 100. Enfin, sur 62 malades qu'il a opérées de 1896 à 1899, Hartmann[3] n'a relevé que 1,61 p. 100 de mortalité.

La mortalité est surtout due à l'*auto-infection*. Mais il n'y a point d'équation à établir entre celle-ci et la présence du pus ; car on sait aujourd'hui que 80 fois p. 100 le pus est aseptique, notamment dans les vieilles salpingites.

Quant aux résultats thérapeutiques, on peut nettement affirmer aujourd'hui que la guérison est complète, dans la grande majorité des cas, soit d'emblée soit au bout d'un temps variable, mais qui n'excède guère une année. Dans les autres cas, l'état des malades est simplement amélioré ou n'a pas été modifié. Alors il n'y a plus qu'à tenter l'hystérectomie vaginale.

CASTRATION

La castration, dite encore *ovariotomie normale*, *oophorectomie*, est une opération qui consiste à extirper soit un ovaire seulement (*castration simple* ou *unilatérale*), soit les deux ovaires (*castration double* ou *bilatérale*), par la voie vaginale (*opération de Battey*)[4], ou par la voie abdominale (*opération* de Hégar)[5], en dehors de toute inflammation aiguë ou subaiguë des ovaires et des trompes. L'expression courante d'*ovariotomie* sans qualificatif est réservée pour l'ablation des ovaires, qui sont devenus le siège de gros kystes ou de tumeurs néoplasiques. En thèse générale, la castration double est préférable à la castration simple, parce qu'elle assure mieux le résultat thérapeutique.

[1] Terrillon, *loc. cit.*, p. 162, 1891.
[2] Pozzi, Statist. globale... (*Soc. chir.*, p. 402, 29 mars 1899).
[3] Hartmann (Congrès d'Amsterdam, *Sem. gynéc.*, p. 292, 12 sept. 1899).
[4] Battey (*Atlanta m. and. s. J.*, p. 321, septembre 1872).
[5] Hégar (*Centrabl. für Gyn.*, n° 17, 1877, et n° 2, 1878).

On a beaucoup abusé de cette opération[1]. Il ne faut y avoir recours que devant des indications précises, mûrement réfléchies, aussi exactement contrôlées que possible par tous nos moyens actuels d'investigation, et après avoir exposé à l'intéressée ou aux intéressés ses deux conséquences physiologiques fatales : l'aménorrhée définitive et la stérilité. D'une manière générale, la castration est légitime après qu'on a constaté l'impuissance du traitement médical et de la petite chirurgie gynécologique ordinaire : 1° quand il existe dans l'appareil génital des phénomènes graves (*hémorragies, douleurs, effets de compression*), qui paraissent dépendre des ovaires ou ne peuvent plus être guéris que par la suppression de ces organes ; 2° quand des troubles nerveux graves soit à distance, soit du côté du système cérébro-spinal, sont ou paraissent provoqués ou exagérés par l'exercice de la fonction menstruelle. Ces deux formules peuvent, par conséquent, s'appliquer au traitement :

a. *Des myomes utérins ou interligamentaires, hémorragiques ou non*, autrement inopérables, à titre de pis-aller ;
b. *De la dysménorrhée*, liée ou non à l'absence ou au développement imparfait de l'utérus ;
c. *De la paramétrite sclérosante chronique* (Chalot) ;
d. *Du prolapsus ovarien ;*
e. *De la hernie ovarienne ;*
f. *De l'ovarialgie*, abstraction faite de l'*ovarie* des hystériques ;
g. *De certains troubles digestifs*, qui ont amené une anémie profonde et tenace ;
h. *De diverses névroses symptomatiques*, telles que l'épilepsie, l'hystéro-épilepsie, l'hystérie ;
i. *De psychoses*, comme la folie, la manie puerpérale, la nymphomanie.

A. — CASTRATION PAR LE VAGIN

(Opération de Battey.)

L'opération de Battey est celle qui est le plus généralement adoptée en Amérique et en Angleterre. Elle est moins grave que l'opération de Hegar, mais n'est pas applicable à tous les cas, notamment aux myones utérins, les ovaires siégeant trop haut pour être atteints.

Appareil instrumental :
Deux valves de Sims ;
Une pince de Museux ou une pince-érigne de Courty ;
Un bistouri droit ;
Des ciseaux courbes mousses ;
Une pince à polypes ;
Quelques pinces hémostatiques ;

[1] Consultez Pichevin. *Des abus de la castration* (Th. de Paris, 1889).

Un thermo-cautère à couteau courbe, ou deux pinces-clamps très courtes (fig. 1205) ;
Un fort fil de soie.

Procédé. — 1er temps : *Incision du cul-de-sac postérieur du vagin et ouverture de l'espace de Douglas.* — Le sujet étant mis dans la position de la taille (les chirurgiens américains préfèrent le décubitus latéral gauche) — pendant qu'un aide abaisse le périnée avec une valve de Sims et qu'un autre aide relève la paroi antérieure du vagin avec l'autre valve de Sims, — saisir le col de l'utérus au moyen de la pince de Museux, par exemple, l'attirer en bas sous l'arcade du pubis, confier la pince à l'aide qui maintenait la valve antérieure et qui l'a retirée, puis inciser : 1° la paroi postérieure du vagin, sur la ligne médiane, dans une étendue de 3 centimètres et demi à 4 centimètres, à partir de l'insertion du vagin ; 2° le péritoine qui ferme l'espace de Douglas immédiatement derrière le vagin. Hémostase, au besoin, avec des pinces à forcipressure.

Fig. 1205.
Pince-clamp très courbe.

2e temps : *Recherche des ovaires et leur attraction dans le vagin.* — Pendant que l'aide qui maintient le prolapsus de l'utérus avec la pince de Museux comprime convenablement de haut en bas la région hypogastrique, introduire l'index gauche dans l'espace de Douglas, rechercher l'ovaire sur le côté gauche de l'utérus, le reconnaître à sa forme et à sa consistance, l'amener le plus bas possible vers la boutonnière vaginale ; puis, au moyen de la pince à polypes, conduite sur l'index gauche, saisir l'ovaire, et, après avoir retiré le doigt, attirer la glande à travers la boutonnière dans le vagin. Jeter un fil de soie sur le pédicule pour le retenir.

Répéter les mêmes manœuvres pour l'ovaire droit, seulement en le saisissant avec l'index droit.

3e temps : *Section des pédicules.* — Les deux ovaires une fois attirés dans le vagin, passer une ligature entrecroisée de soie sur chaque pédicule et sectionner celui-ci avec le cautère en deçà de la ligature, ou bien étreindre chaque pédicule avec une pince-clamp très courbe qu'on laisse à demeure pendant quarante-huit heures, après avoir excisé l'ovaire avec des ciseaux.

L'opération est terminée. Aucune suture. Toilette et pansement antiseptiques.

B. — CASTRATION PAR L'ABDOMEN

Appareil instrumental :
Les mêmes que pour la laparotomie (voy. *Laparotomie*) ;
Plus une pince à polype ou celle de Hégar, ou une pince longuette courbe ;

Une aiguille de Terrier, et du fil de soie ;
Un cautère Paquelin.

Procédé. — 1er temps : *Incision de la paroi abdominale.* — Le sujet étant couché sur le dos, membres inférieurs étendus, bassin relevé, — après s'être placé à droite — faire sur la ligne blanche l'incision décrite déjà pour la laparotomie médiane sous-ombilicale, en lui donnant une longueur de 6 à 8 centimètres (souvent même moins), et en terminant à 2 centimètres de la symphyse pubienne (fig. 1206, A B).

Fixer provisoirement le péritoine aux lèvres de la plaie abdominale par six sutures : une à chaque angle, et deux, de chaque côté (Hégar).

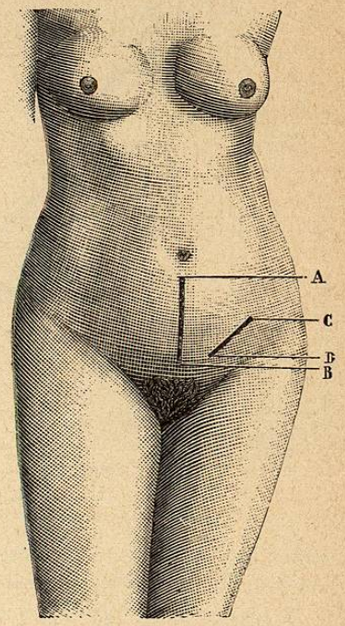

Fig. 1206.
Castration par l'abdomen.
AB, incision médiane pour la castration bilatérale ou unilatérale. — CD, incision adoptée par quelques chirurgiens pour la castration unilatérale.

2e temps : *Recherche d'un ovaire et son attraction au dehors.* — Pendant qu'on déprime d'une main la paroi abdominale, introduire l'index et le médius de l'autre main dans l'abdomen, au bas de la plaie ; refouler en haut le grand épiploon et la masse intestinale, aller à la recherche du fond de l'utérus ; puis, se guidant sur le ligament large, rechercher en dehors et en arrière de l'utérus l'ovaire droit par exemple.

Dès qu'on l'a trouvé et bien reconnu, le faire passer entre les deux doigts, l'attirer peu à peu vers la plaie abdominale, le saisir alors avec une pince à polype, et étreindre son hile entre les mors d'une pince longuette courbe (fig. 1207).

Il n'est pas toujours facile d'attirer l'ovaire ou, du moins, de l'attirer assez près de la plaie abdominale, soit adhérences périovariennes, soit développement de l'abdomen, soit étalement de l'ovaire sur le fibrome qu'on veut traiter ; on est obligé alors de faire la ligature et la section du pédicule dans l'abdomen. Parfois même l'un des ovaires ou tous les deux sont absolument immobilisables, et il faut renoncer à l'opération ou simplement lier les artères utéro-ovariennes, au-dessus des ovaires et sous l'insertion utérine des trompes.

3e temps : *Ligature et section du pédicule.* — Avec un fil de soie suffisamment long qu'on passe au moyen d'une aiguille, partager le pédicule de l'ovaire au-dessous de la pince longuette, *le plus loin possible du hile*, en deux ou trois faisceaux, en y comprenant une partie plus ou moins étendue de la trompe, ce qui facilite beaucoup l'exérèse.