Serrer chaque anse, après s'être assuré qu'on n'a pincé avec le fil ni l'intestin ni un autre organe ; faire un double nœud et couper les chefs au ras du nœud (ligatures perdues).

Avec le bistouri ou les ciseaux, sectionner le pédicule à 1 centimètre au

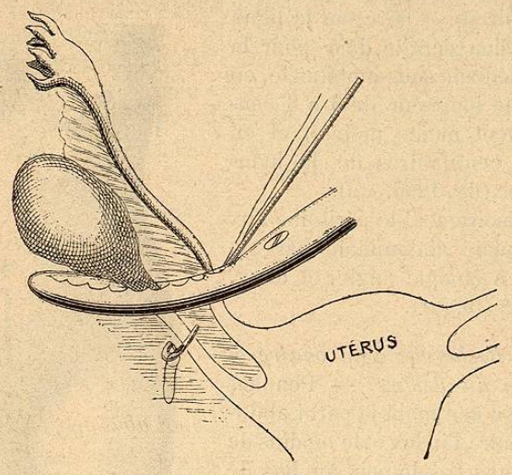

Fig. 1207. — Castration par l'abdomen.
Ovaire et trompe chargés sur une pince-clamp.

moins des ligatures, et cautériser la surface de section avec le Paquelin ou une solution de chlorure de zinc 10 p. 100.

4e temps : *Recherche et attraction de l'ovaire gauche.*

5e temps : *Ligature et section de son pédicule.*

6e temps : *Suture de la plaie abdominale.* — Enlever les points de suture qui ont fixé le péritoine jusqu'à présent, et réunir la plaie comme il a été dit à propos de la laparotomie.

La mortalité de la castration paraît aujourd'hui n'être plus que de 2 à 5 p. 100. Quant à ses résultats thérapeutiques, il est permis de dire qu'ils ont été généralement favorables dans le traitement des myomes et de plusieurs autres affections, mais qu'ils se sont montrés assez souvent négatifs ou peu sensibles dans celui des maladies nerveuses, surtout générales, parce qu'il est difficile de déterminer exactement d'avance la relation causale qui peut exister entre elles et les ovaires.

OPÉRATIONS CÉSARIENNES

Les opérations césariennes proprement dites consistent à extraire un enfant viable par incision de l'utérus. Elles sont au nombre de deux : dans l'une, la plus ancienne, on conserve l'organe de la gestation (*césarotomie conservatrice*) ; dans l'autre, qui date seulement de 1876, on sacrifie cet organe avec ses annexes (*opération* ou *amputation utéro-ovarique de Porro*).

A. — CÉSAROTOMIE CONSERVATRICE

C'est l'opération de choix. On la pratique, autant que possible, avant le travail et près du terme, mais toujours en suivant pour la suture de l'utérus les règles établies depuis 1882 par Sänger et Léopold.

Appareil instrumental :
- Un bistouri droit et un bistouri boutonné ;
- Deux paires de forts ciseaux mousses, droits et courbes sur le plat ;
- Des ciseaux ordinaires ;
- Douze pinces hémostatiques ;
- Une pince ordinaire et une pince à mors dentés ;
- Une sonde cannelée ;
- Un tube de caoutchouc gros comme l'index et un clamp d'arrêt ;
- Des aiguilles de Hagedorn et un porte-aiguilles de Pozzi ;
- Des aiguilles de Moij ;
- Soie et crin de Florence.

Procédé. — 1er temps : *Incision de la paroi abdominale.* — La femme étant couchée sur le dos, la vessie vidée, les précautions antiseptiques

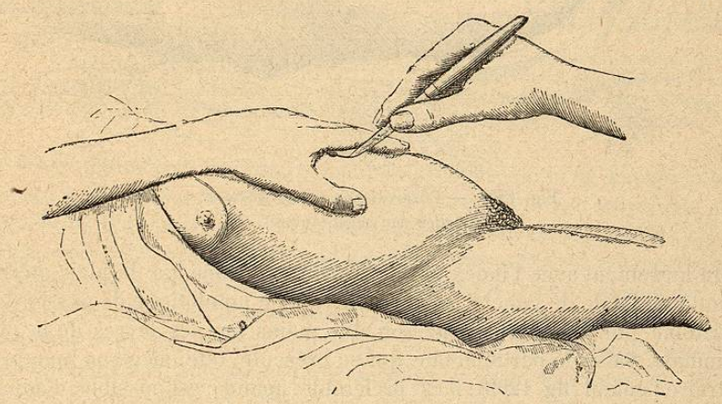

Fig. 1208. — Césarotomie conservatrice.
Incision de la paroi abdominale (Auvard).

prises, et l'anesthésie complète, — après s'être placé à droite, ayant un aide en face et un autre à gauche, — faire sur la ligne médiane une incision de 15 à 18 centimètres, mi-partie au-dessus, mi-partie au-dessous de l'ombilic, parfois beaucoup plus longue au-dessus de l'ombilic (fig. 1208).

2e temps : *Incision de l'utérus.* — Après avoir ramené le grand axe de l'utérus dans le plan médian du corps, tandis que l'aide de gauche maintient exactement avec ses mains contre l'utérus les lèvres de la plaie abdominale,

inciser rapidement la paroi utérine antérieure (épaisse de 2 centimètres et demi environ), couche par couche, sur la ligne médiane, sur une hauteur de 10 à 12 centimètres, *en commençant vers le fond de l'organe*, ou bien faire, d'abord, en haut une petite incision qu'on approfondit avec l'index et qu'on agrandit ensuite sur ce doigt avec les ciseaux. Si l'incision est tombée sur le placenta, achever hardiment de diviser ce dernier, le décoller en quelques secondes, et procéder aussitôt à l'extraction de l'enfant.

3e temps : *Extraction de l'enfant.* — La poche amniotique étant reconnue, ce qui est facile, à sa blancheur et à son aspect lisse et brillant, la

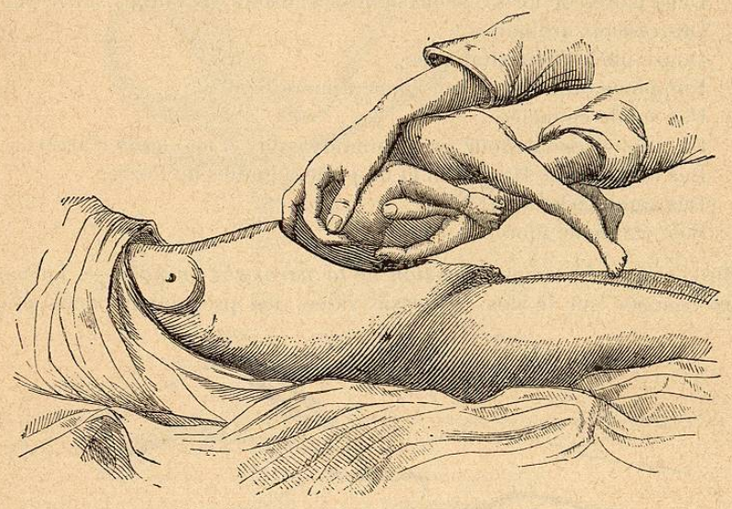

Fig. 1209. — Césarotomie conservatrice.
Extraction de l'enfant (Auvard).

rompre largement avec l'index et sur la même étendue que la plaie utérine, pendant que l'aide de gauche empêche le liquide amniotique de passer dans le péritoine par l'exacte application des mains sur les lèvres de la plaie abdominale. Saisir la partie fœtale qui se présente, tête, siège ou membres, et extraire l'enfant (fig. 1209) ; il est préférable, quand c'est possible, d'amener d'abord la tête, soit avec les mains, soit avec le forceps, parce que l'utérus se contracte et rétracte rapidement après l'issue des eaux ; cette rétraction rend plus ou moins difficile la sortie de la tête dernière.

Sectionner entre deux pinces à forcipressure ou ligaturer le cordon ombilical, et remettre l'enfant à la personne chargée de ses soins.

4e temps : *Délivrance.* — Si une hémorragie considérable s'est déclarée après l'issue de l'enfant, appliquer autour du col utérin un tube de caoutchouc et serrer ce dernier avec un clamp ou autre moyen approprié ; une injection sous-cutanée d'ergotine ou d'ergotinine est aussi une mesure excellente.

Attendre le décollement spontané du placenta, si les contractions utérines sont bonnes et si la situation n'est pas pressante. Dans le cas contraire, décoller rapidement le placenta, et provoquer les contractions utérines par l'application de compresses très chaudes dans la cavité utérine et par des injections sous-cutanées d'ergotine.

5e temps : *Toilette de la cavité et suture de l'utérus.* — Lorsque le placenta et les membranes ont été complètement enlevés, supprimer le tube constricteur, si on l'a employé ; entr'ouvrir la plaie utérine ; absterger l'intérieur de l'utérus avec des compresses stérilisées, puis s'assurer avec le doigt ou un instrument que le canal cervical est parfaitement libre.

Suturer la plaie utérine par deux étages de soie n° 1 et n° 0 de la manière suivante : après avoir décollé le péritoine sur chaque lèvre dans une largeur

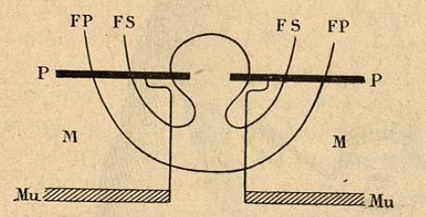

Fig. 1210. — Suture de la plaie utérine (Sanger). Placement des fils.
PP, péritoine. — MM, muscle utérin. — Mu, Mu, muqueuse. — FP, FP, fil profond. — FS, FS, fil superficiel.

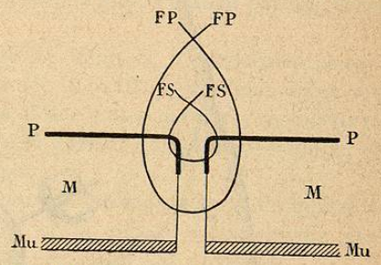

Fig. 1211. — Suture de la plaie utérine (Sanger). Striction des fils avec inversion des lambeaux séreux. Même légende que dans la figure précédente.

de 6 à 8 millimètres environ, placer une première série de fils qui entrent et sortent à 12 ou 14 millimètres du bord de la plaie, et qui traversent profondément le plan musculaire à l'exclusion de la muqueuse (fig. 1210, FP) ; il faut entre eux un intervalle de 18 millimètres environ. Placer une seconde série de fils (même figure, FS) qui traversent d'une part la paroi utérine près de la limite du décollement, d'autre part les bords libres des bandelettes séreuses ; il en faut deux par chaque intervalle des fils profonds. Serrer d'abord les fils superficiels en adossant exactement les surfaces séreuses (fig. 1211, FS), puis les fils profonds, et couper les nœuds au ras. Enfin, si l'affrontement ne semble pas parfait, — d'après le conseil de Greig Smith, — renforcer la ligne de réunion par une suture en surjet.

Si l'on doit éviter une nouvelle grossesse, enlever les ovaires, ou simplement, à l'exemple de Bouilly, jeter une double ligature sur chaque trompe et réséquer la partie intermédiaire.

6e temps : *Suture de la plaie abdominale.* — Après avoir fait la toilette de la surface utérine et, s'il le faut, de la cavité abdominale, fermer celle-ci à la façon ordinaire par un triple ou double étage de sutures.

B. — AMPUTATION UTÉRO-OVARIQUE DE PORRO

Appareil instrumental : le même que pour la césarotomie conservatrice, plus deux broches d'acier, un cordon élastique de 5 millimètres de diamètre et un thermocautère.

Procédé. — Les trois premiers temps (*incision de la paroi abdominale,*

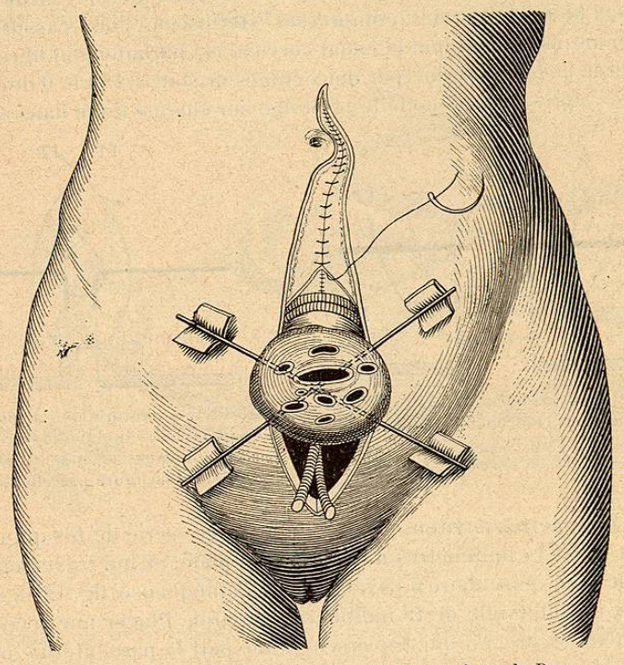

Fig. 1212. — Amputation césarienne utéro-ovarique de Porro.
Moignon cervical étreint par un lien élastique et soutenu par deux broches en croix à la partie inférieure de la plaie abdominale.

incision de l'utérus, extraction de l'enfant) sont les mêmes que pour la césarotomie conservatrice.

4e temps : *Amputation transcervicale de l'utérus et traitement du pédicule.* — L'utérus, dans lequel on a laissé le placenta et les membranes sans y toucher, ayant été attiré au dehors, — après avoir reconnu le bord supérieur de la vessie, — pendant qu'un aide ferme soigneusement la cavité abdominale derrière l'utérus, passer deux broches d'acier en croix, de droite à gauche et de gauche à droite, à travers la portion cervicale de l'utérus, au-dessous du gros tube de caoutchouc qui peut avoir servi à faire l'hémostase provisoire.

Au-dessous des broches et au-dessus de la vessie étreindre vigoureusement l'utérus par deux ou trois tours d'un cordon élastique et arrêter ses chefs par des nœuds de forte soie contre l'utérus, puis enlever le gros tube.

Couper en travers l'utérus et la partie correspondante des ligaments larges à 2 centimètres au-dessus des broches. Le pédicule ainsi formé se trouve enclavé à l'angle inférieur de la place abdominale et soutenu au-devant de la paroi par les deux broches d'acier (fig. 1212).

Cautériser énergiquement la coupe et l'intérieur du moignon soit avec le perchlorure de fer ou le chlorure de zinc, soit mieux avec le thermocautère.

5e temps : *Suture de la plaie abdominale; pansement.* — Fermer le péritoine au-dessus du pédicule par un surjet de catgut; fermer ensuite le plan musculaire par un surjet de soie fine, et, enfin, la plaie cutanée par une série de crins de Florence.

Panser le moignon avec un mélange de tanin et d'iodoforme, passer autour de lui une cravate de gaze iodoformée 10 p. 100, isoler les pointes des broches sur des coussinets de gaze ou d'une autre manière, recouvrir le moignon et la ligne de réunion avec de la gaze et du coton hydrophile, et maintenir le tout par un bandage de corps.

La partie étreinte par le cordon élastique s'élimine au bout de quinze à vingt jours. Il reste à la partie inférieure de la cicatrice abdominale une sorte d'entonnoir qui met encore plusieurs semaines à se combler.

D'après la note statistique de Demelin[1] sur les opérations césariennes depuis 1887, la mortalité maternelle serait de 22 p. 100 et la mortalité fœtale de 21 p. 100 sur 163 césarotomies; la mortalité maternelle serait de 23 p. 100 et la mortalité fœtale de 50 p. 100 sur 55 opérations de Porro. Le pronostic pour la mère se serait sensiblement amélioré dans les dernières années : depuis 1893, la mortalité ne serait plus que de 16 p. 100 après la césarotomie, et de 10 p. 100 après l'opération de Porro.

III

AMPUTATION DU SEIN

L'amputation du sein consiste à enlever cette glande en totalité (*amputation totale*), ou en partie (*amputation partielle*), avec ou sans les téguments correspondants, selon leur état d'altération ou d'intégrité. Lorsque les téguments sont conservés, du moins assez pour le rapprochement des lèvres de la plaie, la réunion immédiate sans drainage doit être la règle ; si, au contraire, on est obligé de les sacrifier totalement ou en très grande partie, la réunion secondaire (pansement à plat) est la seule possible, à moins qu'en

[1] Demelin (*Soc. obstét. de France*, 20 avril 1895).