

un moyen thérapeutique précieux, dans les cas où il est certain que l'accouchement ne pourrait avoir lieu à terme, par suite de rétrécissement des voies génitales, ou bien quand la grossesse détermine des accidents qui deviendraient mortels : vomissements incoercibles, hémorragies par insertion vicieuse du placenta, etc. Une telle opération, à s'en rapporter strictement au texte de la loi, tombe sous le coup du Code pénal; mais il est évident qu'on ne saurait considérer comme un crime une intervention médicale dont la nécessité impérieuse et l'utilité sont incontestables. Aussi l'avortement médical est pratiqué journellement, sans que la justice en ait jamais poursuivi les auteurs. Mais il est évident que, pour rester au-dessus de tout soupçon, le médecin doit opérer ouvertement, en expliquant à l'opérée et à la famille la nature et le but de son intervention, et après avoir appelé en consultation des confrères d'une moralité et d'une compétence indiscutables, qui auront constaté la nécessité de l'opération.

CHAPITRE CINQUIÈME

INFANTICIDE

LÉGISLATION

Code pénal. Art. 300. — Est qualifié infanticide le meurtre d'un enfant nouveau-né.

Art. 302. — Tout coupable d'assassinat, de parricide, d'infanticide et d'empoisonnement, sera puni de mort...

La loi, en définissant l'infanticide « le meurtre d'un enfant nouveau-né », ne dit pas que ce que l'on doit entendre par nouveau-né, au bout de combien de temps l'enfant perd cette

qualification. La question a cependant de l'importance au point de vue juridique, car tandis que l'infanticide est puni de mort, le meurtre d'un enfant, qui n'est pas un nouveau-né, rentre dans la classe des homicides volontaires, et n'entraîne la peine capitale que s'il a été commis avec préméditation¹.

La jurisprudence ne fixe pas non plus d'une manière très précise pendant combien de temps un enfant doit être considéré comme un nouveau-né. Un arrêt de la Cour de cassation (20 juin 1822) déclare qu'un enfant âgé de 14 jours, et qui avait été inscrit sur les registres de l'état civil sous le nom de sa mère, n'est plus un nouveau-né. Un autre arrêt (24 décembre 1835) dit que l'infanticide est l'*homicide volontaire commis sur un enfant au moment où il vient de naître ou dans un temps très rapproché de celui de la naissance*. On voit que ces arrêts ne donnent pas une règle générale applicable à tous les cas particuliers.

Mais l'expert n'a pas à s'occuper de cette question². C'est aux magistrats et aux jurés qu'il appartient de décider si un enfant doit être considéré ou non comme un nouveau-né³; le rôle du médecin sur ce point se borne à indiquer aussi exactement que possible le temps qu'a vécu l'enfant (pour cette question voir page 450).

Dans toute expertise relative à un infanticide⁴, les trois questions suivantes se posent :

L'enfant est-il né à terme ou à quelle époque de la gestation est-il venu au monde ?

L'enfant a-t-il vécu de la vie extra-utérine ?

Qu'elle a été la cause de sa mort ?

¹ Les codes des anciens États allemands limitaient la période pendant laquelle l'enfant doit être considéré comme nouveau-né, les uns à 24 heures, les autres à trois jours. Le nouveau Code pénal allemand ne fixe pas la durée de cette période.

² Ollivier d'Angers avait proposé de considérer l'enfant comme nouveau-né jusqu'au moment de la chute du cordon ombilical.

³ Le jury doit, à peine de nullité, être interrogé sur la question de savoir si le meurtre est celui d'un enfant nouveau-né (*Arrêt de la Cour de cassation* du 13 mars 1845).

⁴ Les expertises relatives à l'infanticide sont très fréquentes. Voici le

ARTICLE PREMIER. — SIGNES DE MATURITÉ DE L'ENFANT

Il suffit en général d'un coup d'œil pour reconnaître si un enfant est ou non parvenu au terme normal de la gestation. Mais il est évident que l'expert ne peut motiver son opinion sur une simple impression; il faut qu'il l'appuie sur un certain nombre de constatations. Les principaux signes qui permettent d'affirmer la maturité de l'enfant, et qui doivent être relevés dans l'expertise, sont: le poids et la longueur du corps, les diamètres de la tête, la présence d'un point d'ossification dans le cartilage de l'extrémité inférieure du fémur, et le cloisonnement des alvéoles dentaires du maxillaire inférieur.

Poids du nouveau-né à terme. — Le poids de l'enfant qui vient de naître est en moyenne de 3 kilogrammes à 3^{kg}500. Il atteint quelquefois 4 kilogrammes; mais il est exceptionnel qu'il dépasse ce chiffre; on a vu cependant des nouveau-nés peser jusqu'à 6 kilogrammes (Depaul¹). La limite inférieure est plus utile à connaître; on trouve fréquemment des enfants dont le poids est compris entre 2^{kg}500 et 3 kilogrammes. Ce poids ne s'abaisse guère au-delà

nombre des nouveau-nés ou fœtus amenés, dans une année à la Morgue de Paris.

Années	NOUVEAU-NÉS A TERME OU AU-DESSUS DE 8 MOIS	FŒTUS	TOTAL	Années	NOUVEAU-NÉS A TERME OU AU-DESSUS DE 8 MOIS	FŒTUS	TOTAL
1880	76	93	169	1885	88	106	194
1881	106	90	196	1886	112	82	194
1882	96	98	194	1887	100	85	185
1883	105	96	201	1888	108	100	208
1884	103	80	188				

L'autopsie de la plupart de ces cadavres a été ordonnée. Sur 3800 expertises personnelles, nous comptons 259 autopsies d'enfants nés à terme ou après le septième mois de gestation.

¹ Article NOUVEAU-NÉS du *Dict. encycl. des sciences médic.*

de 2 kilogrammes chez un enfant normalement constitué; mais il peut descendre beaucoup plus bas, jusqu'à 1^{kg}500 et 1^{kg}200, chez des enfants manifestement à terme, mais qui, pour une cause quelconque, ont eu à subir pendant la vie intra-utérine des troubles graves de la nutrition.

On sait que pendant les premiers jours qui suivent la naissance, les enfants subissent une perte le poids pouvant dépasser 250 grammes. Après la mort, le corps du nouveau-né perd aussi en quelques jours, et sans doute par évaporation, une quantité très notable de son poids. Cette perte s'accroît à mesure que la putréfaction se développe, et peut dépasser 3 ou 400 grammes¹. Ce fait est utile à connaître parce qu'il explique les divergences qu'on remarque quelquefois sur ce point entre la déclaration du médecin et celle du commissaire de police ou d'une autre personne qui a pesé le cadavre de l'enfant quelques jours avant l'autopsie.

Longueur. — La longueur de l'enfant à terme est en moyenne de 50 centimètres, chiffre qui est fréquemment noté; le plus ordinairement les oscillations ont lieu entre 46 et 54 centimètres; comme limites extrêmes et exceptionnelles de la taille de l'enfant à terme, on cite 405 et 580 millimètres.

Comme il arrive assez souvent que l'enfant a été mesuré une première fois par le commissaire de police ou d'autres personnes avant d'être soumis à l'examen du médecin, il importe que celui-ci pratique la mensuration d'une façon exacte, toujours par le même procédé, afin d'être sûr du chiffre qu'il donne, et de pouvoir expliquer la différence qui existe quelquefois entre son assertion et celle du rapport de police. Pour cela, il convient d'étendre le corps sur une table, les membres inférieurs dans l'extension complète, de placer un couteau ou une autre tige verticalement et tangentiellement au vertex, et de mesurer avec un mètre rigide la distance qui sépare cette tige de la plante des pieds. Il serait plus commode d'avoir une table sur laquelle seraient

¹ On trouvera sur ce point des renseignements précis dans la thèse de M. Dupont, *De la perte de poids que subissent les cadavres*, Paris, 1889.

inscrites les divisions d'un mètre, le vertex étant appuyé contre un montant placé au commencement de l'échelle.

Dimensions de la tête. — Le diamètre occipito-frontal varie ordinairement entre 105 et 120 millimètres; le diamètre bi-pariétal entre 85 et 100 millimètres; l'occipito-mentonnier entre 130 et 140 millimètres. Chacun de ces diamètres, considéré isolément, peut osciller entre des limites extrêmes plus étendues, ce qui dépend de la conformation naturelle de la tête, et aussi des circonstances de l'accouchement (bosses sérosanguines⁴).

Point d'ossification de l'extrémité inférieure du fémur. — Ce point apparaît ordinairement vers la dernière quinzaine de la gestation dans le cartilage de l'extrémité inférieure du fémur. Pour l'apercevoir et apprécier ses dimensions, on fléchit l'articulation du genou et on ouvre celle-ci avec un fort couteau; on divise ensuite le cartilage en tranches minces perpendiculaires à l'axe du fémur; les premières tranches sont constituées uniquement par du cartilage, puis le couteau rencontre une résistance et l'on voit un petit point osseux qui, sur les cadavres frais, est d'un rouge vif, se détachant sur la teinte du cartilage; sur les cadavres putréfiés le point osseux apparaît au contraire comme une tache blanche sur le cartilage qui a pris une teinte rouge sale. Sur les tranches suivantes, le point osseux s'élargit, puis il diminue de nouveau, disparaît, et l'on retombe sur une couche de cartilage pur jusqu'à ce que l'on arrive à la diaphyse de l'os. Le noyau d'ossification revêt en effet la forme d'une sorte de lentille biconvexe insérée au milieu de l'épiphyse et dont le grand axe est perpendiculaire à celui de l'os. Chez le nouveau-né à terme, le grand diamètre de cette lentille varie ordinairement de un millimètre ou un demi-millimètre à 5 millimètres et plus.

Il est très rare que ce point d'ossification fasse défaut chez

⁴ Les diamètres antéro-postérieur et bipariétal sont les seuls qu'il est utile de mesurer; mais cette mensuration ne doit jamais être omise dans une autopsie parce qu'elle sert non seulement à montrer si l'enfant est à terme, mais, ainsi qu'on le verra plus loin, à contrôler certaines assertions de la mère relativement à la façon dont l'accouchement s'est effectué.

un nouveau-né à terme; sur plus de 150 nouveau-nés, nous ne l'avons vu manquer qu'une seule fois chez un enfant que les autres caractères indiquaient comme manifestement à terme. Sur 413 enfants à terme, Liman a noté son absence 14 fois.

Cloisonnement des alvéoles dentaires du maxillaire inférieur. — Chez le nouveau-né à terme, le maxillaire inférieur présente, sauf de très rares exceptions, huit alvéoles dentaires complètement cloisonnées; au delà de ces huit alvéoles médianes, on trouve de chaque côté une loge unique dans laquelle se développent ultérieurement les autres dents; cette loge offre quelquefois des cloisons incomplètes qui ne se fermeront que plus tard (fig. 44).

Pour constater commodément l'existence de ce signe, on fend la joue en suivant une des commissures labiales; on détache la gencive, on désarticule la mâchoire de ce côté et on enlève la moitié correspondante de l'os qui, chez le nouveau-né, est réunie sur la ligne médiane à l'autre moitié par un fragment cartilagineux. Avec un couteau ou des ciseaux on trache le bord libre de la mâchoire, puis, à l'aide d'une pointe de scalpel, on enlève les dents contenues dans les alvéoles; on peut reconnaître alors si le cloisonnement est complet.

Il n'est pas nécessaire que tous les signes qui viennent d'être énumérés soient réunis pour qu'un enfant soit considéré comme étant parvenu à terme. Ainsi, un enfant mesurant 50 centimètres de longueur et pesant 3 kilogrammes, peut être déclaré à terme, alors même que le point osseux du fémur ou le cloisonnement des alvéoles font défaut. De même,

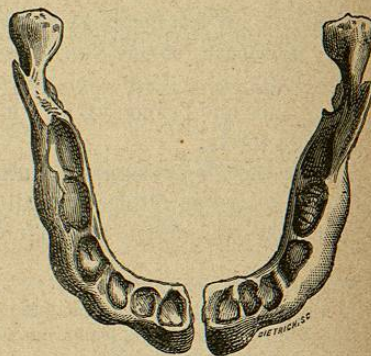


FIG. 44. — Maxillaire inférieur d'enfant nouveau-né à terme. De chaque côté se trouvent quatre alvéoles complètement cloisonnées; au delà, le cloisonnement d'une cinquième alvéole est commencé.

un enfant est à terme s'il a un point osseux dans le fémur et que sa longueur soit seulement de 47 centimètres et son poids de 2 kilogrammes 500 par exemple, etc.

Signes accessoires de la maturité. — Ils sont utiles à noter quand il subsiste un doute sur la maturité de l'enfant.

Les ongles atteignent l'extrémité des orteils et dépassent celle des doigts. La peau est couverte de duvet et d'enduit sébacé, abondant surtout au niveau des aines et des aisselles. Les cheveux atteignent 2 ou 3 centimètres de longueur. Les testicules sont dans le scrotum.

§ I. — Peut-on reconnaître si un enfant est à terme quand on ne possède que des fragments du corps?

Si parmi les fragments se trouve une cuisse ou la mâchoire inférieure, et que l'on constate l'existence du point osseux épiphysaire ou du cloisonnement de huit alvéoles, on peut affirmer que l'enfant est né à terme ou à une époque très voisine du terme.

En l'absence de ces signes, la mensuration des divers segments du corps fournit des indications utiles. Chez un nouveau-né à terme, on note les longueurs moyennes suivantes :

Du vertex au pubis.	0m,30
Du pubis à la tubérosité du condyle interne du fémur.	0m,095
Du condyle interne du fémur au bord inférieur et postérieur du calcanéum.	0m,105
De l'apophyse acromion à l'épicondyle.	0m,09
De l'épicondyle à l'apophyse styloïde du cubitus.	0m,07

Le poids des divers viscères peut donner aussi quelques points de repère. Chez le nouveau-né à terme, ces poids seraient, en moyenne ¹, les suivants :

Poumon droit.	23 gr.
Poumon gauche.	28 gr. 5
Cœur.	15 gr.

¹ Ces données sont empruntées à Letourneau: *Quelques observations sur les nouveau-nés*, thèse de Paris, 1858.

Thymus.	8 gr. 5
Foie.	91 gr. 5
Masse encéphalique.	388 gr. 5
Rate.	8 gr. 5
Rein.	11 gr. 5

Il faut remarquer toutefois, que ces indications ont beaucoup moins de valeur que les précédentes, parce que le poids d'un organe varie considérablement suivant la quantité de sang qu'il contient.

Tardieu fait remarquer que l'examen du placenta est également utile. Cet organe est bien formé vers le troisième mois de la vie fœtale. Au terme de la grossesse, il est ordinairement ovulaire, long de 16 à 19 centimètres, large de 135 à 160 millimètres, épais de 3 centimètres, pesant de 500 à 750 grammes. Ces chiffres concernent le placenta frais; ils s'abaissent notablement quand il s'agit d'un placenta expulsé depuis plusieurs jours.

ARTICLE II. — PREUVES DE LA VIE EXTRA-UTÉRINE DE L'ENFANT

Cette partie de l'expertise a une importance capitale, car si l'enfant est né mort, l'accusation d'infanticide tombe complètement, quelles que soient les charges relevées contre l'inculpée.

La meilleure preuve de la vie extra-utérine est tirée de l'établissement de la respiration. Ce n'est pas la seule, et il y a lieu quelquefois d'en rechercher d'autres, car on verra plus loin que le nouveau-né peut vivre un certain temps sans respirer; mais ce sont là des faits exceptionnels, et dans l'immense majorité des cas, c'est en démontrant que l'enfant a respiré qu'on démontre qu'il a vécu.

Cette démonstration repose sur des caractères ordinairement très nets, tirés de l'état des poumons. La respiration détermine en effet dans ces organes des modifications durables, persistant après la mort, et qui les rendent très différents de ce qu'ils étaient auparavant. Ces modifications sont les suivantes.