Ce travail, qui commence quelquefois au premier ou au second jour de la vie, est généralement en pleine activité du troisième au cinquième jour. L'épiderme se dessèche, se fendille et perd de son adhérence, puis il tombe par lamelles plus ou moins considérables. Dans quelques circonstances, l'exfoliation est à peine sensible. Elle dure de dix à douze jours, et se prolonge jusqu'à trente, quarante jours, et même deux mois. Elle est plus lente et plus marquée chez les enfants qu'une affection chronique prématurée a jetés rapidement dans le marasme.

A mesure que les lames épidermiques tombent, un nouvel épiderme se forme d'une manière insensible. La peau est rouge, fort irritable, et elle s'enflamme avec la plus grande facilité. Billard a vu un enfant chez lequel l'épiderme du scrotum était complètement enlevé, et chez lequel aussi l'urine, irritant le derme, provoqua l'apparition d'un érysipèle très intense. L'épiderme se reproduit promptement dans les endroits exposés au contact de l'air, mais il est plus lent à paraître dans les parties cachées, aux aisselles, au cou, dans l'aine et dans les plis de la peau. On supplée à sa présence protectrice par du lycopode et d'autres poudres absorbantes qui tarissent l'humidité de ces parties et défendent la peau contre les irritants extérieurs.

Le docteur Ritter, de Prague, a observé cette exfoliation à l'hospice des Enfants-Trouvés de cette ville, et là l'influence nosocomiale en change la nature et la rend fort grave. Il paraît que la moitié des enfants succombe. Hâtons-nous de dire que cela ne se voit qu'à Prague. Ritter appelle cela *dermatite exfoliatrice des nouveau-nés*.

Contre cette exfoliation épidermique, je prescris des lavages fréquents avec l'eau phéniquée au millième, ou avec de l'émulsion d'amandes phéniquée également au millième.

LIVRE II

MALADIES DE LA TÊTE ET DU SYSTÈME NERVEUX

CHAPITRE PREMIER

NOUVELLE MÉTHODE D'EXPLORATION DU CERVEAU ET DE LA MOELLE ÉPINIÈRE, AU MOYEN DE L'OPHTHALMOSCOPE OU CÉRÉBROSCOPIE

Par l'emploi des moyens physiques d'exploration la médecine française du XIXe siècle a donné au diagnostic médical une précision inconnue avant cette époque. La chimie, la physique et l'optique ont été mises à contribution de la façon la plus heureuse pour donner aux sens une finesse de pénétration qu'ils ne peuvent avoir si rien ne leur vient en aide. Tout médecin un peu exercé dans l'étude de son art et des moyens d'exploration mis à son usage peut désormais reconnaître dans le cœur, dans les poumons, dans le larynx, au col de l'utérus, etc., des lésions qu'on ne reconnaissait pas autrefois avant que les symptômes n'en fussent très caractérisés. Avec la *percussion*, l'*auscultation*, la *palpation*, le *spéculum*, le *laryngoscope*, les différents *cathétérismes*, etc., le diagnostic d'un grand nombre de maladies est devenu plus facile qu'il ne l'était lorsqu'on n'avait point la ressource de tous ces moyens d'exploration (1). Les maladies du système nerveux, seules, restaient, comme par le passé, soumises aux incertitudes qui environnent les recherches exclusivement faites d'après l'apparition des troubles fonctionnels variables, et dont la cause reste souvent inconnue. C'est alors qu'en utilisant la découverte d'Helmholtz, je me suis servi de l'ophthalmoscope pour asseoir les bases d'une sémiologie nouvelle du système nerveux. J'ai ainsi découvert en 1862, au fond de l'organe visuel sur le nerf optique, dans la rétine et dans la choroïde, une foule de lésions qui s'y produisent sous l'influence des maladies du système cérébro-spinal, et il m'a paru que c'était là un nouveau moyen de diagnostic capable de donner quelquefois plus de précision à l'étude des maladies de l'encéphale, de la moelle et des méninges.

Encouragé dans ces recherches, d'une part, par les faits si connus et que j'ai cités d'amauroses cérébrales produites par certaines lésions du cerveau et de la moelle, et de l'autre par les atrophies papillaires qu'au moyen de l'ophthalmoscope de de Graefe, Liebreich, Desmarres, rapportent à des affections cérébrales chroniques amaurotiques, j'ai pensé qu'*en examinant à l'ophthalmoscope* les yeux de tous les malades atteints de névroses et de maladies aiguës ou chroniques du système nerveux, on pourrait arriver à reconnaître la nature de ces maladies, et à enrichir la science d'un nouveau moyen de diagnostic. J'ai réussi, et je puis affirmer dès aujourd'hui que :

1° Je suis le premier qui ai étudié la méningite aiguë ou tuberculeuse; l'hémorrhagie cérébrale, le ramollissement du cerveau, le rachitisme, la commotion, la contusion et la compression du cerveau par suite de chute sur la tête, la phlébite des sinus de la dure-mère, et l'effet des poisons sur la rétine, au moyen de l'ophthalmoscope (2).

2° Personne avant moi n'a fait des expériences sur les animaux pour déterminer le rapport des lésions profondes de l'œil avec les lésions qu'on peut produire volontairement dans le cerveau et sur le grand sympathique par des blessures ou par des poisons.

3° Les lois que je vais rapporter plus loin comme étant la base de l'ophthalmoscopie cérébrale me sont personnelles et montrent anatomiquement et physiologiquement toute l'importance de cette méthode de diagnostic.

4° Enfin, l'ophthalmoscopie cérébrale, ou *Cérébroscopie*, est une idée française, dont les applications encore inconnues de la plupart des médecins sont une source de précision très grande pour le diagnostic des maladies nerveuses.

Cela étant dit, pour montrer mon point de départ, je vais indiquer quelles sont les bases de la méthode d'exploration dont je conseille l'usage.

Première loi. — Toutes les fois qu'il se forme dans la boîte crânienne un épanchement, une tumeur, une inflammation cérébrale ou méningée, une oblitération des sinus de la dure-mère capable de ralentir la circulation du sinus caverneux par lequel le sang veineux de l'œil rentre dans le crâne, il se fait sur la choroïde, sur la rétine et sur la papille, des lésions spéciales qui révèlent l'existence de la lésion cérébrale et peuvent éclairer le diagnostic.

Deuxième loi. — Les inflammations de la substance cérébrale et des mé-

(1) Voy. Bouchut, *Traité de diagnostic et de semiologie*, Paris, 1883.

(2) Voyez pour la première publication de mes recherches, *Gazette des hôpitaux*, 15 mars 1862 et 16 octobre 1862. — *Comptes-rendus de la Société de biologie*, 1864. — *Diagnostic des maladies du système nerveux par l'ophthalmoscope.* — Paris, 1864, un vol. de 500 pages.

ninges peuvent se prolonger dans l'œil, et la sérosité sous-arachnoïdienne peut y descendre en suivant l'espace sous-arachnoïdien qui se prolonge sur le trajet du nerf optique jusqu'à l'anneau sclérotical (Schwalhé, A. Key), de façon à étrangler la papille dans cet anneau. C'est la *névrite étranglée*.

Troisième loi. — Dans certaines maladies du cerveau ou de la moelle épinière, le grand sympathique exerce sur la circulation de l'œil une influence qui se traduit par des lésions très évidentes de la papille et de la rétine, analogues à celles qu'on voit sur la face après la section du grand sympathique à la région du cou.

Quatrième loi. — Toutes les diathèses profondes et les cachexies, telles que la *scrofule*, la *syphilis*, la *leucémie*, la *glycosurie* et l'*albuminurie*, le *purpura*, les *cachexies cardiaques*, produisent une altération moléculaire du cerveau qui se traduit dans l'œil par de la névro-rétinite et de la choroïdite.

Cinquième loi. — Les troubles du système nerveux dans lesquels il se produit simultanément une altération oculaire profonde de la rétine ou de la papille sont symptomatiques d'une lésion matérielle de la substance nerveuse.

Mode d'application de la Cérébroscopie. — Pour étudier les altérations oculaires profondes qui résultent des maladies aiguës graves du système nerveux, il ne faut pas compter se servir de l'ophthalmoscope fixe, ni des instruments qui exigent de la part du malade une docilité en rapport avec les volontés du médecin. Comme dans la plupart des cas de méningite, d'hémorrhagie, de ramollissement, de contusions ou de commotion du cerveau, les malades ne peuvent sortir de leur lit, c'est là, dans la position horizontale, sans chambre obscure autour de l'observateur, sur des yeux qui remuent et qu'on ne peut fixer, qu'il faut examiner la rétine et la papille au moyen de l'ophthalmoscope à main. Si peu favorables que soient ces conditions d'examen, il n'y a pas moyen de les changer, et c'est ainsi qu'il faut s'apprendre à examiner les yeux des malades. Tant mieux, si de temps à autre on en trouve qui puissent docilement s'asseoir devant le médecin et se prêter à sa volonté.

Par l'ophthalmoscopie on constate dans l'œil des altérations très nombreuses produites par les maladies du système nerveux. Ce sont des lésions de *sensibilité*, de *motilité*, de *circulation*, de *sécrétion* et de *nutrition*. Seules, les lésions de circulation, de sécrétion et de nutrition peuvent être appréciées à l'ophthalmoscope, et, comme on en va juger, leur présence a une signification considérable.

Lorsqu'une paralysie partielle existe chez un enfant et qu'on doute de sa nature, en étant dans l'impossibilité de dire si elle est essentielle ou symptomatique, l'infiltration péripapillaire, la névrite optique et les exsudations blanches de la rétine qui se montrent quelquefois au fond de l'œil et qu'on découvre à l'ophthalmoscope, devront faire diagnostiquer une encéphalite chronique avec ou sans tubercules du cerveau.

Dans les paraplégies, la présence d'une congestion papillaire générale ou partielle, et plus tard l'atrophie de la papille, indiquent une sclérose spinale.

Quand le rachitisme simule l'hydrocéphalie chronique, on peut, à l'aide de l'ophthalmoscope, s'assurer, par l'existence d'une dilatation excessive des veines de la rétine d'une névro-rétinite, qu'il s'agit d'une maladie organique, et en conséquence qu'il existe un épanchement séreux du crâne.

On sait qu'un homme privé de sentiment vient de faire une chute sur la tête, et l'on se demande s'il a eu commotion du cerveau ou bien s'il aurait une compression et une contusion du cerveau. Jusqu'ici le diagnostic a toujours été très incertain ; mais, à l'aide de l'ophthalmoscope, il peut devenir

plus précis, car si, dans ce cas, on trouve la papille voilée par de l'œdème et de la congestion, on peut affirmer l'existence d'une contusion et d'une compression cérébrale.

Dans la méningite aiguë et chronique, les premiers symptômes sont souvent incertains ; mais si l'on examine le fond de l'œil à l'ophthalmoscope et qu'on y observe une infiltration séreuse ou sanguine de la papille, une exsudation péripapillaire, des tubercules choroïdiens ou des hémorrhagies rétiniennes, ce qui n'a pas toujours lieu, il n'y aura aucun doute sur la nature du mal.

Dans l'hémiplégie subite, que l'on attribue à une hémorrhagie cérébrale ou à un ramollissement, s'il y a hyperhémie et infiltration séreuse de la papille avec dilatation des veines de la rétine, on peut affirmer qu'il s'agit d'une hémorrhagie du cerveau.

J'ai ainsi examiné toutes les maladies aiguës et chroniques du cerveau et de la moelle : l'encéphalite aiguë et chronique, les tumeurs cérébrales, la paralysie générale progressive, la folie, les paralysies partielles, la myélite aiguë et chronique, l'ataxie locomotrice, le délire aigu des fièvres, les empoisonnements qui portent leur action sur le cerveau, tels que la belladone, le chloroforme, la strychnine, l'opium, la morphine, la narcéine, la codéine, la papavérine, etc., et, dans tous ces cas si divers, il est certain que l'ophthalmoscope peut quelquefois rendre de grands services en montrant une altération de l'œil correspondant à une lésion passagère ou permanente du système cérébro-spinal.

Ceux qui voudraient approfondir ce sujet n'ont qu'à consulter le livre spécial (1) dans lequel j'ai consigné mes recherches pour chaque maladie du système nerveux, avec les observations corrélatives et 120 figures coloriées. Ils pourront y voir que je n'ai fait connaître l'ophthalmoscopie cérébrale que pour une méthode d'exploration pouvant rendre plus sûr et plus précis le diagnostic des maladies du système nerveux.

Lésions de sensibilité. — Ce sont : la photophobie, l'amaurose, l'hémiopie, la mégascopie.

Lésions de motilité. — Ce sont la mydriase, le nystagmus, le strabisme, l'inégalité des pupilles, etc.

Lésions de circulation. — Ces lésions sont très nombreuses. Ce sont : la congestion papillaire et péripapillaire, les plaques congestives de la rétine, les flexuosités phlébo-rétiniennes, les phlébectasies rétiniennes, les varices de la rétine, les thromboses phlébo-rétiniennes, les anévrysmes des capillaires et des veines de la rétine, les hémorrhagies rétiniennes. Pour ces lésions, l'ophthalmoscope est absolument nécessaire, et il n'y a que cet instrument qui puisse faire découvrir ces altérations de la profondeur de l'œil produites par une maladie cérébrale.

Lésions de sécrétion. — Ces lésions sont l'œdème partiel ou général de la papille, l'œdème péripapillaire, l'hydrophthalmie et les taches blanches formées par des exsudations granuleuses et graisseuses de la rétine.

Lésions de nutrition. — Ce sont la rétinite pigmentaire, l'atrophie choroïdienne, les tubercules miliaires de la choroïde, les granulations graisseuses de la rétine, les déformations de la papille, l'atrophie papillaire.

(1) Bouchut, *Du diagnostic des maladies du système nerveux par l'ophthalmoscopie*. Paris, 1866, avec figures et atlas de 24 planches chromolithographiées par l'auteur. — *De l'ophthalmoscopie dans les maladies de la moelle* (*Gazette médicale*, 1869). — *Atlas d'ophthalmoscopie*. Paris, 1876, un vol. in-4, avec 124 figures chromolithographiées.

Dans les maladies aiguës du cerveau ou de la moelle, il n'y a en général que des lésions de sensibilité, de mouvement, de circulation et de sécrétion du fond de l'œil, tandis que dans les maladies chroniques, à ces premières lésions il faut ajouter les altérations de nutrition.

Toutes ces altérations de circulation, de sécrétion et de nutrition, produites au fond de l'œil par les maladies du cerveau et de la moelle, constituent la Cérébroscopie. On ne les trouve pas dans tous les cas de lésion cérébro-spinale, on les observe 90 fois sur 100; mais quand elles existent, bien qu'elles soient les mêmes dans plusieurs maladies de nature différente, leur présence réunie aux autres symptômes de la maladie vient donner au diagnostic une précision très grande. N'auraient-elles l'avantage que de permettre la distinction des maladies essentielles du système nerveux d'avec quelques maladies organiques de ce système, qu'il y aurait déjà grande utilité à les rechercher. D'ailleurs, en matière de diagnostic, de nouveaux symptômes peuvent toujours rendre service à la science, et le médecin n'a pas le droit d'en négliger aucun.

CHAPITRE II

OSSIFICATION PRÉMATURÉE DES OS DU CRANE, OU SYNOSTOSE CRANIENNE

L'ossification prématurée des os du crâne a des conséquences assez sérieuses sur les fonctions motrices et intellectuelles, car, ainsi que j'en ai vu de nombreux exemples, elle engendre la microcéphalie et l'idiotie ou l'épilepsie. Le docteur Behrend (1) s'est occupé de ce sujet avec un soin tout particulier. Je vais rapporter ici le résumé de ses recherches.

« Le crétinisme a gagné en clarté depuis que Virchow a montré qu'une disposition originaire à la synostose de la partie basilaire du crâne avec les os avoisinants est le fond, la base du développement anormal ultérieur de la tête et du cerveau. Le docteur Jacobi, qui, en 1859, a publié, à New-York, un mémoire sur ce sujet, dit avoir trouvé que l'ossification prématurée des sutures n'amène pas seulement l'asymétrie du crâne, mais aussi l'arrêt progressif du développement des os crâniens; les fonctions cérébrales s'en ressentent; dans les cas prononcés de petitesse et d'asymétrie, on observe des troubles dans l'intelligence, la locomotion, la sensibilité; les convulsions, la surdi-mutité, l'absence de désirs vénériens en sont les suites constatées. Dans la première enfance, le cerveau est très volumineux et avec le poids du corps dans le rapport de 1 à 8; chez l'adulte, de 1 à 40 ou 50; son tissu devient de plus en plus ferme; la différence entre les deux substances se développe, et la substance jaune qui les séparait tend à disparaître : le développement ultérieur du cerveau marche avec une grande énergie s'il ne rencontre pas d'obstacle. Le plus important et le plus fort, dit Burdach, est le développement du cerveau à cette période, qui se prouve déjà parce que la surface interne du crâne reçoit des impressions correspondant aux circonvolutions, lobes, artères, etc., du cerveau. C'est donc dans l'enfance qu'a lieu le développement le plus rapide, le plus prononcé de ce viscère, normalement; il y correspond une ossification progressive et lente, et une réunion semblable des os entre eux; on comprend que l'ossification et la synostose prématurée rétrécissent l'espace réservé au cerveau.

(1) Behrend *Journal für Kinderkr.*, 1862, 1 et 2, et *Union médicale*, 1864, t. I, p. 394.

« Jacobi fait observer qu'on ne trouve pas de fontanelles chez les animaux, sauf quelques singes, chez lesquels elles disparaissent, du reste, rapidement. La synostose prématurée de certains os crâniens doit aussi influer sur la forme des autres os; cela doit être le cas surtout pour ceux qui forment la base du crâne; Virchow a déjà cité la synostose prématurée de la partie basilaire et en a tiré des conclusions pour la physionomie du regard et de la voûte crânienne; la suite la plus fréquente est un manque de symétrie auquel se lie un trouble fonctionnel plus ou moins complet (faiblesse intellectuelle, idiotisme, surdité, mutisme). A l'autopsie d'un crétin, Eulenberg et Marsels ont trouvé une asymétrie marquée du crâne et du cerveau; le chiasma, à droite, plus large, le nerf optique et le corps strié plus développés qu'à gauche; la substance corticale remarquablement plus mince que la médullaire; le côté droit du cervelet plus mou et plus petit qu'à gauche; hyperhémie très étendue autour de la synostose sphéno-basilaire.

« Une suite fréquente de la synostose prématurée est l'*épilepsie*. Beaucoup d'épileptiques ont un crâne déformé; quelquefois l'occiput est tout aplati, comme l'auteur l'a vu chez un garçon de dix-huit ans, épileptique depuis sa plus tendre enfance; d'autres fois, le crâne est très petit ou arrondi comme une pomme; ou bien il paraît comprimé des deux côtés ou d'avant en arrière; très souvent, il est asymétrique; cette asymétrie a été rencontrée trente-neuf fois sur quarante-trois cas d'épileptiques par Müller, Pforzheim : dans la majorité de ces cas, il y avait en outre hyperostose du crâne. On voit que très souvent l'épilepsie est accompagnée de plus ou moins d'idiotisme, ou bien y conduit finalement, surtout si elle date de l'enfance.

« Beaucoup de ces cas, dit Jacobi, ont été autrement interprétés et regardés comme des cas d'hypertrophie, c'est-à-dire du développement, d'un volume exagéré du cerveau, eu égard à la capacité du crâne; mais cette disproportion est bien due à une insuffisance du contenu par ossification prématurée. Cela ne veut pas dire qu'il ne puisse aussi y avoir des cas de réelle hypertrophie, c'est-à-dire de cerveau développé outre mesure, en tout ou partiellement avec capacité normale de la boîte crânienne, ou distendu par épanchement (hydrocéphale interne). Les symptômes sont alors assez identiques; le diagnostic différentiel pendant la vie est très difficile. S'il y a des symptômes de compression cérébrale (idiotie, épilepsie, trouble des sens, de la sensibilité, etc.), le diagnostic sera facile, seulement si le crâne est remarquablement petit ou asymétrique et que l'on peut ramener ces faits à une ossification prématurée : dans bien des cas cela est possible.

« J'ai eu, dit Jacobi, l'occasion d'observer trois cas où l'on ne pouvait douter de la disproportion entre le cerveau originairement normal et la boîte anormale. L'étroitesse du crâne, due à une synostose prématurée des sutures et fontanelles, était la seule anomalie; l'ossification eût été tout à fait régulière si elle s'était terminée quelques mois plus tard; il n'y avait pas de maladie constitutionnelle, pas de trace d'hyperostose ou d'inflammation antérieure. Ces enfants avaient de dix à onze mois, étaient bien développés, robustes, paraissant avoir été toujours bien portants. L'un d'eux doit, quelques mois avant sa mort, et sans cause appréciable, avoir poussé de temps à autre des cris aigus et forts. Dans aucun de ces cas, on ne peut observer une faiblesse d'intelligence, de l'apathie, de la somnolence, de la faiblesse des membres, symptômes que Cathart Lee donne comme pathognomoniques de l'hypertrophie proprement dite du cerveau. Un de ces enfants perdit sa fraîcheur et sa gaieté environ quinze jours avant que les symptômes devinssent intenses; les deux autres seulement un et deux jours avant les signes de

compression cérébrale ; ils deviennent somnolents, soporeux, les pupilles se dilatèrent, puis vinrent les vomissements, de temps à autre, dans les intervalles, des signes d'irritation cérébrale, la somnolence augmenta, fut accompagnée de la perte complète de connaissance et suivie de la mort avec paralysie complète, mais sans la moindre convulsion. Jacobi trouve ces cas non méconnaissables, mais croit cependant que ces symptômes n'ont rien de caractéristique et n'indiquent pas autre chose qu'une compression de cerveau, qui peut reconnaître plusieurs causes : 1° cerveau normal, crâne rétréci par synostose prématurée ; 2° crâne normal, cerveau hypertrophié ; 3° épanchement, tumeur, etc.

« La compression peut s'exercer sur toute la masse cérébrale ou seulement sur certaines parties. Le diagnostic de la cause, *synostose*, ne peut se fonder, pendant la vie, que par l'inspection des parois crâniennes et n'est évident que sur la voûte ; pour la base du crâne, la mort seule peut en donner la certitude. Peut-être plus tard pourra-t-on, d'après l'expression de la physionomie, conclure à la synostose précoce ou tardive de la base, comme l'a déjà indiqué Virchow.

« Parfois, dit Jacobi, le médecin peut obtenir des renseignements précieux sur l'état des fontanelles et des sutures. Ainsi, chez ces deux derniers enfants, âgés de dix à onze mois, il put arriver à un diagnostic sûr ; la grande fontanelle était complètement fermée, plus de pouls à y sentir ; les parents de l'un d'eux lui racontèrent, sans être questionnés, mais seulement en le voyant examiner la fontanelle, que, chez un autre de leurs enfants, qui était mort deux ans auparavant au même âge et avec les mêmes symptômes, la grande fontanelle s'était fermée longtemps auparavant.

« Dans deux de ces cas, il put faire l'autopsie, le résultat fut identique. Nulle part de changement pathologique, si ce n'est une solidité tout à fait anormale du crâne et l'état suivant : boîte crânienne remplie complètement et d'une façon tout à fait compacte par le cerveau ; enveloppes pâles, pas de trace d'inflammation ou d'hyperhémie ; sinus étroits ; circonvolutions aplaties ; substance cérébrale épaisse, élastique, difficile à couper, d'apparence plus lourde ; substance grise blanchâtre ; pas d'épanchement frappant dans les cavités, pas de disproportions entre les diverses parties du cerveau, comme cela ne manque jamais dans l'hypertrophie de ce viscère. Dans cette dernière affection, la substance blanche seule se développe outre mesure, tandis que la grise ne se modifie pas et que le cervelet, pas plus que la partie moyenne du cerveau, n'y participe ; la compression des parois crâniennes, inextensibles quelquefois, quoique pas toujours, agit dans toutes les directions et frappe toutes les parties du cerveau, qui, sous tous les autres rapports, peut être sain.

« Il peut arriver, dans les autopsies, que l'on croit avoir affaire à une consistance pathologique exagérée de la substance cérébrale, à une induration ou à ce que l'on appelle la *sclérose du cerveau*, là où elle n'existe pas, mais où celle-ci est seulement trop serrée par les parois crâniennes. Sans doute, un degré prononcé de sclérose cérébrale est accompagné de l'atrophie du cerveau, mais cela n'arrive pas dans les cas légers : il y a là encore un sujet de recherches. »

CHAPITRE III

ACÉPHALIE

La tête et la partie supérieure du cou manquent en même temps que le cerveau et la moelle allongée chez quelques enfants. Dans ces cas, la

grossesse est rarement simple, elle est toujours gémellaire au moins, et c'est l'un des fœtus qui a nui au développement de l'autre.

Les acéphales présentent en outre des vices de conformation dans les organes respiratoires et circulatoires qui manquent ou sont plus ou moins profondément modifiés. Ils ne peuvent vivre indépendants de la mère et meurent dès que, par la ligature du cordon ombilical, cette communication est interrompue.

CHAPITRE IV

ANENCÉPHALIE ET MICROCÉPHALIE.

L'anencéphalie consiste dans l'absence d'une partie du cerveau avec ou sans absence de la voûte crânienne, ce qui constitue une forme de *microcéphalie*.

La formation la plus ordinaire de ce vice de conformation est caractérisée, d'après Billard, par l'absence du crâne et du cerveau. « La partie supérieure du crâne est ouverte ; les os frontaux manquent ou sont mutilés, les pariétaux laissent à peine des traces de leur existence. Une masse cérébrale informe, recouverte de membranes rouges et saignantes, est située sur la base du crâne qui, ordinairement, se trouve beaucoup plus près des épaules que dans l'état naturel ; la saillie considérable des arcades orbitaires et des yeux, la forme écrasée de la face qui présente quelque analogie d'aspect avec la tête de certains animaux immondes auxquels le vulgaire se plaît à comparer ces enfants : tel est l'ensemble des traits ordinaires de l'anencéphale, chez lequel on ne trouve, le plus souvent, que la moelle allongée et quelquefois le cervelet et des débris des couches optiques et des corps striés... Chez d'autres, il y a intégrité des os du crâne, qui ne sont que déformés ; mais, à l'intérieur, il existe une atrophie du cerveau ou l'absence des lobes intérieurs, ou une simple poche liquide ayant pour base les corps striés, les couches optiques et le cervelet... Presque tous les anencéphales, bien que venant avant terme, sont du reste gras et bien constitués. Ils vivent, pour la plupart, un ou plusieurs jours, et prouvent par là qu'il suffit de la moelle épinière et de la moelle allongée pour entretenir la vie pendant l'évolution fœtale et quelque temps encore après la naissance. »

La *Microcéphalie* est constituée par un petit cerveau atrophié, ratatiné, avec des circonvolutions très fines, très étroites, dures et ridées, avec de la sclérose sur différents points. La lésion est générale ou partielle, et il en résulte un crâne de 35 à 45 centimètres de circonférence. — Elle est congénitale, ou provoquée par une application vulnérante de forceps, par une chute sur la tête, etc. — Elle amène toujours l'arrêt du développement de l'intelligence et de la marche, des *convulsions* ou de la *contracture*, l'*idiotie* ou l'*épilepsie*. Ce vice de conformation se voit également dans l'ossification prématurée des os du crâne. Il est incurable.

CHAPITRE V

ENCÉPHALOCÈLE, OU HERNIE DU CERVEAU

L'encéphalocèle, ou hernie du cerveau, est une tumeur formée par le passage d'une portion de cerveau ou de cervelet à travers une ouverture de la boîte crânienne. C'est un vice de conformation du même genre que l'*anencéphalie*, seulement il est moins considérable. Il coïncide souvent avec le *spina bifida* et le *bec-de-lièvre*.

Symptômes. — L'encéphalocèle est caractérisée par une tumeur ordinairement unique, peu volumineuse, molle, élastique, transparente, arrondie ou bosselée, sans changement de couleur à la peau, étroite à sa racine et comme pédiculée. Elle existe très ordinairement à l'occiput, puis au front, à la fontanelle postérieure, à la fontanelle antérieure, à la suture lambdoïde, à l'angle interne de l'œil et à la région temporale. On y trouve des battements isochrones à ceux du pouls, et un mouvement d'expansion alternatif en rapport avec la respiration. Les cris et les efforts la font rougir et augmenter de volume. L'enfant n'éprouve rien tant qu'on ne touche pas à cette tumeur; il vomit, s'endort ou se convulse quand on la comprime un peu fortement. Elle est quelquefois réductible, et à sa base on sent un cercle osseux qui est formé par le bord de l'ouverture crânienne par laquelle s'échappe le cerveau.

L'encéphalocèle reste longtemps stationnaire, mais elle finit par s'accroître notablement, ce qui entrave le développement des facultés intellectuelles et prédispose à la méningite ou à l'inflammation du cerveau. On a vu cette tumeur s'ouvrir spontanément par suite de la gangrène de ses parois, d'où une méningite et la mort.

Dans quelques cas, l'encéphalocèle n'a aucun des caractères précédemment indiqués; elle forme une tumeur molle, non pédiculée, sans transparence ni mouvement d'expansion, et la pression ne provoque pas de mouvements convulsifs chez l'enfant. Le diagnostic est alors d'une difficulté extrême. J'ai vu Guersant se tromper, et traverser d'un séton une de ces tumeurs placée à l'angle interne de l'orbite, et considérée comme une tumeur érectile. Pareille erreur a été commise par Paul Dubois et par d'autres chirurgiens.

Observation I. — Un enfant de deux jours, portant à la racine du nez une petite tumeur conoïde, molle, rougeâtre et peu douloureuse à la pression. Pensant avoir à traiter une tumeur érectile, P. Dubois déposa du vaccin dans son épaisseur au moyen de lancettes, car on sait que la vaccination est un excellent moyen curatif des petites tumeurs érectiles. L'enfant dépérit, tombait en convulsions lorsqu'on lui pressait la tumeur, et il succomba.

La nécropsie montra un écartement des os du nez, à travers lequel s'échappait une petite portion de substance cérébrale recouverte de ses enveloppes, la pie-mère, le double feuillet arachnoïdien et la dure-mère. Une certaine quantité de sérosité était infiltrée dans ces membranes.

En voici un curieux exemple publié par le docteur J. Laurence (1):

Observation II. — Madame W..., de Guildford, accoucha, le 3 avril 1857, d'une petite fille qui portait à la partie postérieure de la tête une large tumeur un peu pédiculée, prenant naissance des régions de l'occiput, de la nuque et entre les épaules. Elle mesurait, d'avant en arrière, huit pouces; dans sa plus grande circonférence transversale, un pied et six pouces; dans sa plus grande circonférence longitudinale, un pied et six pouces. Lors de la naissance, la tumeur n'avait guère que la moitié de ces dimensions. La forme générale de la tumeur est conique, avec quelques bosselures à sa surface. La peau qui la recouvre est pareille à celle du reste de la tête, sauf qu'elle offre quelques dilatations veineuses. La tumeur est fluctuante et la fluctuation se sent dans toutes ses parties; elle est semi-transparente, comme une hydrocèle, et cela dans toute son étendue, ce qui semble indiquer qu'elle ne renferme pas de parties solides. Il est à remarquer que la base de la tumeur, surtout à gauche, était couverte de cheveux foncés, longs et soyeux. L'enfant était maigre et chétif : le crâne était un peu petit en largeur et en hauteur, mais assez bien conformé; le front était un peu saillant, la fontanelle antérieure était à sa place normale. L'enfant semblait intelligent, il souriait et regardait les objets.

(1) J. Laurence, *The Lancet*, septembre 1857.

Pupilles normales, vision parfaite, mais strabisme convergent, surtout à droite. Les membres n'étaient ni paralysés, ni contractés.

Le 17 août, l'enfant était engraissé; mais il souffrit un peu d'un dérangement intestinal. La tumeur fut ponctionnée à son sommet, là ou la peau était le plus tendue, et n'offrait ni dilatations veineuses, ni cheveux. Il en sortit, dans l'espace de dix minutes, deux quarts au moins d'un liquide jaune-paille, à réaction alcaline et très albumineux. Il ne s'écoula pas une goutte de sang, et l'enfant ne manifesta pas le moindre signe de douleur; quand ce liquide fut sorti, la tumeur tomba en une espèce de sac qui semblait vide.

Une semaine après, il n'y avait aucun signe de méningite, mais le sac contenait de nouveau du liquide; on sentait alors une petite tumeur solide dans l'épaisseur du pédicule : l'auteur pense que c'était le cervelet.

J'ai observé un cas absolument semblable, auquel je n'ai pas voulu toucher.

Marche, durée. — La plupart des enfants atteints d'encéphalocèle meurent dans la première enfance. Quelques sujets vont au delà, et vivent jusqu'à vingt-cinq et trente-trois ans, comme Lallemant et Guyennot en ont vu des exemples; mais ce sont là des exceptions très rares.

Diagnostic, pronostic. — La hernie du cerveau, chez un sujet âgé, peut être prise pour une loupe ou un kyste sébacé du crâne, et chez un enfant pour un céphalématome ou une tumeur érectile, ainsi que cela s'est vu quelquefois. En effet, le diagnostic de l'encéphalocèle est quelquefois fort difficile; cependant la mollesse, la demi-transparence, la réductibilité, les pulsations isochrones à celles du pouls, l'expansion qui coïncide avec les mouvements respiratoires, serviront à établir l'existence de cette lésion.

Le pronostic de l'encéphalocèle est fort grave, et dépend du volume de la tumeur et de sa structure, selon qu'elle est ou n'est pas recouverte par la peau. La mort est la terminaison la plus ordinaire de cette maladie.

Lésions anatomiques. — Chez les sujets qui succombent, on trouve les lésions suivantes : Une tumeur qui se trouve généralement à l'occipital, recouverte ou non par la peau; dans ce cas, elle l'est par la dure-mère, mais cela est très rare. La peau est très rouge, mince, pourvue de cheveux à sa circonférence et non au sommet; au-dessous de la peau se trouvent le tissu cellulaire sous-cutané et l'aponévrose épicrânienne, puis le péricrâne, et enfin la dure-mère tapissée par l'arachnoïde.

Dans la poche est renfermée une partie du cerveau ou du cervelet, ou même le cervelet tout entier. La substance nerveuse est plus ou moins altérée et rétrécie au niveau de l'ouverture du crâne, où elle est un peu étranglée. Elle renferme quelquefois de la sérosité dans son intérieur, si la portion herniée tient à un ventricule latéral. Ailleurs, elle est couverte par le sérum dans des proportions variables qui atteignent jusqu'à 500 grammes.

Enfin, une ouverture osseuse ou fibreuse, plus ou moins large, établit la communication entre le sac de l'encéphalocèle et la boîte crânienne. Elle ne présente rien de particulier.

Traitement. — Il est impossible de compter sur la guérison radicale de l'encéphalocèle. Cependant il faut essayer, avec une sage prudence, les moyens que la chirurgie met à la disposition du médecin.

Si l'on peut réduire la tumeur sans inconvénient pour l'enfant, il faut la faire rentrer dans le crâne et la maintenir au moyen d'une plaque de plomb ou de cuir bouilli maintenu par des bandes. Si la réduction complète est impossible, il faut encore essayer la compression palliative qui arrête l'accroissement de la tumeur, la maintient dans un assez petit volume et permet encore le développement et l'usage des différentes fonctions. Alors

la compression se fait au moyen de bandes et de plaques concaves appliquées sur l'encéphalocèle.

Quelques médecins ont essayé d'enlever la tumeur au moyen de la *ligature* seule ou de la ligature suivie d'excision. Tous les enfants ainsi traités sont morts de méningite à la suite de l'opération.

L'*incision* a été plusieurs fois pratiquée, soit librement, pour vider le liquide de l'encéphalocèle, quand la tumeur trop tendue menaçait de se rompre, par suite d'une erreur de diagnostic. Quelques enfants ont guéri; mais pourquoi une incision, s'il ne s'agit que d'évacuer du liquide? Ne vaut-il pas mieux simplement recourir à une fine ponction, ou à une ponction sous-cutanée?

Ainsi ont fait plusieurs médecins: Adams entre autres. Quand la tumeur est dure, tendue, que la peau est près de se déchirer, la ponction et la compression consécutive constituent la meilleure méthode thérapeutique de l'encéphalocèle. Une ponction doit être faite aux parois de la tumeur avec une aiguille à coudre, et cette ponction suffit à l'écoulement du sérum. Adams a ainsi retiré 15 grammes d'un coup dans une encéphalocèle. Si le liquide se reproduit au bout de quelques jours, on lui donne issue de nouveau par le même procédé, et l'on recommence sept ou huit fois l'opération, tant qu'elle paraît nécessaire. En combinant cette méthode à la compression méthodique, on empêche la rupture du sac et l'accroissement de la hernie cérébrale; la peau se raffermit, et les enfants se trouvent placés dans les conditions les plus favorables à leur guérison, ou du moins à l'entretien de leur existence.

CHAPITRE VI

CÉPHALÉMATOME

La dénomination de *céphalématome* doit s'appliquer exclusivement à l'épanchement de sang formé *entre le péricrâne et les os du crâne*. C'est par suite d'une extension fâcheuse qu'on l'a employée pour certains foyers sanguins placés *au-dessus du péricrâne*, ou placés dans l'intérieur du crâne *en dehors de la dure-mère*.

Il y a donc : 1° le céphalématome vrai qui est un *céphalématome sous-périostique*; 2° un *pseudo-céphalématome* qui est *sus-périostique*, et enfin, 3° un *céphalématome intra-crânien*.

§ I. — Céphalématome sous-périostique.

Le véritable céphalématome, dit sous-périostique, est placé entre l'os et le périoste. C'est une altération à peine signalée par Mauriceau, Levret, Baudelocque, etc.; mieux décrite par Michaelis et Palletta, puis enfin complètement étudiée en Allemagne par Nægele, Hoere, Zeller, et en France, par Valleix (1) et Paul Dubois. Ces deux derniers auteurs surtout me paraissent avoir apporté dans cette question tous les documents nécessaires à sa parfaite clarté.

Causes. — On considère peut-être à tort le céphalématome épicrânien comme un résultat de difficultés du travail et de la pression de la tête du fœtus dans l'accouchement, car Nægele et P. Dubois l'ont vu se produire après des accouchements faciles, durant lesquels la tête du fœtus n'avait

(1) Valleix, *Clinique des maladies des enfants nouveau-nés*. Paris, 1838, p. 494 et suiv.

éprouvé aucune pression notable, et Kuester et d'autres en ont observé des exemples chez l'adulte. J'en ai observé un cas sur un enfant de 8 ans, après une chute sur le front. — Michaelis et Palletta ont pensé que le céphalématome était le résultat d'une maladie de l'os, antérieure à la naissance, et cela en raison d'un cercle osseux qui existe souvent à la base de la tumeur, et que l'on regarde comme de formation ancienne. Mais le cercle osseux n'existe pas toujours, et il n'y a pas d'altération appréciable de l'os. Nægele suppose une rupture des vaisseaux sanguins de l'os qui forme un petit épanchement, augmenté à la naissance par l'établissement de la respiration et l'activité très grande imprimée à la circulation. C'est ainsi qu'on pourrait expliquer le céphalématome de l'adulte qui se produit sans contusion préalable. Ainsi Kuester (1) a vu se développer, sans cause connue, une tumeur de la grandeur de la paume de la main d'un adulte sur toute la surface du pariétal droit; les bords, élevés en bourrelet, offraient la plus grande analogie avec ceux qui limitent le pourtour de la bosse sanguine des enfants. Après avoir constaté l'inefficacité des topiques résolutifs, notre confrère allemand pratiqua sur la tumeur une incision de 3 centimètres environ; il s'écoula de 8 à 10 onces d'un sang d'une couleur sale; le péricrâne était décollé. Un pansement compressif amena rapidement la guérison de la maladie, qui ne s'est pas démentie depuis quatre ans. Paul Dubois attribue, au contraire, le développement du céphalématome à un simple décollement du péricrâne, par le fait d'une violence quelconque, décollement qui, laissant ouverts les orifices si multipliés des vaisseaux osseux, permet au sang de s'accumuler sous le péricrâne en formant une masse sanguine plus ou moins considérable. Cet auteur invoque à l'appui de son hypothèse les résultats d'une expérience qui consiste à enlever une portion du péricrâne et à injecter dans l'artère méningée moyenne un liquide qu'on voit sourdre et jaillir par les porosités et les fentes de la table externe de l'os. Ce résultat est incontestable, mais rien ne démontre qu'il en soit ainsi dans la production du céphalématome.

Lésions anatomiques. — Après avoir incisé le cuir chevelu et l'aponévrose sous-jacente, qui ne présente rien de particulier, on arrive sur le péricrâne soulevé par l'hémorrhagie. Des ecchymoses existent à la surface et dans le tissu cellulaire placé au-dessus de lui. Le péricrâne resté transparent est seulement épaissi; sa surface interne est lisse comme une séreuse, et est en effet tapissé par une membrane extrêmement délicate, déjà vue par Valleix, et dans laquelle on trouve de nombreux éléments fibro-plastiques. La surface de l'os est également lisse et couverte d'une membrane semblable à la précédente, ayant la même structure et se continuant avec elle, de sorte qu'il y a dans l'intérieur du céphalématome, d'après Valleix, une membrane adventice enveloppant le caillot sanguin de toutes parts. Il m'avait en effet semblé voir cette disposition sur un céphalématome présenté par Morel à la Société de biologie; mais une analyse, faite séance tenante, m'a fait voir que s'il y avait une fausse membrane adhérente au péricrâne, et une autre toute semblable adhérente à l'os, ces deux membranes ne se continuaient pas l'une avec l'autre à la circonférence de la tumeur, comme on venait de l'affirmer. Au pourtour de la tumeur il n'y avait que de la fibrine amorphe, et aucun tissu fibro-plastique annonçant l'existence d'une fausse membrane.

L'os sur lequel se trouve l'épanchement sanguin présente quelquefois des aspérités plus ou moins apparentes, mais point de carie ou de nécrose : sou-

(1) Kuester, *Allgemeine medic. Centr. Zeitung*, et *Gazette hebdomadaire*, 1854.

vent il est lisse et poli comme de l'ivoire. La carie et la nécrose ne se rencontrent que lorsque la maladie est ancienne, et que la suppuration s'est établie depuis quelque temps.

Enfin, autour de l'épanchement et à la base de la tumeur il existe souvent un bourrelet circulaire, appréciable durant la vie, formé par une ostéophyte c'est-à-dire par une production osseuse de nouvelle formation.

Cet anneau, ce cercle ou ce bourrelet osseux, peu importe sa désignation, n'a jamais plus d'une ligne d'épaisseur et de deux ou trois en largeur. Il entoure le céphalématome dans toute sa circonférence au-dessous du péricrâne, et d'après Valleix, il serait séparé du caillot par la membrane mince et ténue qui l'enveloppe. Il adhère assez fortement à l'os, dont on peut le séparer. Il est dur à couper et présente toutes les apparences d'une production osseuse récente; il existe à peine autour des céphalématomes commençants; il est très manifeste au bout de quelques jours, lorsque l'altération est bien caractérisée.

Dans un autre cas que celui dont je viens de parler, Morel a fait voir à la Société de biologie le bourrelet osseux du céphalématome existant d'un seul côté de la tumeur et pas du côté opposé.

Ce bourrelet existe ailleurs que dans le céphalématome. Il l'a vu chez une fille de trois ans, n'ayant qu'un volumineux abcès sous-cutané du crâne, guéri en huit jours, après évacuation spontanée du pus au dehors. Le sang épanché dans la tumeur s'élève au poids de 30 à 250 grammes; il est tantôt noir et liquide, tantôt noir et coagulé, offrant déjà un commencement de décoloration; quelquefois il est mêlé à une petite quantité de pus.

Symptômes. — Le céphalématome sous-périostique se forme de préférence sur les pariétaux, plutôt à droite qu'à gauche, quelquefois des deux côtés; on l'a vu sur l'occipital, sur le temporal et sur le frontal; mais ces cas sont plus rares. Le sang reste en général accumulé sur un os, et ne passe pas sur l'os voisin. L'épanchement semble limité par les sutures; cependant il peut les franchir et s'étendre d'un os à l'autre. Ducrest a vu, chose plus curieuse encore, cet épanchement placé sur le pariétal s'étendre à la suture bipariétale, passer à travers, puis au-dessous du pariétal opposé, entre cet os et la dure-mère.

Le céphalématome se présente sous l'apparence d'une tumeur indolente, bien circonscrite, molle, fluctuante, et sans changement de couleur à la peau. Il commence souvent avant la parturition; car il existe déjà au moment même où l'enfant vient de naître; mais dans d'autres cas il ne se montre que du premier au quatrième jour après la naissance. Il s'élève, se tend progressivement et se remplit davantage, sans aller beaucoup au delà du volume d'une noix et d'un œuf de poule. Il est quelquefois, au début, le siège de pulsations manifestes qui ne tardent pas à disparaître. Son volume diminue par degrés, et il s'efface enfin, sans laisser de traces de son existence.

Le *céphalématome sous-périostique* présente souvent à sa base une sorte de cercle osseux qui le sépare des parties voisines. La présence de ce cercle a été l'objet de quelques contradictions. Bien que son existence ne soit pas constante, elle n'en est pas moins réelle, et, selon moi, elle se rattache à l'âge du céphalématome. Ce cercle est à peine apparent au début de l'altération, mais il le devient davantage au bout de quelques jours. Ainsi Fortin trouva sur le pariétal gauche d'un enfant, même avant que l'accouchement fût terminé, un céphalématome de la grosseur d'un œuf de pigeon. Immédiatement après la naissance il s'assura qu'il n'y avait pas de bourrelet osseux, et deux jours après il en trouva un très évident.

Marche, terminaison. — Si le sang contenu dans un céphalématome n'est pas évacué par une opération, il peut être absorbé, et la tumeur disparaît. D'après 27 cas recueillis par Seux (1), 25 empruntés à sa pratique et 2 au journal *The Lancet*, la guérison naturelle s'est produite du dixième au soixantième jour, c'est-à-dire dans une moyenne de 36 jours. Quand cette terminaison n'a pas lieu, un travail inflammatoire s'établit, à la suite duquel du pus se forme, se porte au dehors, et l'enfant peut encore guérir. Mais quelquefois, ainsi que l'ont vu Hoere, Nægele et Kopp, l'os qui sert d'appui à la tumeur s'altère, se nécrose et se laisse perforer. Une fois, sous les yeux de Hoere, cette perforation de l'os donna lieu à une hernie cérébrale. Dans un cas observé par Ducrest, le céphalématome extérieur épicrânien était compliqué d'un céphalématome intra-crânien. La communication des deux tumeurs avait lieu au moyen d'une fissure des os du crâne au travers de la suture sagittale. Des symptômes de compression cérébrale font prévoir cette complication.

Pronostic. — Le céphalématome sous-périostique est une lésion sérieuse, qui cependant perd beaucoup de sa gravité si on la traite convenablement, et si, comme l'indiquent Nægele et G.-F. Hoere, on ouvre promptement la poche pour en évacuer le sang et favoriser l'accolement de ses parois. Elle guérit, mais il faut du temps; dans un certain nombre de cas, elle provoque une suppuration mortelle.

Traitement. — Personne mieux que P. Dubois n'a précisé les indications thérapeutiques du céphalématome sous-périostique. Nous lui empruntons une partie de ce qui va suivre.

Trois méthodes de traitement du céphalématome partagent l'esprit des médecins. Les uns veulent provoquer la résolution, d'autres la suppuration, et d'autres enfin l'évacuation immédiate de la tumeur par une incision.

1° La *résolution* du céphalématome est quelquefois le résultat de la loi naturelle exploitée par les efforts de l'organisme. Elle peut être aidée par des applications aromatiques, le vin, l'eau-de-vie pure ou camphrée, le sel ammoniac, l'acétate de plomb, etc. Si elle se fait trop lentement, et qu'au bout de dix à douze jours la tumeur n'ait pas notablement diminué, il ne faut pas différer davantage, et le médecin doit recourir à l'opération.

2° La *suppuration* provoquée dans le céphalématome est la méthode de traitement proposée par P. Moscati, adoptée par Gœlis et Palletta. Ce dernier obtenait ce résultat à l'aide du séton. Il traversait la base du céphalématome avec une aiguille spéciale garnie d'une étroite bande de toile effilée. Du sang, de la sérosité, puis du pus sortent de la tumeur; on active la suppuration par de la pommade épispastique, et au bout de quinze jours la guérison est complète. Cette méthode est simple et n'a d'autre inconvénient que celui d'amener un mouvement fébrile quelquefois très considérable.

Gœlis employait la potasse caustique pour agir superficiellement sur la peau, et pour amener la suppuration des parties subjacentes. C'est un médicament difficile à manier de cette façon; il vaudrait mieux alors recourir à l'emploi de quelques raies de feu.

3° L'*évacuation* du céphalématome par une *incision* ne doit être employée que dans le cas où la tumeur très considérable a peu diminué de volume dans les dix ou douze premiers jours de la maladie. Les uns font une ponction avec la lancette, expriment le sang de la tumeur et la couvrent d'applications résolutives. D'autres, parmi lesquels Michaelis, Nægele et P. Dubois, prati-

(1) Seux, *Recherches sur les maladies des enfants nouveau-nés*. Paris, 1863.

quent une incision simple occupant toute la longueur et toute la hauteur du céphalématome jusqu'à l'os, enlèvent le sang, rapprochent les bords de la plaie au moyen de bandelettes agglutinatives et compriment légèrement la tête avec un appareil modérément serré, ou avec un bonnet de toile ajusté et fixé par une large mentonnière.

Quelquefois les parois du foyer, loin de se réunir, s'enflamment et suppurent abondamment; il faut alors cesser la compression et les résolutifs; il faut recourir aux émollients, à des lotions fréquentes et à un pansement simple répété deux fois par jour. Quand l'os lui-même se nécrose, il convient de continuer le pansement avec soin, en surveillant ce qui se passe, pour enlever les parties exfoliées quand elles se détachent; alors on peut employer pour l'appareil un peu de cérat digestif ou de cérat saupoudré de quinquina. Dans le cas que j'ai observé, après la nécrose de l'os frontal, il y a eu méningite suivie de mort et d'autopsie.

A ces différentes manières d'ouvrir le céphalématome il convient d'ajouter la modification avantageuse proposée par le docteur Isnard. — Au lieu d'une ponction ou d'une large incision avec le bistouri, opérations toujours graves, ce médecin, d'après un cas de succès, propose la ponction et l'évacuation au moyen d'un trocart explorateur. — Cette méthode inoffensive sera très bonne, à condition que dans tous les cas le sang de la tumeur soit liquide et non coagulé, comme cela s'observe assez souvent.

§ II. — Céphalématome sus-périostique ou pseudo-céphalématome.

Cette forme du céphalématome rentre dans l'histoire des bosses sanguines du crâne. Le sang se trouve placé au-dessous de l'aponévrose et au-dessus du péricrâne, ainsi que l'ont établi Baudelocque, Velpeau et Paul Dubois. C'est du sang coagulé et infiltré dans le tissu cellulaire, où il séjourne pendant quelques jours, et d'où il disparaît ordinairement par absorption, comme dans l'ecchymose des adultes. Ainsi placé, il y a au moins l'avantage de ne jamais produire l'altération ou la destruction de l'os. Quelquefois aussi c'est un véritable épanchement en masse au-dessus du péricrâne.

D'après Paul Dubois, le *pseudo-céphalématome* est une bosse sanguine qui résulte d'un accouchement pénible, surtout lorsqu'il s'est longtemps prolongé et a entraîné l'écoulement des eaux de l'amnios; il a toujours son siège aux parties qui se présentent les premières au vide du bassin; il n'est pas fluctuant, il conserve l'impulsion du doigt; la peau qui le couvre est violette; enfin il n'y a pas, au pourtour de sa base, le bourrelet osseux qu'on observe dans le céphalématome proprement dit. Quelquefois il y a réunion, chez le même sujet, de ce véritable céphalématome et du pseudo-céphalématome ou céphalématome sus-péricrânien, ce qui ajoute beaucoup aux difficultés du diagnostic.

Quand l'épanchement sanguin n'est pas très volumineux, l'absorption le fait rapidement disparaître; si, au contraire, il est très considérable, la poche peut se rompre, s'enflammer et occasionner la mort des enfants.

Il faut favoriser la résolution de cette forme de céphalématome par des applications froides et résolutives, et dans le cas où un foyer se montre, l'ouvrir de bonne heure avec le bistouri.

§ III. — Céphalématome intra-crânien.

Cette forme exceptionnelle du céphalématome a été signalée par Hoere, Baron, Moreau, Padieu, Ducrest. Le sang se trouve accumulé dans l'intérieur

du crâne, entre la calotte osseuse et la dure-mère, sous forme d'une masse noire, demi-coagulée, comprimant un des hémisphères cérébraux, le cervelet ou le pourtour de la protubérance. C'est une forme d'*hémorrhagie méningée*.

Il en résulte des symptômes convulsifs et paralytiques, dus à la compression de l'encéphale. On ne peut que soupçonner l'existence de cette lésion, si elle coïncide avec un céphalématome épicrânien; mais il est impossible de la reconnaître quand elle existe seule, car ces symptômes sont ceux de l'apoplexie méningée et de quelques autres maladies cérébrales. L'incertitude du diagnostic n'a d'ailleurs pas de conséquences bien regrettables; car, dans l'un et dans l'autre cas, l'hémorrhagie guérit bien plus facilement par les seuls efforts de la nature que par les soins de la médecine.

CHAPITRE VII

GANGRÈNE DU CUIR CHEVELU

La gangrène du cuir chevelu déterminée par le travail de l'accouchement est un accident très rare. Il en existe un exemple pris dans le service de Moreau, à la Maternité, par P. Lorain. Pendant le travail, la contraction de l'utérus comprima le cuir chevelu en laissant une surface libre correspondant à la dilatation du col. C'est sur le point comprimé que se développa la gangrène (1).

Si le cuir chevelu a été mortifié en arrière, cela est dû sans doute à ce que tout l'effet de la compression a dû porter sur ce point où le bord de l'orifice s'arrêtait et sur lequel pivotait la tête, tandis que le crâne glissait pendant les contractions utérines, et ne pouvait être bien saisi par l'orifice au niveau de la fontanelle antérieure. Il est probable que la constriction exercée par un orifice rigide sur le cuir chevelu était la seule cause de la lésion qui précède, lésion dont la forme et le siège sont parfaitement en rapport avec la cause indiquée.

CHAPITRE VIII

ABCÈS DU CUIR CHEVELU

Le cuir chevelu est très souvent le siège d'inflammations superficielles qui se terminent par des abcès plus ou moins considérables, ordinairement placés au-dessus du péricrâne. Quelquefois, après avoir détruit cette membrane, ils reposent sur le crâne dénudé et nécrosé.

Causes. — Leurs causes sont l'impétigo du cuir chevelu, les différentes variétés de teigne, les coups et les chutes sur la tête; mais ordinairement, chez les enfants, ce sont les maladies impétigineuses de la tête qui en sont le point de départ.

Symptômes. — Les abcès du cuir chevelu offrent un volume variable. Ils acquièrent le volume d'une noisette ou d'une noix; on les reconnaît à la présence d'une tumeur arrondie, rougeâtre, chaude, douloureuse et fluctuante. Au bout d'un certain temps, la peau s'amincit, s'ulcère et donne passage au pus et à une plaie qui se cicatrise plus ou moins rapidement. Leur cicatrisation est d'autant plus rapide que les enfants sont plus vigoureusement cons-

(1) Voir septième édition de ce livre, p. 77.

tités et exempts de toute diathèse scrofuleuse ou herpétique. Lorsqu'il existe une diathèse de cette nature, la plaie se couvre de croûtes d'impétigo, et la réunion des parois du foyer se fait très longtemps attendre. Dans un cas observé par moi en 1863, sur une petite fille de trois ans, un abcès volumineux était entouré à la base d'un bourrelet semblable à celui qu'on observe dans le céphalématome. — Le pus s'écoula par une petite ouverture spontanée, et le bourrelet était extrêmement apparent. En dix jours, abcès et bourrelet, tout avait disparu.

Chez quelques sujets, l'abcès abandonné à lui-même s'étend en largeur ou en profondeur; le péricrâne s'use, comme je l'ai plusieurs fois observé, et les os, mis à nu, se nécrosent de manière à produire une exfoliation superficielle et limitée des parois du crâne, ou un séquestre de toute l'épaisseur des os. Une fois, chez une fille de douze à treize ans, j'ai retiré un séquestre arrondi de 2 centimètres de diamètre, comprenant l'épaisseur du crâne comme une couronne de trépan, et qui n'avait pas d'autre origine qu'un abcès du pariétal gauche.

Pronostic. — Les abcès du cuir chevelu ne sont généralement pas une maladie grave, et se terminent ordinairement par l'ouverture spontanée et par la guérison. Leurs complications habituelles sont l'impétigo, l'érysipèle ou la nécrose des os subjacents. Une fois, j'ai vu cette nécrose produire la pachyméningite, la thrombose des sinus, la méningite et la mort.

Traitement. — Le traitement doit se borner à des applications de cataplasmes émollients, jusqu'au moment où la fluctuation est appréciable. Alors il faut ouvrir le foyer et faire un pansement avec un linge enduit de cérat et recouvert de charpie.

Si la plaie se couvre d'impétigo, il faut la laver cinq ou six fois par jour avec de l'eau de son, et soumettre les enfants à une médication antiherpétique, avec l'huile martiale, l'huile de foie de morue, le sirop antiscorbutique, etc.

Si l'abcès s'est ouvert et que l'ouverture reste fistuleuse, à cause d'une nécrose des os du crâne, il faut traiter la maladie des os par des injections détersives et irritantes faites par les ouvertures cutanées des trajets fistuleux. On emploie, à cette intention, les injections de baume opodeldoch, les injections d'iode, de glycérine phéniquée, d'acide borique, d'eau bromée, etc. Je préfère les injections d'iode, d'acide phénique et de brome, et l'on verra les bons effets de cette dernière substance dans les observations que j'ai publiées (1).

CHAPITRE IX

TUMEURS DU CUIR CHEVELU

A l'exception des abcès chauds ou froids, du céphalématome et de l'encéphalocèle, il est rare de trouver dans le cuir chevelu chez les enfants des tumeurs d'une autre nature.

J'ai souvent observé des abcès à la suite de l'impétigo capitis et de la teigne, des caries osseuses et quelquefois des nécroses avec élimination de séquestres considérables. Je conserve même un séquestre de 2 centimètres de diamètre intéressant toute l'épaisseur du crâne, retiré de la tête d'un enfant de sept ans, qui a guéri.

(1) Voyez les éditions précédentes de ce livre.

Mais je n'ai pas vu de tumeur semblable à celle qui a été enlevée par Nélaton sur un enfant de quatre ans. Cette tumeur, placée sous le sommet de la tête, large de 6 à 7 centimètres, épaisse de 3 centimètres, dure comme le cartilage, mobile sur les os, adhérait intimement à la peau. Enlevée par le bistouri, on vit qu'elle était formée de couches successives, comme une couenne de lard doublée de sa graisse; d'abord jaune dans la peau, puis jaune, puis rouge, elle laissait sortir un suc à peu près semblable au suc cancéreux, et elle était formée par un épaississement du cuir chevelu infiltré par un élément anatomique particulier, décrit par Ch. Robin sous le nom de *cytoblastions* (1). Noyaux sphériques à contours obscurs, d'un volume assez uniforme, finement granuleux, sans nucléoles, mais quelquefois nucléolaires; ils étaient, dans ce cas, mêlés à quelques globules de sang. C'est là une tumeur de structure rare, difficile à classer. Cependant, par sa marche elle se rapproche des tumeurs cancéreuses, épithéliales et fibro-plastiques. En effet, après l'opération, le mal se reproduisit dans le voisinage avec les mêmes caractères, et la mort survint rapidement au milieu d'un état cachectique très prononcé. La nécropsie ne put être faite.

CHAPITRE X

AMYÉLIE

L'absence de la moelle ou *amyélie* est un vice de conformation fort rare, dont Morgagni et Ollivier ont rapporté quelques exemples, et qui coïncide toujours avec l'absence du cerveau. Il paraît être le résultat d'une maladie du fœtus, et il entraîne à sa suite un arrêt de développement plus ou moins prononcé. Les enfants qui présentent cette difformité meurent aussitôt après la naissance.

Chez d'autres enfants, la moelle existe incomplète et mutilée en quelque sorte. Elle est divisée en deux cordons distincts, et la protubérance existe à l'état rudimentaire; ceux-là peuvent vivre un peu plus longtemps, mais ils ne tardent pas à succomber.

Il en est de même de ceux qui présentent cette division longitudinale de la moelle jointe à un spina-bifida, ainsi que Billard en a rapporté un exemple. La mort suit de près leur naissance.

CHAPITRE XI

HYDRORACHIS, OU SPINA-BIFIDA

L'hydrorachis, ou spina-bifida, est un vice de conformation caractérisé par l'existence, à la partie postérieure du rachis, d'une division osseuse par où s'échappent les enveloppes de la moelle, quelquefois une partie de la moelle elle-même, et toujours une quantité plus ou moins grande de sérosité. Il en résulte une ou plusieurs tumeurs liquides plus ou moins volumineuses, placées le long de la colonne vertébrale. Ordinairement il n'y en a qu'une, et elle se trouve placée aux lombes. Bidloo, Valsalva, Hoin, en ont vu qui

(1) Ch. Robin, *Traité de chimie anatomique et physiologique, normale et pathologique*, Paris, 1853, et *Programme du cours d'histologie*. Paris, 2e édition, 1870.

occupaient toute la longueur de la colonne vertébrale, et Dubourg en a observé une qui descendait en forme de calebasse jusque sur les talons. Berardi, d'Ancône (1), a observé un cas où l'enfant portait une espèce de queue longue de six pouces qui descendait de l'extrémité inférieure du sacrum et du coccyx jusqu'au tiers inférieur des jambes (fig. 8).

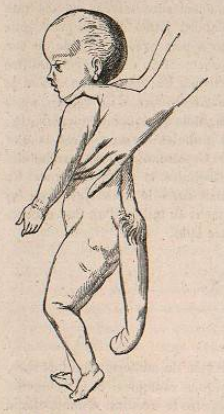

FIG. 8. — Spina-bifida. — Cas de Berardi.

Causes. — L'hydrorachis est presque toujours une affection congénitale. Ses causes sont inconnues. Camper l'a observée sur deux jumeaux. On la rapporte à des violences extérieures subies dans la grossesse, à une position vicieuse de l'embryon, à l'accumulation de sérosité crânienne qui empêche la réunion des vertèbres, etc. Elle est assez fréquente, et d'après Chaussier, elle a été rencontrée 22 fois sur 22,293 enfants nés ou déposés à la Maternité, c'est-à-dire dans la proportion de 1 spina-bifida pour 1,000 naissances. Billard en a observé sept en un an à l'hospice des Enfants-Trouvés.

Bien que l'hydrorachis soit toujours congénitale, elle peut être, dit-on, accidentelle, et Hilton a publié un fait de ce genre qui est intéressant (2).

Symptômes. — L'hydrorachis se présente sous la forme d'une tumeur plus ou moins volumineuse, à base large ou rétrécie, et pédiculée ou bilobée. Elle est arrondie, molle, opaque, quelquefois transparente et sans changement de couleur à la peau. Elle est fluctuante, et la compression la réduit de beaucoup en faisant rentrer la sérosité qu'elle renferme. S'il y a plusieurs tumeurs, la fluctuation se transmet facilement de l'une à l'autre, et ce que perd l'une en volume est compensé par l'accroissement de la tumeur voisine. En pressant, la main provoque des cris, quelquefois des convulsions, et pénètre sur l'épine divisée dont les lames sont retournées au dehors. Elle sent, en outre, des mouvements d'expansion plus ou moins prononcés qui correspondent à l'expiration et au mouvement de retrait qui coïncide avec l'inspiration.

Marche, durée, terminaison. — L'hydrorachis n'est pas toujours très marquée à la naissance et ne se manifeste qu'au bout de quelques jours. Elle est souvent compliquée d'hydrocéphale, que l'on peut reconnaître au volume de la tête, à l'écartement des fontanelles et à leur gonflement lors de la pression exercée sur la tumeur rachidienne.

La plupart des enfants attaqués de cette maladie maigrissent et s'étiolent; quelques-uns sont paralysés des membres inférieurs, du rectum et de la vessie. Les uns ont des pieds-bots, les autres ont des phlyctènes gangréneuses, et la peau est d'une sensibilité extrême. La tumeur augmente de volume, ses parois s'amincissent, des fissures se forment, des ulcérations s'établissent, et l'ouverture de la tumeur, suivie de l'écoulement graduel et rapide de la sérosité, amène souvent des convulsions suivies de mort. Je dis souvent, car, par suite d'une exception rare, Maurice Hoffmann et Camper ont vu cette ouverture être au contraire suivie de l'affaissement de la tumeur et de sa guérison. Dans un cas, que l'on doit à Hutchinson (1), la rupture de la poche a été suivie de la mort. C'était un exemple d'hydrorachis compliquée d'hydrocéphale.

(1) Berardi, *Raccoglitore medico di Fano*, feb. 1856, et *Bulletin de thérap.*, 1856, t. I, p. 501.
(2) Hilton, *Medical Times and Gazette.*

Dans un autre cas très curieux, la tumeur hydrorachidienne congénitale de la région lombaire était recouverte, en guise de queue, d'une longue et épaisse chevelure et guérit par la compression (2). Voici le fait :

OBSERVATION I. — Une petite fille portait, au niveau de la région des lombes, une tumeur du volume et de la forme d'un œuf de poule, molle, recouverte de derme à l'état normal, mais ornée d'une touffe de cheveux, tumeur hydrorachidienne développée à travers les quatrième et cinquième vertèbres lombaires.

Les cheveux, de couleur très semblable à ceux de la tête, sont très fins et très blonds, et ont une longueur de 8 centimètres. Les apophyses épineuses des quatrième et cinquième vertèbres lombaires manquent totalement : à droite, les portions divisées de l'axe vertébral sont poussées en dehors, ce que l'auteur attribue à l'absence de fusion postérieure des deux moitiés de vertèbres.

La tumeur était transparente dans toute son étendue ; l'exploration avec le doigt montre que la portion inférieure de la moelle ne fait pas hernie à travers la lacune vertébrale. Aucune trace de vaisseaux ou de nerfs d'un certain calibre. La peau qui recouvre la tumeur est intacte.

Rizzoli se décide à employer la *compression*, qui, tout en favorisant l'absorption du liquide accumulé dans la poche hydrorachidienne, a pour effet de repousser en dedans graduellement et avec les précautions convenables, et replacer dans leur direction normale les deux parties osseuses flexibles des anneaux vertébraux. Il adapte sur la tumeur un coussinet, formé à l'intérieur d'une lamelle de plomb, convenablement recouverte et modelée de manière à pouvoir comprimer la poche sur tous les points de la surface. Ce coussinet est maintenu solidement au moyen d'une ceinture de cuir, modérément serrée, et destinée à être resserrée petit à petit chaque fois qu'elle se relâche.

Sous l'influence de ce traitement, d'ailleurs bien supporté, la tumeur disparaît complètement au bout d'une année. Les saillies osseuses se replient dans leur direction normale : les portions restantes des deux vertèbres correspondantes se réunissent dans la profondeur au moyen d'un tissu fibreux très consistant. Après la guérison, les cheveux implantés sur la tumeur se sont allongés de plus en plus, ont pris des racines plus profondes, ont conservé, comme les cheveux de la tête, leur couleur châtain, et forment une queue s'étendant de la région lombaire jusqu'au jarret. La longueur de cette queue est de 32 centimètres et la croissance en continue. État général très satisfaisant. Les extrémités inférieures sont bien développées.

En général, l'hydrorachis est une maladie mortelle. Quelques enfants meurent avant de naître ou peu après la naissance ; d'autres vivent un mois, et très peu atteignent la fin de la première année. Bonn en a vu un qui vécut dix ans; Varner, un autre qui vécut jusqu'à vingt ans; Larrey, un troisième qui vivait à vingt-cinq ans; Camper, un autre qui alla jusqu'à vingt-huit ans; Monod, un cinquième vivant encore à trente ans ; et Moulinié, un sixième qui prolongea son existence jusqu'à trente-sept ans. De pareils faits sont excessivement rares.

Lésions anatomiques. — Quand les enfants succombent, l'examen de la colonne vertébrale fournit les résultats suivants :

La division et l'écartement des lames vertébrales existent à la région cervicale ou dorsale, mais de préférence à la région lombaire, comme on peut en

(1) Hutchinson, *The Lancet*, 1857.
(2) Rizzoli, *Annales de la Soc. méd. chir. de Liège.*

voir un exemple dans un cas observé par Nélaton (1) (fig. 10). Il y a deux ou trois écartements séparés, comme il peut y avoir division complète de haut en bas du rachis. On voit, par ces deux exemples, que le même vice de conformation peut avoir des effets bien différents, selon qu'il porte sur telle ou telle région.

La tumeur est formée : 1° par la peau amincie, adhérente aux tissus subjacents, rouge, violacée vers le centre, quelquefois incomplètement formée sur ce point; 2° par un peu de tissu cellulaire sous-cutané, endurci; 3° par une membrane fibreuse, formant la paroi du spina-bifida, lisse à l'intérieur, prolongée dans le canal vertébral jusqu'à la dure-mère qui la continue en haut; 4° par la moelle non altérée dans sa structure, et quelquefois par la moelle étalée dans le sac; 5° par de la sérosité céphalo-rachidienne limpide, incolore ou citrine en quantité variable; elle est trouble et sanguinolente en cas de phlegmasie; 6° par l'orifice des vertèbres divisées qui permet de voir le corps intact de ces os; 7° quelquefois par la division même du corps des vertèbres; 8° enfin par la présence d'autres déformations, telles que l'anencéphalie, l'encéphalocèle, le bec-de-lièvre, l'imperforation de l'anus, l'exstrophie de la vessie, etc. On en voit un exemple (fig. 9).

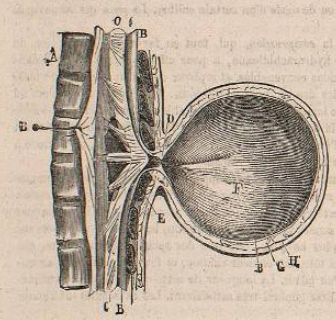

FIG. 9. — Spina-bifida de la région dorsale (*).

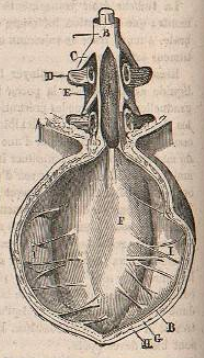

FIG. 10. — Spina-bifida de la région lombaire (**).

Il y a des cas très simples où existe seulement un sac fibro-séreux en rapport avec la cavité arachnoidienne et sans déplacement de la moelle ou des nerfs (fig. 10). Ceux-là peuvent vivre, et ont toutes chances de guérir, si l'on ose les opérer.

(1) Nélaton, *in* Debout, *Bull. de thérapeutique*, 1858, t. LIV, p. 258.

(*) A, tronçon du corps des dernières vertèbres de la région dorsale, légèrement incurvées en avant; BB, la dure-mère rachidienne, qui va doubler l'enveloppe cutanée de la tumeur F. Cette membrane forme au niveau de l'hiatus vertébral un repli D, sorte de diaphragme qui rétrécit cette ouverture; OC, la moelle épinière se détachant du corps des vertèbres pour se porter vers la fissure E; H, la peau, ne présentant par exception aucun point aminci; G, une couche de tissu cellulaire séparant la peau de l'enveloppe fibreuse, qui est doublée par le feuillet pariétal de la membrane arachnoïdienne. Cette enveloppe séreuse est trop ténue pour figurer dans une coupe. (Musée Dupuytren, n° 19.)

(**) B, dure-mère rachidienne; C, moelle épinière; E, fissure; F, tumeur; G, couche de tissu cellulaire séparant la peau de l'enveloppe fibreuse; H, la peau; I, filets nerveux à l'intérieur de la poche. Le plus souvent, après avoir formé des reliefs à la surface interne de la dure-mère, les filets nerveux s'aplatissent, s'étalent ou se perdent dans l'épaisseur de la membrane.

Au contraire, quand il y a déplacement de la moelle ou des nerfs, ou quelque autre altération organique profonde, la maladie est fort grave, et toute opération sert plus au chirurgien qu'au malade.

Diagnostic. — Le diagnostic n'est généralement pas difficile, lorsqu'on tient compte des phénomènes que je viens d'indiquer. Cependant, chez quelques malades, il se forme à la région habituelle de l'hydrorachis des tumeurs de nature différente, et qui pourraient en imposer, si l'on n'était pas prévenu. En voici un exemple publié par Hilton :

OBSERVATION II. — Enfant mâle bien portant, âgé de seize mois. Il portait une tumeur sur l'épine lombaire, tumeur qui avait été prise pour un *spina-bifida*. Elle a la dimension d'une demi-pomme et paraît avoir des adhérences médiocres avec les parties profondes. Cet enfant n'avait pas de paralysie des extrémités inférieures. Il n'avait jamais souffert de symptômes cérébraux d'aucune nature. Convaincu qu'il se trouvait en présence d'une tumeur complètement solide, M. Hilton en proposa l'extirpation. L'opération ne fut entravée par aucune difficulté; il reconnut que c'était une *tumeur graisseuse*.

Traitement. — Autrefois on s'abstenait de toucher au spina-bifida, et on l'abandonnait à sa marche naturelle. C'est souvent ce qu'il y a de mieux à faire, car sur 25 malades opérés par Guersant, 24 ont succombé aux accidents inflammatoires résultant de l'opération. Mais dans quelques cas, lorsque la lésion est simple, peu étendue, quelques chirurgiens cherchent à la faire disparaître. On emploie dans ce but des moyens palliatifs ou curatifs.

1° La *compression* au moyen d'une plaque ou d'une bande garnie d'une pelote de crin a été employée par Abernethy et A. Cooper, mais sans succès, car la tumeur se reproduisait aussitôt qu'on abandonnait la compression, d'ailleurs fort douloureuse. Comme palliatif, ce moyen est excellent, et c'est ainsi qu'ont pu vivre, en protégeant leur tumeur, certains individus qui ont atteint l'âge de trente et trente-cinq ans.

On pourra faire cette compression au moyen du collodion, comme pour la hernie ombilicale congénitale. Behrend dit avoir réussi par ce moyen chez un enfant de sept semaines.

OBSERVATION III. — Une couche de collodion riciné (2 de collodion pour 1 d'huile de ricin) fut mise sur la tumeur et recouverte de coton et d'un emplâtre adhésif. Le lendemain la tumeur avait diminué et une nouvelle couche fut appliquée; on la renouvela chaque jour. Plus tard on mit du collodion pur et une bande de caoutchouc. Enfin, au bout de trois semaines, la tumeur avait disparu, et la peau, épaisse, résistante, resta tendue au-devant de la perforation du canal vertébral. Pendant la durée du traitement, l'enfant, atteint de phénomènes cérébraux, avait pris du calomel. Trois mois après, la guérison s'est maintenue.

2° La *ponction* avec un trocart très fin a été pratiquée plusieurs fois avec succès. Quand je dois recourir à ce moyen, j'emploie la ponction avec l'aspirateur, afin d'éviter les accidents inflammatoires, et après avoir vidé la tumeur, j'exerce sur elle une compression douce à l'aide d'un bandage bien appliqué. C'est ce qui a été fait dans le cas suivant :

OBSERVATION IV. — *Spina-bifida guéri par les ponctions répétées et la compression.* — Le docteur Camara Cabral a présenté à la Société des sciences médicales de Lisbonne, le 17 février, un enfant de 4 mois guéri d'un spina-bifida congénital. Apporté à l'hôpital *San-Jose* le 21 novembre 1871, il portait à la région lombo-sacrée une tumeur de 40 centimètres de conférence, fluctuante et transparente comme une hydrocèle. La pression ne produisait pas de convulsions et il n'y avait ni paralysie ni autre symptôme indiquant une lésion de la moelle épinière. On diagnostiqua une hernie des méninges. Une première ponction avec l'aspirateur eut lieu le 29 et donna 400 grammes d'un liquide

transparent, jaunâtre, très albumineux. La compression fut établie avec des bandelettes adhésives, et aucun accident ne s'ensuivit. Quelques jours après, la tumeur augmentant, une nouvelle ponction donna 250 grammes de liquide, et une troisième, faite le 14 décembre, en donna 425. L'anfractuosité existant entre la quatrième et cinquième vertèbre lombaire diminuait graduellement. Deux autres ponctions furent faites à deux jours d'intervalles et ayant donné 305 grammes de liquide de plus en plus albumineux. Après quelques légers accidents cérébraux, la tumeur ne se reproduisit plus, et l'enfant se trouva guéri (1).

3° *Acupuncture.* — Quelques chirurgiens font plutôt l'*acupuncture* que la ponction sous-cutanée. Ils suivent l'exemple d'A. Cooper, qui, par des ponctions d'aiguille à coudre répétées tous les quatre ou cinq jours et combinées avec la compression, est arrivé à guérir plusieurs enfants. Robert et Rosetti, qui ont employé ce procédé dans des cas où il semblait devoir échouer, chez des enfants paraplégiques, ont cependant réussi.

4° Le *séton*, conseillé par Richter et Desault, ne trouve plus aujourd'hui de partisans. Il détermine dans la poche une inflammation qui peut s'étendre aux méninges et faire périr les malades.

5° L'*excision suivie de suture* a été inaugurée par Brumer ; elle a été pratiquée par Trowbridge, et plus tard par Dubourg sur trois malades, et deux fois l'opération a été couronnée de succès. Ce médecin ouvre la poche et ferme l'ouverture rachidienne avec le doigt, puis il enlève par une autre incision ce qu'il y a de trop dans les parois, afin de pouvoir les abaisser et les réunir exactement sur le dos, au niveau de l'ouverture rachidienne, par le moyen d'une suture entortillée.

Royer (de Joinville) a fait connaître (2) un succès obtenu par ce procédé modifié.

Un autre fait de guérison, garçon d'un mois ayant sa tumeur à la deuxième vertèbre lombaire, a été publié par Nott (3).

6° La *ligature circulaire* peut être mise en usage, si la tumeur est pédiculée ; mais c'est là un cas très rare. Je l'ai fait une fois sur un spina-bifida de la région cervico-dorsale, après avoir ponctionné la tumeur, et l'enfant a guéri. J'ai retiré 50 grammes de liquide transparent, incolore, composé de 65 pour 100 d'albumine, de chlorure de sodium, de sulfates et de phosphates terreux.

FIG. 11.—Appareil à compression circulaire de Reynard, pour le traitement du spina-bifida.

Beynard (4) a fait la *ligature linéaire* au moyen de deux tuyaux de plume, maintenus sur les côtés de la tumeur par du sparadrap, et renfermant, à l'intérieur, un fil qu'on serre graduellement (fig. 11). M. Latil a modifié ce procédé, et il a remplacé les tuyaux de plume par des baguettes de bois percées de trous de distance en distance pour le passage du fil. Sous l'influence de cette constriction latérale, les médecins dont je parle ont vu la tumeur se mortifier et pouvoir être séparée au bout de quelques jours. L'adhérence s'établit intérieurement au niveau du point comprimé, et la guérison s'obtient ainsi au bout de huit à dix jours.

7° *Accolement.* — Dubois a imaginé de combiner la ponction, la lésion et l'accolement. Il vide la tumeur, puis il place à sa base deux lames de fer

(1) Camara Cabral, *O Correio med.*, mars 1871.
(2) Royer, *Bulletin de l'Académie de médecine.* Paris, 1855, t. XXI, p. 33.
(3) Nott, *Gazette médicale*, 1856, p. 102, et Bouchut, *Traité des nouveau-nés*, 7e édition, p. 85.
(4) Beynard, *in* Debout, *Bulletin de thérapeutique*, 1856, t. L, p. 505.

convexes, présentant à leurs extrémités un col pour recevoir des fils; il serre son pédicule entre les convexités des plaques de manière à produire l'accolement de la séreuse intérieure, puis deux épingles sont mises dans des trous pratiqués au milieu des plaques pour traverser la tumeur et provoquer une inflammation adhésive. Je préfère de beaucoup le procédé de Beynard et Latil, qui a de plus que celui-ci l'avantage de compter quelques succès en sa faveur.

8° *Ponction et injection.* On a tenté de traiter le spina-bifida comme l'hydrocèle et comme l'hydrocéphalie, au moyen d'une ponction et de l'injection iodée, ou l'injection iodo-glycérinée. Plusieurs enfants sont morts, mais il paraît qu'on a eu quelques succès. Brainard, des États-Unis, en 1847, a publié le premier cas de guérison qui ait été obtenu par cette méthode (1).

Une jeune fille de treize ans, idiote et paraplégique, qui, après avoir subi quinze injections en dix mois sans accidents, a été guérie de sa tumeur et a recouvré en partie l'usage de ses membres inférieurs et de ses facultés intellectuelles.

En outre, Brainard donne l'historique de trois autres cas de spina-bifida, où il a employé les injections iodées, et mentionne deux autres faits qui ne lui sont pas personnels. Dans les trois cas qui lui appartiennent, il y avait complication d'hydrocéphale ; chez un des enfants, la tumeur s'était rompue au moment de l'accouchement et la cavité était le siège d'une suppuration abondante. Les injections furent commencées chez lui et chez un autre à la naissance; chez le troisième, le traitement ne commença qu'à l'âge de trois mois. Les injections non seulement ne produisirent pas d'accidents, mais amenèrent un changement rapide et favorable dans la tumeur. Il est vrai de dire que les trois enfants sont morts de convulsions ; mais il faut se rappeler qu'ils étaient hydrocéphales, et que la guérison de la tumeur datait dans un cas de sept semaines, et dans un autre de sept mois, lorsque les convulsions survinrent. Dans le troisième, les convulsions survinrent après la quatrième semaine de traitement.

Brainard dit que les deux cas qui ne lui appartiennent pas ont été traités avec succès sous sa direction, mais il n'entre dans aucun détail à leur égard.

L'auteur conclut de ces faits que les injections iodées faites avec les précautions nécessaires sont non seulement innocentes, mais très efficaces dans le traitement du spina-bifida, lorsqu'il n'est pas compliqué de vice de conformation grave du rachis ou d'hydrocéphale. Les faits observés en Europe, et en particulier ceux qui appartiennent à Velpeau et à Chassaignac (2), viennent confirmer ces conclusions.

Brainard emploie au début une solution de 1 milligramme et demi d'iode et de 4 milligrammes et demi d'iodure de potassium dans de l'eau distillée, et n'augmente la force de la solution dans les injections subséquentes que quand il n'y a plus de réaction inflammatoire après l'opération.

La ponction doit être faite dans la peau saine, et le liquide injecté doit être maintenu dans la cavité par une compression légère. S'il survient des convulsions, on laisse écouler le liquide, et on le remplace par de l'eau distillée à la température du corps. Des applications d'eau fraîche sur la tumeur et sur la tête doivent être faites pour combattre la possibilité d'une inflammation. Quand il n'y a plus ni rougeur, ni tension, il faut appliquer sur la tumeur du collodion, qu'on renouvelle tant que la tumeur diminue. On

(1) Brainard, *Bulletin de la Société de chirurgie.*
(2) Velpeau et Chassaignac, *Bulletin de thérapeutique*, t. LIV, p. 248.

recommence l'injection lorsqu'elle cesse de diminuer, et après la guérison on doit continuer l'usage du collodion pendant plusieurs mois.

Les règles posées par l'auteur nous paraissent très judicieuses; il exclut l'alcool de la liqueur de l'injection et il ne fait pas ressortir de liquide, à moins d'accidents. L'extrême susceptibilité inflammatoire de l'organe affecté nous parait justifier l'exclusion de l'alcool, et les succès obtenus par Brainard avec ce liquide prouvent qu'on avait à tort attribué à l'alcool, dans les guérisons obtenues par la teinture d'iode, un rôle qui n'appartient qu'à l'iode lui-même. En effet, des essais ont été faits pour démontrer que la cure de l'hydrocèle s'obtenait tout aussi bien en injectant de l'alcool seul qu'en employant la teinture d'iode, et cette pratique est aujourd'hui adoptée. L'expérience n'a pas encore prononcé d'une manière définitive sur l'avantage qu'il y a à laisser le liquide injecté dans une cavité séreuse ou à le faire écouler au bout de quelques minutes; notre pratique particulière nous rangerait parmi ceux qui croient plus prudent de ne pas laisser le liquide dans la cavité; mais dans le cas de spina-bifida, la conduite tenue par Brainard nous paraît justifiée par le danger qu'il y aurait à laisser vide la poche, qui est le plus souvent en communication avec l'encéphale.

Nous devons cependant ajouter que Velpeau et Chassaignac ont vidé complètement la poche dans les cas qu'ils ont traités, et qu'ils ont injecté la teinture d'iode étendue d'eau non seulement sans accidents, mais avec succès. Il n'en est pas moins vrai qu'on ne saurait agir avec trop de prudence dans des cas semblables, et il vaut mieux suivre les règles instituées par Brainard.

M. Viard (1) a représenté (fig. 12 et 13) l'état des cicatrices d'un spina-bifida traité par l'injection d'une solution iodée.

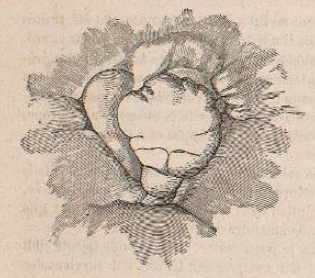

FIG. 12. — Cicatrice du spina-bifida, vue de face (Viard).

FIG. 13. — Cicatrice du spina-bifida, vue de profil (Viard).

D'autres succès ont été obtenus par Morton, mais ils sont assez rares et dépendent de la nature et de l'étendue du spina.

(1) Viard, *Bulletin de thérapeutique*, 1860, t. LIV, p. 444.

Cette méthode consiste en l'emploi d'injections avec un nouveau liquide connu sous le nom d'*Iodo-glycérine*, dont formule :

Iode.	0 gr. 50 cent.
Iod. potassique.	1 50
Glycérine.	30

L'injection est faite avec certaines précautions, dont la plus importante est d'éviter la perte continue du liquide céphalo-rachidien, qui doit être considéré comme essentiel à l'intégrité des parties nerveuses contenues dans le canal rachidien.

La quantité employée varie suivant le volume de la tumeur.

Se servir d'un trocart moyen, parce que le liquide, étant assez épais, ne passerait pas par une canule étroite.

Avant d'entreprendre le traitement si difficile de ce genre de tumeur, il est bon de connaître toutes les circonstances qui peuvent en assurer le succès, et on peut opérer :

1° Si l'enfant paraît, du reste, bien constitué, et que la tumeur soit unique; 2° si la tumeur est pédiculée; 3° si la peau qui revêt la tumeur est complètement formée et qu'elle ne soit pas ulcérée, et si à travers la peau on reconnait une transparence uniforme de la tumeur; 4° si la pression exercée sur tous les points de la tumeur ne détermine que peu ou point de douleur; 5° si les mouvements imprimés à la tumeur sont indolores ; 6° quand la fluctuation se perçoit inégalement et qu'elle arrive d'une manière plus médiate au doigt de l'observateur, si l'on cherche à la reconnaître au sommet de la tumeur; 7° si la tumeur est simple et ne renferme pas dans son intérieur une expansion de la moelle ou des nerfs.

En résumé, toutes les opérations de l'hydrorachis offrent de grands dangers et de grandes difficultés. Elles amènent ordinairement l'inflammation aiguë de la poche, et bientôt après, la méningite rachidienne, comme l'a déclaré Guersant: d'après les résultats de vingt-cinq opérations qu'il a faites, vingt-quatre fois la mort par méningite a été la conséquence de cette redoutable complication.

CHAPITRE XII

HÉMIPLÉGIE FACIALE

L'hémiplégie faciale, ou paralysie de la face, s'observe chez les nouveau-nés et dans la seconde enfance.

§ Ier. — Hémiplégie faciale des nouveau-nés.

La paralysie faciale des nouveau-nés est une affection de la septième paire, causée par l'action compressive du forceps, ou par une contusion de la face contre une partie saillante des os du bassin.

Smellie, Paul Dubois, Danyau, Landouzy, Vernois et Jacquemier en ont rencontré de nombreux exemples.

La paralysie faciale des nouveau-nés n'est pas toujours facile à reconnaître, car elle entraîne peu de difformités. Au repos, la symétrie du visage est à peine altérée, et l'œil entr'ouvert semble être le seul caractère de cette maladie. Il n'en est plus de même au moment des cris de l'enfant. Les traits sont bouleversés, la commissure des lèvres est entraînée du côté sain et la succion fort difficile. Cependant la paralysie ne tarde pas à se dissiper, et elle