une ou plusieurs reprises de deux sangsues derrière les oreilles, suivant la force des malades, la saignée au bras, l'emploi des ventouses sèches sur le dos et sur la poitrine, peuvent concourir utilement à ce résultat.

On peut aussi employer les réfrigérants directs sur la tête ; mais il ne les faut mettre en usage qu'avec les précautions dont nous avons parlé (1).

On doit, en outre, assurer la liberté du ventre par de légers purgatifs, le sirop de fleur de pêcher, le sirop de chicorée, le calomel, etc., médicaments dont l'action révulsive peut s'opposer à la marche progressive des accidents.

CHAPITRE XXXVIII

HYDATIDES ET CYSTICERQUES DU CERVEAU

La production de cysticerques dans le cerveau est un phénomène très rare, et, bien que les faits observés par moi ne soient pas relatifs à des nouveau-nés ni à des enfants à la mamelle, je les rapporte ici pour servir de point de départ aux recherches ultérieures.

Les entozoaires du cerveau sont encore moins communs chez l'enfant que chez l'adulte, et ils donnent lieu à des phénomènes insidieux et bizarres qui rendent leur évolution curieuse à étudier.

Ils ont été longtemps décrits sous le nom d'*acéphalocystes*, sans détermination de l'espèce d'helminthe renfermée dans la vésicule d'enveloppe. Or, il peut s'y trouver des *échinocoques* (2) ; Zeder en a trouvé douze dans le troisième ventricule du cerveau d'une petite fille ; « quelques-uns avaient le volume d'un œuf de poule (3) ». On y a observé des *polycéphales* ; mais ceux qu'on y observe le plus ordinairement sont les différentes variétés de cysticerque, et principalement celle qui est connue sous le nom de *cysticercus cellulosæ*.

Ainsi, dans les observations de Lancisi (4), d'Abercrombie (5), d'Esquirol (6), de Rostan (7), de Martinet (8), de Constant (9), d'Andral (10), etc., la nature des entozoaires trouvés dans le cerveau n'a pas été spécifiée. D'une

(1) Voyez MÉNINGITE.

(2) *Hydatide du lobe gauche du cerveau ; convulsions, coma, mort ;* par M. le docteur Parrot. — Une enfant de sept ans, qui n'avait donné pendant six semaines aucun signe de maladie, était plongée dans un coma ressemblant à celui qu'on observe après les accès d'épilepsie. On put, en effet, constater pendant la journée des attaques subintrantes de ce mal. Deux fois seulement, l'enfant sortit du coma. Elle se plaignit d'une violente céphalalgie, et qu'une fois déjà, en sa vie, elle avait eu des accidents semblables. Elle mourut dans la nuit. J'annonçai qu'il était possible que l'autopsie révélât l'existence d'une tumeur cérébrale. A l'ouverture du crâne, qui portait à sa surface interne des dépressions, nous trouvâmes les circonvolutions aplaties au niveau de la partie postérieure du lobe gauche. Le cerveau se rompit quand on eut enlevé la voûte crânienne, et nous reçûmes dans la main une poche hydatique du volume du poing, parfaitement transparente, gélatiniforme, donnant à la percussion le frémissement caractéristique, développée au centre du lobe occipital. Ce qu'il y a de remarquable dans cette observation, c'est l'intégrité de la santé, en regard de l'ancienneté probable de la tumeur et des désordres anatomiques. (*Société médicale des hôpitaux.*)

(3) Reynaud, *Dictionnaire de médecine*. Paris, 1837, t. XV, p. 439, art. HYDATIDES.

(4) Lancisi, *De subitaneis mortibus libri duo*. Romæ, 1707.

(5) Abercrombie, *Mal de l'encéphale*, trad. franç. par Gendrin. Paris, 1835, p. 475.

(6) Esquirol, *Bulletins de la Faculté de médecine*, p. 426.

(7) Rostan, *Recherches sur une maladie encore peu connue qui a reçu le nom de ramollissement du cerveau*. Paris, 1823, p. 413.

(8) Martinet, *Revue méd.* 1823.

(9) Constant, *Gaz. méd.* 1836.

(10) Andral, *Précis d'anatomie pathologique*. Paris, 1829, p. 850.

autre part, Fischer (de Leipzig) (1) en a trouvé deux dans le plexus choroïde, que Laennec, en raison de leur nature particulière, a nommés *cysticercus fischerianus* ; et Treutler, d'après quelques points blancs observés sur la vessie caudale d'un cysticerque logé dans le plexus choroïde d'une femme, en a fait une nouvelle espèce sous le nom de *cysticerque pointillé*. Ce petit nombre d'exemples suffit pour démontrer toute l'importance de nouvelles recherches sur ce point d'anatomie. Il règne une grande confusion à cet égard, et sous le double rapport anatomique et clinique, l'étude de ces entozoaires peut être recommencée avec avantage.

Diagnostic. — On sait déjà par les observations de Fischer, de Brera (2), d'Himly, de Zeder, d'Esquirol, de Calmeil, Andral et Rostan, qu'il est presque impossible d'établir pendant la vie le diagnostic des cysticerques du cerveau, tant leur présence détermine peu de symptômes caractéristiques. Ce diagnostic n'est possible qu'en médecine vétérinaire, et particulièrement chez les moutons, qui, sous l'influence des cysticerqus cérébraux, tournent sur eux-mêmes de manière à mériter le nom de *tournis*.

Chez l'enfant, pas plus que dans l'âge adulte, les cysticerques du cerveau ne donnent lieu à aucun symptôme spécial qui soit de nature à les faire sûrement reconnaître.

Chez l'homme, les symptômes offerts par les malades dans le cerveau desquels existent un ou plusieurs cysticerques sont tellement variables et si peu en rapport avec les effets secondaires, matériels, développés dans l'encéphale, tels que la compression, l'œdème, le ramollissement, la phlegmasie, l'induration, etc., qu'il est impossible de faire un diagnostic exact, et que la nécropsie seule peut révéler la nature du mal.

Chez l'homme, les cysticerques du cerveau sont impossibles à reconnaître pendant la vie. La raison en est toute simple. Ces entozoaires ne déterminent souvent pas de symptômes, et les phénomènes morbides auxquels ils peuvent donner lieu n'ont rien de caractéristique.

OBSERVATION I. — *Fièvre typhoïde. Cysticerque du cerveau. Méningite suppurée sans symptômes.* — Joséphine Piet, âgée de six ans, entrée le 21 mars 1855 au n° 24 de la salle Sainte-Marguerite, dans mon service de l'hôpital Sainte-Eugénie, a eu la rougeole il y a deux ans, et *elle est malade depuis huit jours*. Prise de céphalalgie, de courbature, d'inappétence et de vomissements pendant deux jours, elle a eu ensuite la diarrhée pendant plusieurs jours, après lesquels elle est venue à l'hôpital.

Etat actuel. — Enfant brune assez bien développée ; face rouge, altérée ; les yeux enfoncés ; lèvres brunes, un peu sèches ; langue blanche, chargée d'un enduit blanchâtre ; peu de soif, pas d'appétit ; ventre un peu tendu, généralement douloureux ; pas de gargouillement. Elle a eu depuis son entrée plusieurs garde-robes jaunes tout à fait liquides. La peau est modérément chaude et le pouls à 108. Un peu de râle sibilant et sous-crépitant dans la poitrine. — Limonade ; vomitif avec sirop d'ipécacuanha 30 grammes, poudre d'ipécacuanha 50 centigrammes ; cataplasmes sur le ventre.

Le 22 mars, plusieurs vomissements bilieux et deux garde-robes jaunâtres ; délire toute la nuit. Ce matin, le visage est aussi altéré qu'hier ; le pouls à 120. Le ventre est souple, un peu douloureux partout, sans gargouillement intérieur. — Limonade ; cataplasmes sur le ventre.

Le 23, encore un peu de délire la nuit ; trois garde-robes liquides ; ventre un peu tendu, ballonné, sans gargouillement ; langue blanche et sèche fendillée, couverte de papilles rouges ; pouls à 124. — Cataplasmes ; citrate de magnésie, 15 grammes.

(1) Fischer, *Teniæ hydatigenæ in plexu chorideo inventæ historia*. Leipzig, 1789.

(2) Brera, *Traité des maladies vermineuses*. Paris, 1804.

Le 24, un peu de délire nocturne ; le ventre est souple et paraît douloureux, sans gargouillement ; un vomissement et deux garde-robes liquides. La langue est toujours blanche, fendillée, poisseuse ; toux assez fréquente ; râle sibilant dans la poitrine ; un peu d'assoupissement ; altération du visage ; le pouls petit, 120. — Cataplasmes ; limonade, bain. — Cet état s'est prolongé le 25, le 26, et les jours suivants jusqu'au 8 avril qui fut celui de la mort.

Autopsie trente-huit heures après la mort. — L'intestin grêle ne présente aucune altération à la partie supérieure : dans sa moitié inférieure, on voit quelques traces d'injection sous forme de lignes transversales, siégeant surtout dans le sillon des valvules conniventes ; à mesure que celles-ci diminuent, l'injection est plus irrégulière. Elle forme de petites plaques arborisées, d'un rouge brun, augmentant en nombre et en étendue vers le cæcum.

Les plaques de Peyer les plus inférieures participent à cette coloration ; mais celles-là ne sont pas ulcérées ; c'est un peu plus haut, à 20 ou 30 centimètres de la valvule iléo-cæcale, que l'on rencontre trois ulcérations sur des plaques hypertrophiées et ramollies. Enfin, à la partie inférieure de l'intestin grêle, les follicules muqueux sont saillants et tuméfiés. Ils offrent un petit point noirâtre à leur orifice central. — Les follicules isolés ont le même aspect dans le gros intestin, et ces petits points noirs y sont extrêmement nombreux. Le cæcum est fortement coloré (rouge livide), sa muqueuse est ramollie. — Le côlon offre bien quelques stries rougeâtres çà et là, mais il n'y a réellement à noter que le nombre de ses follicules hypertrophiés.

Rien aux reins ; la vessie est très distendue par une grande quantité d'urine. Le *foie*, la *rate* et le *cœur* sont dans l'état normal. Les muscles ne renferment rien de particulier.

Le poumon droit présente à son sommet en arrière une masse de coloration foncée livide ; toute cette partie est saillante à l'œil et dure au toucher. L'incision révèle une véritable hépatisation : la coupe est uniforme, sans qu'on puisse distinguer la séparation des lobules enflammés : il existe une ligne de démarcation très tranchée entre la masse enflammée et la partie saine. Enfin, un peu plus profondément, il y a un peu de suppuration, et quelques petits lobules sont déjà suppurés. Toute cette partie malade va au fond de l'eau ; le reste surnage. Le poumon gauche offre des altérations analogues dans son bord inférieur ; seulement, au lieu de n'offrir qu'une seule masse enflammée du volume d'une grosse noix, il présente plusieurs petits moyaux, gros comme une petite noisette, également saillants à l'extérieur, même coloration, même consistance, et contenant aussi de petits lobules au troisième degré et sous l'apparence de pneumonie lobulaire.

Les méninges sont injectées dans presque toute leur étendue ; à la convexité du cerveau, elles sont fortement infiltrées d'un liquide blanchâtre gélatiniforme ; à la base, la coloration de cette infiltration se rapproche davantage de celle du pus ; et au niveau de l'espace sous-arachnoïdien antérieur, on peut faire refluer avec la lame du scalpel un liquide crémeux blanchâtre, purulent, entre l'arachnoïde et la pie-mère. — La pulpe cérébrale n'est nullement altérée ; sa consistance et sa coloration sont normales.

A la convexité du cerveau, à 2 ou 3 centimètres de la grande scissure, vers la moitié antéro-postérieure du lobe gauche, dans le sillon des deux circonvolutions latérales, l'*arachnoïde est soulevée par une petite vésicule transparente d'un centimètre d'épaisseur*, dans laquelle nage un petit flocon blanchâtre ; cette petite vésicule est détachée avec soin : elle est parfaitement close, c'est-à-dire que sa cavité ne communique point avec la grande cavité arachnoïdienne ni avec le liquide céphalo-rachidien. L'examen microscopique de cette petite poche et du corps opaque qu'elle contient révèle l'existence d'un *cysticerque* replié dans son enveloppe.

A côté du cysticerque, il y en a un second dont la poche est aplatie et qui paraît en voie de décomposition. Tous deux appartiennent à l'espèce *Cysticercus cellulosæ* de Rudolphi.

Chez cette enfant âgée de six ans, les symptômes ont été au début ceux de la fièvre typhoïde, tels qu'on les observe généralement à cet âge : céphalalgie, courbature, inappétence, vomissements et forte diarrhée, avec gargouillement dans la fosse iliaque droite ; tension et douleur du ventre, sécheresse et fuliginosité des lèvres, râle sibilant et sous-crépitant dans la poitrine,

fièvre vive et un peu de délire pendant la nuit. Ces symptômes ont duré quinze jours, et l'état général semblait s'améliorer, lorsque des vomissements persistants de matières vertes, porracées, vinrent aggraver la situation. Il y a tant d'exemples de vomissements incoercibles à la fin des fièvres typhoïdes et dans leur convalescence, que le fait semblait se rapporter aux exceptions malheureuses déjà connues. Pendant huit jours encore ces phénomènes se sont manifestés, de sorte qu'à partir du début jusqu'au jour de la mort, il s'est écoulé un mois, durant lequel se sont succédé les principaux phénomènes qui viennent d'être indiqués. Pendant tout ce temps le pouls a varié de 120, lors du début, à 108 et à 100 pulsations régulières, variables seulement pour la force et la résistance sous le doigt. Il devint presque insensible pendant les derniers jours de la vie. Le délire nocturne des premiers jours disparut à mesure que la maladie s'avançait vers son terme fatal, et à la dernière heure, nul trouble intellectuel, sensitif et musculaire, ne dut faire pressentir une altération quelconque du cerveau. En effet, l'enfant, assise sur son lit, causait avec ceux qui la venaient voir, tendait les mains pour être levée. Elle se remuait en tous sens et elle mourut sans présenter de délire, de paralysie, ni de mouvements convulsifs.

La persistance des vomissements, depuis le début jusqu'à la fin des accidents, est le seul phénomène cérébral qui ait une valeur rétrospective séméiotique, et c'est le seul qu'après nécropsie on puisse faire concorder avec la lésion trouvée dans le cerveau. Le délire continu, la paralysie musculaire, l'affaiblissement et l'abolition de l'exercice des sens, les convulsions internes ou externes, toniques ou cloniques, qui auraient dû se montrer, n'ont pas existé un seul moment, même aux approches de la mort.

Vis-à-vis d'une pareille malade et en présence de symptômes de ce genre, j'ai cru à une fièvre typhoïde abdominale : la nécropsie m'a donné raison sous un certain rapport, puisque avec les traces d'une phlegmasie non douteuse de la muqueuse iléo-cæcale, des follicules et des plaques hypertrophiées, d'autres ramollies et ulcérées, justifièrent l'exactitude du diagnostic ; et cependant ces lésions étaient si peu développées, que, pièces en main et par elles, on ne se rendait que difficilement compte de la mort.

La nécropsie m'a permis de vérifier l'existence d'une pneumonie lobulaire discrète au second et au troisième degré, dont les râles sibilant et sous-crépitant avaient bien fait soupçonner l'existence.

Enfin, ce que les symptômes n'ont pu faire pressentir et ce dont la nécropsie est venue établir l'existence, ce sont : les cysticerques des circonvolutions cérébrales, et la méningite avec suppuration de la périphérie du cerveau. Que les cysticerques du cerveau ne produisent chez l'homme aucune réaction morbide spéciale caractéristique, c'est un fait difficile à comprendre et que les observations antérieures de Brera, Jecler, Andral, Calmeil, Rostan, ont bien établi ; mais qu'une méningite puisse arriver à suppuration sans donner lieu à aucun phénomène particulier, c'est un fait plus rare, et c'est un mécompte dont l'anatomie pathologique, comme doctrine, devient justiciable.

Une exception de ce genre est une chose très grave, qui pèse beaucoup dans la balance de l'interprétation que l'on doit faire du rapport des lésions aux symptômes. Toutes les tumeurs du cerveau, quelle que soit leur nature, sont comme les cysticerques et n'ont pas de symptômes caractéristiques. Il n'y a, en présomption de leur existence, que des probabilités plus ou moins grandes. La méningite et l'hémorrhagie du cerveau sont les seules affections de ce viscère dont le diagnostic échappe à l'incertitude du diagnostic des maladies précédentes. Cependant il faut maintenant faire une

réserve pour la méningite, qui peut exister à l'état latent, et c'est la première fois que j'ai observé du pus dans les méninges, sans que, pendant la vie, les troubles de l'intelligence, des sens et de la motilité, aient averti le médecin des désordres matériels en train de s'accomplir dans l'organe de la pensée.

L'autre enfant sur laquelle j'ai rencontré des cysticerques dans le cerveau est également une fille.

Observation II. — Chez elle, les symptômes observés pendant la vie, pour être différents, n'en ont pas été moins intéressants à étudier.

Elle est entrée à l'hôpital pour une hémichorée à droite, accompagnée d'une hémianalgésie à gauche. Au bout de quelques jours, elle a été prise dans la salle d'une scarlatine avec angine, et suivie d'albuminurie. Elle paraissait en voie de guérison, lorsque, subitement et en quelques minutes, sans œdème ni anasarque, un accès de suffocation a occasionné la mort, et j'ai trouvé à la partie postérieure de l'hémisphère droit *un petit kyste avec deux cysticerques.*

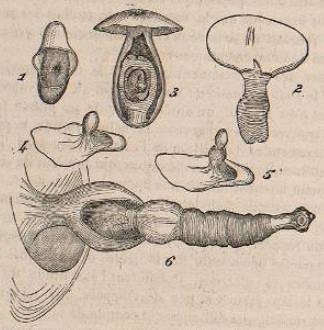

Fig. 36. — Disposition et mode d'invagination d'un cysticerque (*C. ladrique*), d'après les dessins de M. Ch. Robin (*).

Ils étaient placés dans la substance corticale, et n'étaient pas apparents à l'extérieur. Ils étaient au nombre de deux dans un kyste, ce qui n'est pas ordinaire, car chaque parasite a presque toujours son kyste particulier. L'un d'eux, très âgé, était en voie de décomposition et réduit à l'état de putrilage dans une enveloppe altérée. L'autre était blanc, résistant, intact; sa tête était rentrée dans le corps, et après l'avoir fait sortir, j'ai pu, avec Davaine, l'examiner à loisir sous le foyer du microscope (1).

D'après Davaine (2), le cysticerque (fig. 36) est un cestoïde solitaire, muni

(*) 1, kyste adventif (grandeur naturelle), un lambeau enlevé laisse voir le cysticerque (pertuis de la vésicule un peu trop marqué); 2, corps du cysticerque (grossi) sorti de sa vésicule par pression : le pertuis a été un peu déchiré par le passage du corps; dans cette situation, la vésicule constitue un appendice caudal, ce qui, selon M. Ch. Robin, n'est pas un état naturel; 3, cysticerque invaginé dans sa vésicule. Celle-ci n'est représentée que par un segment correspondant au pertuis : du pourtour du pertuis, naît une vésicule, qui est contenue dans la précédente; du fond de la seconde vésicule, à l'opposé du pertuis, naît le corps du cysticerque. Deux segments ont été enlevés du corps pour montrer l'invagination de la tête, du col et du corps en lui-même; 4, vésicule extérieure ouverte pour montrer la vésicule intérieure pisiforme renfermant le corps du cysticerque; 5, même disposition : par une incision pratiquée à la vésicule intérieure, le corps du cysticerque a été renversé en dehors; la tête est invaginée; 6, figure grossie : même disposition que la précédente, avec cette différence que la tête n'est pas invaginée dans le corps. (Davaine.)

(1) Voyez Bouchut, *Maladies des nouveaux-nés*, 5e édition.

(2) Davaine, *Traité des entozoaires et des maladies vermineuses*. 2e édition. Paris, 1877.

d'une vésicule caudale plus ou moins volumineuse, d'une tête pourvue d'une double couronne de crochets et de quatre ventouses, d'un col, d'un corps plus ou moins développé, subcylindrique ou aplati, ridé transversalement.

Le corps du cysticerque offre des rides profondes, mais non des segments nettement séparés comme ceux du ténia ; il renferme un grand nombre de corpuscules calcaires; la vésicule caudale n'en renferme généralement pas; celle-ci est douée d'une contractilité très évidente, qu'elle perd probablement en vieillissant. Chez la plupart des cysticerques, la tête et le corps rentrent par invagination dans la vésicule, qui est alors généralement dépourvue de tout appendice extérieur, et qui offre en un point de sa surface un pertuis peu apparent.

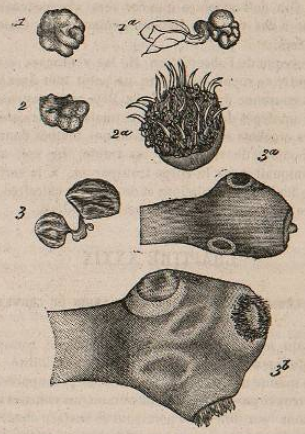

Fig. 37. — Cysticerques ladriques altérés par la vieillesse, provenant des muscles et du cerveau de l'homme (*).

L'âge fait subir au cysticerque des modifications profondes : un pigment noir envahit les ventouses, et surtout le rostre qui acquiert de la consistance; les crochets tombent ou sont détruits; le pertuis de la vésicule se rétrécit ou se ferme tout à fait, et ne laisse plus sortir la tête; la vésicule, en outre, se déforme plus ou moins, acquiert un volume anormal ou se segmente et même se dédouble; mais il ne se produit point de nouvelles têtes de cysticerque (fig. 37).

(*) 1, individu (d'un muscle) dont la vésicule extérieure est devenue mûriforme ; le pertuis est presque oblitéré; 1a, le même; la vésicule extérieure incisée et renversée; la vésicule interne, par le côté opposé au pertuis, s'est couverte de renflements vésiculeux; 2, individu (du cerveau); vésicule externe déformée, pertuis encore perméable; 2a, rostre et couronne de crochets de ce cysticerque, ensevelis dans un pigment noir; grossis 107 fois ; 3, individu (du cerveau) portant deux vésicules; le corps et la tête étant situés dans le prolongement qui unit les vésicules; 3a, tête de ce cysticerque grossie 44 fois et avec sa forme; elle avait acquis une consistance anormale, ses crochets étaient tombés (deux ont été retrouvés libres dans le kyste); 3b, même tête, au même grossissement, mais comprimée ; l'une des ventouses et le rostre sont envahis par du pigment.

Le cysticerque ladrique subit avec le temps, comme les autres cysticerques, les altérations que nous avons mentionnées. Des cysticerques trouvés chez l'homme dans les muscles et dans le cerveau nous ont offert des déformations et altérations variées : chez les uns, la vésicule était augmentée de volume et son pertuis était oblitéré ; chez plusieurs, elle portait des expansions vésiculaires ; chez l'un elle était double (dicyste). Chez aucun, la tête n'était exsertile ; chez tous, les ventouses étaient noircies par le pigment, et les crochets détruits ou tombés, ou ensevelis dans ce pigment. Il est évident que tous ces vers cystiques, se trouvant chez un même individu, appartenaient à la même espèce ; or, plusieurs des cysticerques décrits ci-dessus et dont les observateurs ont fait des espèces distinctes, offraient entre eux des différences semblables aux altérations et aux déformations de nos cysticerques ; d'où l'on doit conclure que ces vers n'appartenaient point à des espèces ni même à des variétés distinctes, mais qu'ils étaient simplement déformés ou altérés.

Dans le cysticerque de l'observation II, les ventouses étaient bien évidentes, et au centre se voyait à l'œil nu un point noir formé par la bouche de l'animal et la couronne de ses crochets. Déjà cette couronne de crochets était altérée par un dépôt de matière noire, mais elle paraissait encore bien conservée, et les crochets résistants ne sont pas tombés dans la préparation. Ils étaient au nombre de vingt-neuf ou trente. Le col, articulé, rétréci, allongé, communiquait avec le corps transparent, à la surface duquel on pouvait voir une foule de granulations et de plaques calcaires. Ce cysticerque m'a paru être le type de la variété *Cysticercus cellulosæ*.

CHAPITRE XXXIX

SCLÉROSE CÉRÉBRALE, OU INDURATION DU CERVEAU

Il y a un certain nombre de maladies de l'enfance, caractérisées par des troubles de l'intelligence, de la motilité et de la sensibilité, dans lesquelles on ne rencontre qu'une modification anatomique peu appréciable de l'encéphale, lequel se trouve partiellement endurci, ou, au contraire, d'une atrophie des circonvolutions sur différents points, avec surface chagrinée de la substance nerveuse et dureté assez considérable. — Cette lésion, jadis désignée sous le nom d'*induration* à cause de la densité du tissu, n'avait jamais été étudiée avec soin, lorsqu'elle le fut sous le nom de *sclérose*, à deux reprises, par M. Ch. Robin sur un enfant de mon service mort en état d'idiotie, et sur un enfant dont l'observation a été publiée par Isambert. Depuis, j'ai vu bien des faits de ce genre, qui tous se présentent avec des caractères semblables. Ce sont des enfants idiots, avec ou sans microcéphalie, et des enfants depuis longtemps paralysés, hémiplégiques avec contracture, qui présentent cette lésion.

Après l'ouverture de la dure-mère, on trouve au-dessous de l'arachnoïde, dans la pie-mère, une partie plus ou moins étendue, infiltrée de sérosité rougeâtre dans une épaisseur variable en rapport avec la dépression et l'atrophie des circonvolutions.

Le cerveau est généralement diminué de volume et ne remplit pas la dure-mère ; mais le vide est comblé par l'infiltration séro-sanguinolente de la pie-mère. Dans une étendue variable des hémisphères sur un ou sur les deux côtés, à la partie moyenne en avant ou en arrière, en haut ou à la base, les

circonvolutions sont atrophiées, dures, et de moitié moins larges que les circonvolutions saines ; après avoir enlevé la pie-mère, on voit qu'elles ont une surface chagrinée, qu'elles sont jaunes et dures, séparées par des interstices assez larges.

Là, les tubes nerveux ont presque entièrement disparu, et ceux qu'on y trouve sont pâles, minces et irréguliers. Il existe une quantité de matière amorphe finement granuleuse au milieu d'un grand nombre de fibres de tissu cellulaire minces et disposées en faisceau. — Dans la substance grise, il n'y a plus trace de tubes nerveux, mais il y a beaucoup de granulations, de myélocytes et de vaisseaux capillaires granuleux. — Les nerfs de la base du crâne sont souvent atrophiés, principalement le chiasma et les nerfs optiques.

Cet état se montre chez des enfants qui ont eu des convulsions prolongées dont on ne sait pas la cause, qui ont eu des symptômes de méningite qui se sont dissipés, ou qui ont eu une hémiplégie subite, suite de convulsions. — Après l'état convulsif reste une hémiplégie incomplète, accompagnée de contracture et d'arrêt de développement intellectuel ou d'idiotie, quelquefois d'épilepsie. Les enfants ont les sens obtus, ils voient mal et ont un commencement d'atrophie du nerf optique ou une atrophie complète.

La maladie est incurable. Ce n'est qu'à la suite de maladies intercurrentes qu'on a l'occasion d'en faire l'autopsie.

Observation. — Boissand (Armand), âgé de deux ans, né à Paris (Seine), de père et mère domestiques, est entré le 21 décembre 1854 à l'hôpital des Enfants, salle Saint-Jean, n° 4, où il est amené à son retour de nourrice. Depuis sa naissance il a présenté les caractères de l'idiotie. Actuellement, il est pris de contractures, son cou est roide et sa tête est renversée en arrière. On n'a pas d'autres renseignements sur lui. Il meurt le 1er janvier 1855.

Examen de l'encéphale. — La boîte crânienne n'offre rien à considérer, si ce n'est peut-être un peu d'étroitesse des fosses cérébrales antérieures.

En incisant la dure-mère, on trouve sur l'encéphale une couche épaisse de sérosité, qui, ayant infiltré le tissu sous-arachnoïdien, présente l'aspect d'une couche gélatineuse épaisse de 2 millimètres au moins. La surface externe des lobes cérébraux offre consécutivement un ramollissement qui laisse déchirer très facilement la pulpe cérébrale. En procédant à l'extraction de l'encéphale de la boîte crânienne, on trouve, par opposition à la mollesse des circonvolutions cérébrales, une dureté remarquable de toutes les parties qui constituent l'isthme de l'encéphale, à savoir : le bulbe, la protubérance et les pédoncules cérébraux. Ceux-ci notamment sont durs et isolés au milieu d'une sérosité abondante, et ressemblent à une préparation anatomique après macération dans l'alcool ou l'acide nitrique. Le peu de développement des lobes cérébraux rend encore plus manifeste cet isolement de l'isthme de l'encéphale. Peu de pièces pourraient mieux démontrer à un commençant la direction de la grande fente cérébrale de Bichat. — Le cervelet n'offre rien de particulier.

En incisant les lobes du cerveau, on y trouve une quantité de petits kystes séreux à parois assez dures. Il ne nous a pas semblé toutefois qu'il y eût perte de substance dans la pulpe cérébrale, et nous sommes porté à croire que cette disposition singulière est due aux replis les plus profonds de la pie-mère, distendus par de la sérosité. En pénétrant dans les ventricules latéraux, on ne trouve qu'une quantité de sérosité peu considérable, mais on est frappé de l'extrême dureté des parois de ces ventricules. Le plancher supérieur, ordinairement si mou, offre presque la solidité d'une membrane à la paroi inférieure ; le corps strié et la couche optique présentent au toucher une dureté qui les fait ressembler à de la matière encéphaloïde crue. Les cornes d'Ammon sont également indurées. — Un morceau du corps strié et de la couche optique est soumis à l'examen de M. Ch. Robin.

Structure du tissu atteint de sclérose. — Le tissu induré est remarquable par son élas-

ticité et une sorte de résistance, qui se rapproche de celle de la gomme élastique. Les fragments offrent une certaine résistance à la dilacération, que ne présente pas le tissu normal du cerveau. La substance grise présente une teinte moins foncée que dans les conditions ordinaires, et la substance blanche, quoique bien distincte de la précédente, est pourtant plus grise qu'à l'état normal, et ne tranche pas sur l'autre d'une manière aussi prononcée qu'à l'ordinaire.

Voici maintenant quel est l'état des éléments du tissu : la substance blanche a perdu presque complètement ses tubes nerveux ; elle en présente encore un certain nombre, mais plus pâles, plus minces et plus irréguliers qu'à l'état normal. Le fait le plus caractéristique de la structure anormale de la substance blanche, c'est la présence d'une quantité considérable de substance amorphe finement et uniformément granuleuse. Cette matière amorphe présente une grande densité ; elle se laisse difficilement déprimer et aplatir. Outre cet élément, on rencontre encore un autre élément anormal, et entièrement de nouvelle formation, dans la substance cérébrale : ce sont des fibres du tissu cellulaire. Ces fibres sont peu nombreuses, isolées, non disposées en faisceaux, mais cependant elles sont encore assez abondantes pour former sur le bord de la préparation des sortes de nappes de fibres non contiguës, et sortant à peu près parallèlement de la matière amorphe qui englobe le reste de leur étendue. On sait qu'il existe des fibres du tissu cellulaire autour de plus gros capillaires, qui pénètrent dans la substance cérébrale dans plusieurs points de la base du cerveau. Les capillaires plus petits n'offrent plus de ces fibres. Or, on ne trouve presque exclusivement que de ces capillaires-là dans le tissu morbide que nous venons d'examiner et dans les régions correspondantes du cerveau à l'état sain. Les fibres du tissu cellulaire existant au sein de la portion indurée que nous venons de décrire doivent donc être considérées comme de nouvelle formation, et leur isolement montre qu'elles n'ont aucun rapport avec les fibres de la tunique externe des gros capillaires. La substance grise offre au fond la même structure que la substance blanche, avec cette particularité toutefois : 1° que la substance amorphe y est plus granuleuse, et les granulations plus foncées ; 2° qu'elle ne présente pas trace du tube nerveux ; 3° qu'elle renferme encore à peu près autant de *myélocytes* que la substance grise normale, qui renferme seule cet élément ; 4° qu'elle contient plus de vaisseaux capillaires. Tous ces vaisseaux capillaires offrent, tant dans la substance grise que dans la substance blanche, des granulations graisseuses jaunâtres, tant isolées que contiguës.

CHAPITRE XL

EMBOLIE DU CERVEAU ET RAMOLLISSEMENT, OU GANGRÈNE DE LA SUBSTANCE CÉRÉBRALE.

Le ramollissement du cerveau est rare chez les nouveau-nés et dans la seconde enfance. Il s'observe quelquefois à la suite de l'inflammation de la substance cérébrale, mais ce n'est pas la seule cause qui puisse le produire. Il résulte aussi de l'oblitération des artères du cerveau, soit par artérite, soit par embolie artérielle. Dans ce dernier cas, les caillots empêchent le sang d'arriver au cerveau et amènent la mortification de sa substance comme chez les vieillards, ainsi que je l'ai démontré (1).

En voici un cas curieux recueilli à la Maternité et publié par Bouchaud (2).

Sans prétendre que ce soit là un cas de ramollissement dû à *une embolie artérielle* plutôt qu'à une artérite ayant développé des caillots dans les artères cérébrales moyennes, et ensuite une gangrène cérébrale semblable à celle que provoque la ligature des carotides, le fait est intéressant et mérite d'être conservé.

(1) *Ramollissement cérébral sénile.*
(2) Bouchaud, *Gazette des hôpitaux*, 1864, p. 269.

Observation I. — Un enfant né au terme de huit mois et demi, chez lequel aucun soupçon d'infection syphilitique ne paraissait admissible, présentait des bulles de pemphigus éparses sur le corps, et qui ont été suivies de l'apparition de nouvelles bulles ; mais la paume des mains et la plante des pieds ont été respectées.

Cinq jours après la naissance, se développent chez lui des signes de conjonctivite et de coryza assez intense, et quatre jours plus tard la diarrhée s'est jointe à ces symptômes et présentait des alternatives d'amélioration et d'exacerbation. Une semaine plus tard, l'amélioration était considérable ; le pemphigus était à peine apparent, mais il s'était fait une éruption de sudamina.

Six jours après, le 7 avril, on constatait un peu de chaleur aux téguments et une pâleur générale de la peau. Les extrémités étaient œdématiées.

Le 10, la température du corps était plus élevée, l'œdème s'était généralisé ; il y avait de l'albumine dans les urines. — Le 14, il y avait eu des vomissements. — Le 17, après une nuit très mauvaise, il y avait eu des convulsions généralisées, et ces convulsions étaient beaucoup plus prononcées du côté droit que du côté gauche, soit à la face, soit aux membres ; la langue était portée à droite ; le tronc, le cou, également atteints, se courbaient en arrière et un peu à droite.

Dans les journées du 18 au 24 avril, les convulsions se sont reproduites avec une intensité croissante d'abord, puis avec une violence de moins en moins grande. A plusieurs reprises, on a trouvé de l'albumine dans les urines.

Le 25, les convulsions avaient cessé. Mais, à dater de ce moment, le petit malade, en proie à une diarrhée séreuse et jaunâtre, n'avait pas cessé de crier. Les convulsions avaient été remplacées par de la contracture de la moitié droite du corps, prononcée surtout à la main et au pied. La mort était survenue le 26 avril.

Autopsie. — Les viscères de la cavité thoracique et les organes abdominaux ne présentaient pas de lésions. Dans les reins se trouvaient de petits abcès dont le volume variait de celui d'un pois à celui d'une noisette. A l'incision, il s'écoulait du pus jaunâtre bien lié, et sur les parties voisines des collections purulentes, on voyait le tissu glanduleux congestionné, d'un rouge foncé et ramolli ; le reste des deux organes était sain ; les vaisseaux ne semblaient pas oblitérés.

Voici les lésions cérébrales, telles qu'elles ont été décrites par M. Bouchaud :

En ouvrant la cavité crânienne, on donnait issue à une assez grande quantité de sérosité limpide contenue dans les méninges, qui d'ailleurs n'offraient pas d'altérations. Le ventricule gauche contenait une sérosité limpide abondante ; le ventricule droit en contenait moins. L'hémisphère droit était sain, ainsi que le cervelet et la protubérance. Dans l'hémisphère gauche il y avait deux foyers de ramollissement. L'un, situé en avant et en dehors du corps strié, au-dessus de la scissure de Sylvius, du volume d'une petite noix, était peu apparent à l'extérieur ; là le changement de coloration était presque nul.

A la coupe, le cerveau fournissait en ce point une substance fluide et d'un gris rosé, contenue dans une cavité à parois irrégulières et ramollies plus ou moins, suivant qu'on s'éloignait des parties saines. L'autre foyer, ramolli, plus petit, situé au-dessous de la scissure de Sylvius, dans le lobe sphénoïdal, se révélait à l'extérieur par une coloration foncée des circonvolutions cérébrales et par une fluctuation très manifeste au toucher, qui a laissé échapper à l'incision la substance cérébrale fluide et d'un gris rosé. — Les artères cérébrales moyennes du côté gauche renfermaient plusieurs petits caillots, dont quelques-uns grisâtres, fibrineux, solides, distendaient les parois artérielles d'ailleurs saines, et faisaient supposer qu'il s'agissait d'embolies, dont à la vérité on ne pouvait dire l'origine. — Les abcès du rein, qui expliquaient l'albuminurie, pouvaient être dus à une lésion du même genre.

En voici un autre cas, observé dans mon service à la suite d'une chorée compliquée d'endocardite.

Observation II. — *Embolie artérielle du cerveau.* L'enfant, âgée de huit ans, fut tout à coup frappée d'hémiplégie par embolie artérielle du cerveau ayant donné lieu à un ramollissement circonscrit de la substance cérébrale (1). Voici le résumé de l'autopsie.

(1) Bouchut, *Gazette des hôpitaux*, 1869.

L'*artère basilaire* est perméable, ainsi que l'*artère sylvienne* gauche et ses afférents. L'*artère sylvienne* droite présente une oblitération complète, et forme un petit cordon de 3 millimètres dur sous le doigt. L'artère paraît rose, et çà et là, en suivant son cours, on voit des places remplies par un caillot blanchâtre, un peu décoloré.

Toute la *substance cérébrale* où se distribue cette artère, la *couche optique* et les *corps striés* sont ramollis, sur quelques points un peu jaunâtres, ocrés ; mais le ramollissement n'est point limité, et se confond peu à peu avec la substance cérébrale saine.

Dans l'*aorte abdominale*, au point de sa bifurcation, se trouve une petite tumeur arrondie, ayant 2 centimètres 1/2 d'un sens, et 1 demi-centimètre de l'autre, adhérente à la paroi et pouvant laisser passer le sang sur les côtés et en avant. Toutefois, l'espace resté libre est peu considérable et n'a guère plus de 3 millimètres. Cette tumeur est noire à la surface ; quand on la divise, on la trouve formée de fibrine blanchâtre, ramollie, entourée d'une coque noirâtre, épaisse de 1 millimètre, obstruant l'artère presque complètement. On trouve jusqu'aux pieds, çà et là, de petites ecchymoses dues à des thromboses capillaires ; cette lésion n'existe qu'à gauche, et point dans le membre droit. Le foie est volumineux, rougeâtre, violet, siège d'une congestion considérable.

La *rate* est plus rouge que le foie, friable ; on y aperçoit quatre ou cinq noyaux du volume d'un pois à une noisette, durs à la périphérie, où ils sont noirâtres, et un peu plus mous au centre, où ils sont décolorés.

Les *reins* sont volumineux, bosselés, couverts de marbrures noirâtres et jaunâtres, et agglomérées sous forme de noyaux isolés. A la coupe, les parties noires pénètrent dans la substance corticale et sont dues à une hypérémie du tissu, tandis que les parties blanches entremêlées semblent être le résultat d'anémie. Mais à l'intérieur de l'organe, la lésion paraît moins nettement circonscrite qu'à la périphérie.

L'*intestin* est rempli d'ecchymoses situées sur le trajet des artérioles transversales de la muqueuse, et au centre desquelles on trouve le vaisseau oblitéré par un caillot.

Thomas Barlow en a publié un cas observé chez un garçon de dix ans et qui avait une insuffisance aortique (1). Il y eut deux attaques d'hémiplégie, l'une droite, l'autre gauche, à quatre mois de distance, et il y eut une aphasie complète. L'autopsie révéla une embolie des artères cérébrales moyennes, avec des foyers limités de ramollissement sans odeur dans les circonvolutions frontales ascendantes, inférieures et moyennes (2). Ici, le ramollissement dû à la cessation d'influx du sang artériel est évidemment une véritable gangrène cérébrale et s'est produit sans amener d'odeur putride.

Diagnostic. — Le *diagnostic différentiel* des embolies du cerveau doit se faire avec l'hémorrhagie cérébrale, avec l'encéphalite aiguë, avec la paralysie essentielle de l'enfance, avec le ramollissement cérébral athéromateux.

1° *Hémorrhagie cérébrale.* — Chez les enfants, l'hémorrhagie cérébrale est très rare, et, en même temps que l'hémiplégie, elle détermine toujours une perte plus ou moins prononcée de l'intelligence. Ne fût-ce qu'une heure, les facultés intellectuelles sont abolies, et lorsque le malade reprend sa connaissance, il est paralysé du mouvement. — Or, dans l'embolie, l'hémiplégie est subite et non précédée de perte de connaissance. Dès le premier instant la petite fille (Obs. II) a paru se plaindre d'une vive douleur dans le côté droit de la tête, vers lequel elle tenait sa main restée libre. — De plus, elle eut dès le premier moment une anesthésie complète du membre paralysé, ce qui n'arrive pas dans l'hémorrhagie cérébrale laissant l'intelligence intacte.

Une dernière raison enfin, qui doit faire éloigner l'idée d'une hémorrhagie cérébrale, c'est le résultat de l'*examen cérébroscopique*. En effet, dans l'hémorrhagie cérébrale, le fond de l'œil est toujours rouge, la papille plus ou moins diffuse par hypérémie de ses vaisseaux propres, et il y a phlébectasie

(1) Th. Barlow, *British medical Journal*, 1876.
(2) Voyez APHASIE.

rétinienne très prononcée. — Or, dans l'embolie de l'Obs. II, le fond de l'œil droit était pâle, la papille blanche, diffuse par œdème séreux, et il n'y avait pas de phlébectasie rétinienne. — De plus, le fond de l'autre œil, à gauche, était normal.

Nous avons donc ici la preuve à l'ophthalmoscope qu'il n'y a pas d'hémorrhagie cérébrale (Obs. II), mais qu'il y a une lésion de l'hémisphère droit, ce qu'indique la lésion reconnue du nerf optique droit.

2° *Encéphalite aiguë.* — Chez les enfants, l'encéphalite aiguë se montre quelquefois et peut entraîner l'hémiplégie, mais elle n'apparaît pas comme maladie primitive apoplectique, frappant tout à coup de paralysie une région du corps. — C'est plutôt une maladie secondaire se développant autour d'une lésion antérieurement existante, comme serait, par exemple, un tubercule. — Elle vient alors par degrés et se complique ordinairement de méningite. — Ici, nous n'avons rien de progressif, et l'invasion subite des accidents m'empêche de croire à l'existence d'une encéphalite aiguë.

3° *Paralysie essentielle de l'enfance.* — Le développement subit des paralysies essentielles de l'enfance, de celles qu'on nomme *graisseuses* en raison de l'altération graisseuse des muscles, est également subit comme dans le fait placé sous nos yeux, mais il n'est jamais précédé de chorée ni de déviation latéralisée des yeux, d'amaurose ou d'aphasie. — De plus, il ne s'accompagne jamais de lésion de la rétine et du nerf optique. — On n'y remarque pas davantage cet affaiblissement général que présente notre malade, et toutes ces raisons me font éloigner l'idée d'une paralysie dite essentielle.

4° *Ramollissement par artérite ou dégénérescence athéromateuse des artères cérébrales.* — J'ai démontré (1), conformément à l'opinion de Carswell, d'Abercrombie, de Rostan et Gendrin, que le ramollissement des vieillards n'était qu'une conséquence de l'obstruction des artères cérébrales par athéromes qui en rétrécissaient le calibre des trois quarts. — Pour moi, ce ramollissement n'était qu'une gangrène sénile, analogue à celle des membres produite de la même manière, et si ce ramollissement n'avait pas d'odeur, c'est que le cerveau, enfermé dans la boîte crânienne, était à l'abri du contact de l'air. — En effet, dans une soixantaine de cas connus de ligature de carotide interne, il y a eu des hémiplégies suivies de ramollissement cérébral dans l'hémisphère dont le vaisseau avait été lié, et il n'y a pas à douter que, dans ces cas, cette désagrégation de la substance cérébrale ne soit une gangrène sans odeur, ce qu'on appelle aujourd'hui une *nécrobiose cérébrale*.

Dans les cas d'embolie cérébrale, il se fait un ramollissement cérébral comparable à la gangrène, c'est-à-dire une nécrobiose par ischémie. C'est un ramollissement comparable à celui par athérome des artères cérébrales, lésion inconnue chez les enfants.

Chez la petite fille (Obs. II), à la suite d'une endocardite ayant produit une exsudation fibrineuse des valvules, il y a eu les conditions physiques de la formation d'une embolie. Par le jeu de la circulation, la colonne sanguine a pu détacher un caillot de la valvule mitrale, l'envoyer dans l'aorte, et de là dans la carotide, pour arriver au cerveau, pour produire instantanément l'hémiplégie ischémique, l'aphasie, la déviation parallèle des yeux et l'œdème de la papille droite.

Il y a quelques années, l'intelligence de ces faits eût été impossible ; mais depuis que Virchow a montré, par la coordination de tous les cas d'obstruction artérielle et veineuse, qu'il y avait dans les obstructions des artères

(1) Bouchut, *Mémoire sur la nature du ramollissement cérébral senile.* (*Actes de la Société de médecine des hôpitaux*, 1852.)

et des veines un ordre général de causes à effets constants d'une importance réelle, les faits de la nature de celui sur lequel je discute sont mieux appréciés.

On sait que par des injections de pavot, de graine de tabac, de poudre de lycopode, ou par de petits fragments de caoutchouc lancés dans les artères carotides, il se produit dans les artérioles cérébrales des obstructions ou embolies, suivies de ramollissement rouge ou jaune du cerveau et accompagnées de paralysie subite dans les membres correspondants. — Feltz, Prévost et Cotard ont répété ces expériences. — Je les ai répétées moi-même sur des chiens, moins dans un but de contrôle critique que pour suivre avec l'ophthalmoscope des lésions du nerf optique et de la rétine qui résultent des altérations cérébrales emboliques. Tout cela est donc vrai.

Que se passe-t-il après la production d'une embolie cérébrale? L'arrêt de la circulation et de la nutrition dans le territoire nerveux correspondant à l'artère obstruée, c'est-à-dire l'anémie et le ramollissement que nous appelions jadis de la gangrène sans odeur, et que dans le langage germanique on appelle *nécrobiose* ou nécrose des éléments nerveux. La partie privée de sang est altérée, constitue l'*infarctus*, et, dans son étendue plus ou moins grande, offre des couleurs différentes, rouge noire, rouge brun ou jaunâtre pâle, quelquefois jaunâtre, entourées d'une zone d'arborisation capillaire apoplectique.

Ces différences de couleur, et surtout la zone congestive qui entoure l'infarctus, ont vivement préoccupé les pathologistes; car on ne comprend pas qu'une partie de substance dont l'artère nourricière est obstruée, qui est ischémique, ou exsangue, ou en voie de nécrose, soit rouge et ait plus de sang que les parties voisines. Avec Virchow, Prévost et Cotard, quelques médecins pensent que l'embolie a pour effet d'augmenter la tension artérielle avant l'obstacle, et que les collatérales ramènent le sang dans le foyer nécrosé ou à son pourtour: — cela est difficile à comprendre. — Si l'explication était bonne, ce retour collatéral devrait empêcher la nécrose, et il ne remédie à rien. Je crois plutôt, avec Oppolzer, que l'infarctus, agissant comme corps étranger au milieu des parties excitables, y détermine une hypérémie comme le ferait tout corps étranger, et qu'il en résulte des ruptures par lesquelles du sang peut colorer les tissus ramollis et nécrosés.

Quoi qu'il en soit, on produit artificiellement sur les animaux des embolies artérielles, qui sont accompagnées de symptômes et de phénomènes semblables à ceux qu'on observe chez l'homme, lorsque accidentellement un corps étranger vient à circuler dans les artères et à se fixer dans le cerveau.

Le symptôme évident de ces embolies est la douleur subite de la tête avec une grande vivacité, qui dure plusieurs jours, et il correspond assez bien à ce qu'on produit chez les animaux en leur faisant des embolies cérébrales. Si l'expérience réussit, au moment même où l'embolus arrive au cerveau et produit la paralysie, ils tombent foudroyés en poussant un cri aigu de douleur.

Comme on le voit, sauf le phénomène de douleur subite de la tête, qui appartient aux embolies cérébrales plus qu'aux simples ramollissements par athéromes artériels, ou à l'hémorrhagie, il n'y a ici que l'hémiplégie instantanée du mouvement et du sentiment, coïncidant avec l'endocardite, qui puisse annoncer la nature du mal. Cela est peu de chose, et il serait heureux qu'on pût, à l'aide de nouveaux signes, donner plus de précision au diagnostic. Le peut-on faire? Je le crois, et le moyen d'y arriver, c'est d'avoir recours à la *cérébroscopie*.

En effet, dans une hémiplégie subite qui est produite par une hémorrhagie cérébrale comprimant un hémisphère et la circulation veineuse des méninges ou des sinus, il y a toujours diffusion rougeâtre de la papille hypérémiée avec dilatation et multiplication des veines de la rétine (1), tandis que dans le ramollissement cérébral il y a de l'anémie choroïdienne, pas de dilatation des veines de la rétine, et diffusion grisâtre de la papille, dont les bords sont un peu cachés par de l'œdème.

Sur notre malade, que voyait-on à l'ophthalmoscope? Un œdème de la papille, plus marqué à droite dans l'œil correspondant à l'hémisphère atteint d'embolie que dans l'œil gauche, c'est-à-dire la preuve d'un ramollissement cérébral. Or un ramollissement semblable ne pouvant se produire sans oblitération artérielle, j'en ai conclu que la lésion du nerf optique venait se réunir aux autres symptômes, pour leur donner une précision plus grande, de façon à conduire au diagnostic que j'ai établi.

Pronostic. — Le *pronostic* de ces embolies est grave. En général, c'est la mort, et j'ajouterai, la mort dans un délai très rapproché. Mais il n'en est pas toujours ainsi, car des malades frappés d'embolie cérébrale peuvent se tirer d'affaire, tout comme on peut guérir d'une hémorrhagie du cerveau. Si l'embolie est peu étendue, si le territoire cérébral attenant et privé de sang, qui se ramollit, n'est pas considérable, alors l'hémiplégie peut guérir, en laissant reparaître une partie des mouvements du membre paralysé. J'ai vu ce phénomène chez des animaux auxquels je n'avais fait qu'une légère embolie cérébrale par une seule graine de tabac ayant pénétré dans le cerveau. Je l'ai également observé chez l'homme lorsque, après une embolie assez forte ayant produit une hémiplégie absolue de plusieurs mois, la réparation du foyer ramolli a pu se faire, et alors des malades ont pu sortir et faire de longues promenades en trainant la jambe et en soutenant leur bras.

L'embolie cérébrale peut donc guérir, soit parce que l'embolus très petit se désagrège, se rapetisse et laisse le sang courir dans le vaisseau rétréci, soit parce que la circulation collatérale peut se rétablir et amener un certain degré de réparation du tissu nerveux. Ce dernier cas est le plus commun et le plus compréhensible.

Traitement. — Si l'embolie cérébrale peut guérir, est-ce à la nature ou à la thérapeutique qu'il faut en attribuer le mérite et l'honneur? Évidemment il n'y a ici qu'un succès de nature à joindre à ceux que l'on connaît, et il n'y a qu'un traitement palliatif à faire. En supposant que le ramollissement nécrosique du cerveau produit par l'embolie ne soit pas assez considérable pour occasionner la mort, la réparation des désordres matériels et le rétablissement des fonctions supprimées dépendent du retour de la circulation collatérale. Ce sont choses qui sont l'œuvre de la nature plutôt qu'un résultat de la science. Le médecin peut favoriser ce travail par l'emploi de moyens hygiéniques généraux, mais en fait de médicaments vraiment utiles, je n'en connais guère. Legroux, Ball, Schutzenberger, ont conseillé l'usage des boissons alcalines pour dissoudre les caillots; mais c'est là une vue théorique plutôt que pratique. Que peuvent ces remèdes contre des lésions semblables à celles dont je viens de parler? Évidemment rien. Quant à présent, la science ne peut que certifier l'existence des embolies et donner le moyen de les reconnaître. C'est déjà beaucoup, car c'est un progrès sur la médecine des temps passés.

Aphorismes.

115. Les embolies artérielles peuvent se produire chez les enfants comme chez l'adulte, dans les artères volumineuses ou dans les capillaires du cerveau.

(1) Voyez à ce sujet E. Bouchut, *Diagnostic du système nerveux par l'ophthalmoscope*, article HÉMORRHAGIE CÉRÉBRALE. Paris, 1865.

116. Les embolies forment des obstructions vasculaires en entraînant autour d'elles des infarctus ou des ramollissements.

117. Dans le cerveau, l'embolie donne lieu à un ramollissement plus ou moins étendu, analogue à la gangrène, et si la mortification du tissu n'a pas d'odeur, c'est que le cerveau est à l'abri de l'air sous la calotte du crâne.

118. L'embolie cérébrale donne lieu à une douleur vive dans le côté correspondant de la tête, avec hémiplégie dans le côté opposé.

119. La cérébroscopie permet de distinguer le ramollissement embolique d'une hémorrhagie cérébrale, parce que, dans le premier cas, il n'y a qu'œdème papillaire, tandis que, dans le second, il y a forte hypérémie de la papille et de la choroïde avec phlébectasie rétinienne.

CHAPITRE XLI

NÉVROSES CONGESTIVES DE L'ENCÉPHALE.

Depuis les expériences de Pourfour Dupetit, de Legallois, de Claude Bernard, de Schiff, de Brown-Séquard, sur l'action qu'exerce le grand sympathique sur les circulations locales exagérées ou amoindries, on sait qu'en dehors de la pression du cœur, sous l'influence d'une hypersthénie ou d'une hyposthénie vasculaire locale, il se fait une anémie (ischémie) ou une congestion des tissus dans un organe ou dans une portion d'organe.

On sait aussi que, depuis les recherches de Claude Bernard, de Brown-Séquard et de Budge sur les anastomoses du sympathique avec la moelle et ses différents centres d'action réflexe, tels que le centre *cilio-spinal*, le centre *thoracique*, le centre *génito-spinal*, etc., les maladies de la moelle exercent sur les nerfs vaso-moteurs et sur leur circulation respective une action variable dont l'effet est l'anémie, la congestion et l'inflammation des départements organiques sous la dépendance de tel ou tel îlot spinal.

En outre, d'après quelques expériences de Bell, de Magendie, de Claude Bernard, sur les mouvements réflexes, les excitations d'un organe peuvent remonter à la moelle et se réfléchir sur un organe de manière à constituer certaines sympathies morbides, telles que des convulsions, des paralysies et des contractures vaso-motrices. Cela a été dit aussi par Barthez (1).

Enfin, dans la chlorose et l'anémie, qui agissent beaucoup sur l'innervation du grand sympathique, il y a des vertiges plus ou moins violents, des paralysies sensoriales, telles que l'analgésie ou l'anesthésie, des congestions passagères de la face, des hémorrhagies nasales, des congestions pulmonaires qui prédisposent à la phthisie, quelquefois des hémorrhagies utérines de menstruation, d'autant plus redoutables qu'elles affaiblissent des malades qui n'ont pas besoin de l'être. Dans cette maladie, se montrent, plus que dans toute autre, de tels troubles dans les circulations locales, qu'il y a une anémie générale compliquée d'anémie ou d'ischémie plus grande sur certains points, tandis qu'il y a de l'hypérémie passagère sur d'autres organes.

La réflexion montrera bien vite à celui qui est au courant de ces observations tout le profit que la clinique peut en retirer. Brown-Séquard en a tiré

(1) Barthez, *Nouveaux éléments de la science de l'homme*, 3e édit. Paris, 1858.

bon parti à l'occasion de quelques paraplégies dites réflexes, et, à mon tour, je l'ai fait pour beaucoup d'autres maladies, notamment pour *différents cas de pseudo-méningite par névrose congestive de l'encéphale*, dont la relation se trouve un peu plus haut (1).

Deux jeunes filles presque pubères, mais non réglées, ayant des signes de chlorose avec de la gastralgie, sont prises de violentes douleurs de tête, de vomissements, de fièvre, et l'une de constipation, tandis que l'autre avait une incontinence stercorale et urinaire. Dans un de ces cas, les douleurs de tête étaient si violentes que, pendant plusieurs jours, l'enfant poussait des cris à empêcher de dormir tous les malades. Au reste, voici une de ces deux observations :

Observation I. — *Névrose congestive de l'encéphale et pseudo-méningite, névrite optique.* — Jeanne D..., âgée de quatorze ans, entrée le 2 mars 1869, au n° 24 de la salle Sainte-Catherine, à l'hôpital des Enfants-Malades, service de M. Bouchut.

Cette enfant, fort développée, pubère, mais non réglée, n'a jamais été malade, a été prise, il y a quatre jours, de maux de tête avec vomissements, un peu de constipation et fréquence du pouls sans irrégularité. Les douleurs de tête venaient par moments irréguliers, et surtout la nuit; les vomissements étaient très fréquents; l'enfant ne pouvait rien garder et vomissait cinq fois par jour.

A l'hôpital, elle a vomi plusieurs fois, et elle a conservé des maux d'estomac avec un peu de fièvre; — un peu d'appétit; — constipation très forte ; une selle depuis huit jours. Elle est pâle, a de fréquentes palpitations, et un bruit de souffle carotidien à double courant. Pouls, 62.

Dans les deux yeux, hypérémie extraordinaire de la choroïde et de la circonférence du nerf optique, à ce point que les contours sont presque effacés ; le centre du nerf optique est extrêmement blanc, avec excavation, et les vaisseaux sont déjetés sur le côté externe ; les veines et les artères son très pâles.

Les douleurs de tête ont continué pendant quinze jours, ainsi que les douleurs d'estomac, mais les vomissements ont cessé — et les garde-robes se sont rétablies. — A ce moment, les maux de tête ont disparu, mais il y avait toujours de la gastralgie et un peu de constipation, pas de fièvre.

Traitement. — Sulfate de quinine, 20 centigrammes, et opium, 1 centigramme, avant chaque repas. — Les yeux perdirent peu à peu leur congestion, mais ils la conservaient en partie.

Chez cette enfant, les phénomènes du début faisaient craindre une méningite. En effet, douleurs de tête vives; vomissements continuels; constipations depuis huit jours; une fièvre suivie de ralentissement du pouls, et avec cela une névrite optique : on pouvait hésiter.

Cependant, sous l'influence du sulfate de quinine, les douleurs de tête ont cessé, et lorsqu'il ne resta plus que la gastralgie, l'opium à 1 centigramme avant chaque repas en fit justice. En quinze jours l'enfant fut guérie. Ce n'était donc pas une méningite, et cependant que pouvaient être ces accidents cérébraux de *pseudo-méningite?* Une congestion cérébrale chlorotique, c'est-à-dire d'une *névrose congestive de l'encéphale!* Peut-être; mais cela est à discuter.

L'enfant pubère, mais non formée, était, relativement à ses apparences physiques, faite en état d'aménorrhée.

De plus, elle était pâle, *chlorotique*, ayant une *gastralgie* continuelle et des *névralgies* irrégulièrement périodiques de la tête.

En présence de ces symptômes, j'ai pensé que, sous l'influence de l'aménorrhée et de l'état chlorotique, il s'était fait une congestion locale des mé-

(1) Page 204.

ninges et du cerveau, se traduisant par les phénomènes cérébraux, de céphalalgie, de vomissements et de constipation, avec ralentissement du pouls. J'en ai trouvé la preuve par la cérébroscopie, qui m'a permis de constater l'hypérémie du nerf optique annonçant l'hypérémie des capillaires cérébraux, tandis qu'il y avait pâleur des artères et des veines rétiniennes, ce qui eût été le contraire en cas de méningite.

Observation II. — *Aménorrhée. — Hallucinations. — Demi-syncopes par névrose congestive de l'encéphale. — Cérébroscopie. — Forte hypérémie du nerf optique.* — Le 29 octobre 1868, le docteur Pouliot m'envoya une jeune fille de quatorze ans qui, depuis deux ans, avait de temps à autre des évanouissements précédés de courbature très douloureuse et d'étreintes anales avec obnubilations et tintoin, quelquefois des hallucinations diaboliques, constamment de la céphalalgie frontale, parfois de la gastralgie, de la pneumatose stomacale et des éructations.

Le nerf optique, fortement congestionné, se voyait à peine au fond de l'œil, et les veines étaient fortement distendues.

Comme cette fille n'était pas formée et avait eu des lombrics, je lui fis prendre 5 centigrammes de calomel tous les jours, de l'infusion de safran avec sulfure de carbone et des bains antispasmodiques.

Son état en fut très amélioré, mais il n'y eut pas de guérison, et je n'ai pas eu d'autres nouvelles de la malade.

Dans cet état névropathique d'une jeune fille pubère, mais non réglée, se manifestant par des troubles cérébraux fonctionnels graves, avec forte hypérémie du nerf optique, cachant presque complètement la papille, je crois qu'il faut voir autre chose qu'un simple trouble fonctionnel. — La congestion du nerf optique prouve qu'il y a également congestion du cerveau, mais il faut déterminer quelle en est la nature (1).

Est-ce une congestion sympathique de l'affection vermineuse ou de l'aménorrhée ? Les deux choses sont également possibles, et il aurait fallu suivre la malade plus longtemps que je n'ai pu le faire, pour résoudre ce problème. Mais si l'on ne peut ici préciser la cause de la congestion encéphalique, son existence ne saurait être mise en doute, et pour l'instant, c'est tout ce que je voulais établir.

Si l'on a bien suivi l'analyse clinique des faits qui viennent d'être présentés, on doit être convaincu qu'il ne s'agit pas chez ces malades d'une méningite aiguë ordinaire, qu'il n'y a eu chez elles qu'une névralgie chlorotique de la cinquième et du cerveau provoquant la *pseudo-méningite*, enfin que cette maladie représente une névrose congestive de l'encéphale, affection sympathique et réflexe due à l'état d'aménorrhée et d'inertie utérine.

Au reste, ces faits de pseudo-méningite sont très nombreux. C'est là une maladie réflexe de l'encéphale que plusieurs causes concourent à produire et dont on rencontre assez souvent des exemples. Dans les cas que je viens de citer, la forme est inusitée, exceptionnelle; mais là où on trouve la pseudo-méningite avec ses caractères habituels, c'est dans l'état cérébral réflexe de l'enfance produit par l'angine tonsillaire aiguë, par certaines maladies éruptives et inflammatoires et par les affections vermineuses.

Je ne parle pas ici de ces méningites avortées ou *poussées méningitiques* que j'ai mentionnées (2). Je ne mets en discussion que les pseudo-méningites réflexes de l'amygdalite aiguë commençante et des affections vermineuses. Celles-ci sont très communes; et, sans rappeler mes observations personnel-

(1) Bouchut, *Du diagnostic des maladies du système nerveux par l'ophthalmoscopie* Paris, 1865, et *Atlas d'ophthalmoscopie médicale et de cérébroscopie*. Paris, 1876.
(2) Bouchut, *Traité des maladies des nouveau-nés*, article Méningite, p. 176.

les, je vais en citer une qui a pour titre : *Accidents produits par des oxyures et simulant la méningite* (1) : on y voit que deux médecins, M. Vignard et M. Mahot, avaient cru voir tous les symptômes d'une méningite dans un cas où l'expulsion de nombreux oxyures fit aussitôt cesser ces accidents. J'ai vu, dans ce service, deux cas analogues produits par des ascarides, et mon livre (2) en renferme bien d'autres.

Que l'impression morbifique inconsciente vienne de l'utérus, comme chez un de nos deux malades, qu'elle vienne de l'intestin rempli de vers ou des amygdales qui commencent à s'enflammer, l'action réflexe est la même; l'impression transmise par le grand sympathique à la moelle et au cerveau se transforme ici en action motrice convulsive, là en action hyposthénisante des capillaires, c'est-à-dire paralysie vaso-motrice de l'encéphale, et il en résulte de la céphalée, des vomissements, de la constipation, des cris, de l'agitation, de la fièvre, tout ce qu'il faut enfin pour faire croire à une phlegmasie méningée qui n'est qu'une *pseudo-méningite*. Comme je l'ai dit (3), *« les maladies ne sont que des impressions transformées »*.

Il y a donc diverses formes de pseudo-méningite ou névroses congestives de l'encéphale :

La pseudo-méningite utérine ou chlorotique, celle dont je viens de parler;

La pseudo-méningite intestinale vermineuse;

La pseudo-méningite gastralgique;

La pseudo-méningite de l'angine tonsillaire et des maladies aiguës.

Il y en a peut-être d'autres encore; mais, quant à présent, je ne parle que de celles que j'ai observées.

Cela étant dit, je reviens à mes observations et je confirme mon diagnostic par la preuve thérapeutique.

Il s'agit d'une névrose congestive de l'encéphale, ai-je dit : eh bien! nous avons un médicament qui passe pour posséder la vertu de décongestionner le cerveau : — c'est le sulfate de quinine. Ce serait même à l'anémie cérébrale qu'il entraine que l'on attribue la surdité, l'amaurose et les troubles cérébraux que produit son emploi à haute dose. Tout cela est vrai, et je suis le premier qui en ait fourni la démonstration à l'aide de la cérébroscopie (4).

J'ai voulu faire connaitre l'effet de tous les poisons sur la circulation de la rétine du nerf optique et de la choroïde, persuadé que, dans cette expérience, j'appréciais également la circulation du cerveau et des méninges. Eh bien! qu'est-il arrivé? J'ai vu que l'opium congestionnait la rétine, qu'il en était de même de la narcéine, de la papavérine, de la morphine et de la codéine ; j'ai vu qu'il en était de même de l'atropine ; mais j'ai constaté que le sulfate de quinine pâlissait le fond de l'œil, et j'ai cru que c'était là une preuve de son action décongestive de l'encéphale et des méninges. Dans un cas de méningite avec dilatation énorme des veines rétiniennes, j'ai pu constater, sous l'influence d'une forte dose de quinine, une diminution considérable du diamètre de ces veines.

Admettant donc cette propriété du sulfate de quinine, il est évident qu'il y avait indication à l'employer chez nos deux malades.

Je l'ai donc prescrit à la dose de 1 gramme par jour, en même temps que j'administrai 1 centigramme d'opium, avant chaque repas, contre la gastral-

(1) Vignard et Mahot, *Bulletin de thérapeutique*.
(2) Bouchut, *Traité des maladies des nouveau-nés*, article Entozoaires.
(3) Bouchut, *Nouveaux éléments de pathologie générale*, 4e édition, 1882.
(4) E. Bouchut. *Du diagnostic des maladies du système nerveux cérébro-spinal*. Paris, 1865, un vol. in-8 avec atlas, et *Atlas d'ophthalmoscopie médicale et de cérébroscopie*. Paris, 1875.

gie. Sous l'influence de ce médicament, la névralgie a disparu, ainsi que la rougeur des paupières; nos deux malades ont repris de l'appétit et des forces, et j'ai pu, pour achever leur guérison, les envoyer à la campagne.

Aphorismes.

120. Il y a des névroses congestives de l'encéphale simulant la méningite et dépendant de la chlorose.

121. Les névroses congestives de l'encéphale, ayant forme de pseudo-méningite, sont des maladies vaso-motrices par action réflexe (1).

122. Dans les névroses congestives de l'encéphale et dans la pseudo-méningite, le sulfate de quinine est l'agent de l'indication physiologique, en même temps que les préparations ferrugineuses et arsenicales peuvent être administrées contre la chlorose.

CHAPITRE XLII

HALLUCINATIONS ET TERREURS NOCTURNES

Les hallucinations sont assez fréquentes chez les enfants de tout âge, et, sans discuter la question de la folie dans l'enfance, qui existe bien réellement, il est certain que les hallucinations se montrent comme trouble nerveux passager, indépendant de toute maladie du cerveau et surtout de la folie.

J'en ai observé 76, qui se divisent comme il suit :

6 avec folie et 70 sans folie. En dehors des hallucinations, les six premières malades m'ont offert des troubles psychiques et des tentatives de suicide.

Dans les 70 autres, l'hallucination a été le symptôme de début d'une maladie aiguë inflammatoire ou le symptôme de la chorée; de l'épilepsie; de névrose épileptiforme, de somnambulisme diurne, d'une otite chronique; d'une fièvre typhoïde grave sans délire; et dans quelques cas le symptôme d'un trouble nerveux passager venant au milieu du jour sans cause appréciable.

Ces hallucinations affectent généralement le sens de la vue, et sont constituées par des visions de fantômes ou de bêtes causant une grande frayeur; mais elles ont aussi pour siège le sens de l'ouïe, du toucher et de l'odorat. Ces deux dernières sont très rares.

Les *terreurs nocturnes* sont des réveils en sursaut accompagnés de frayeur vive, comme si l'enfant poursuivait un rêve pénible. La mère près de lui ne peut le rassurer ni le calmer. Chez quelques enfants nerveux, ces terreurs se reproduisent presque toutes les nuits et font craindre des accidents cérébraux graves.

Le traitement consiste en bains de tilleul ou de valériane; en injections hypodermiques de morphine, demi-centigramme; en sirop d'éther, 10 grammes, et en bromure de potassium, 50 centigrammes à 1 et 2 grammes par jour, dans de l'eau pure tous les soirs.

CHAPITRE XLIII

NÉVROSE THYRO-EXOPHTHALMIQUE, OU GOÎTRE EXOPHTHALMIQUE.

Voici trois observations faites par moi chez des enfants :

OBSERVATION I. — *Goître exophthalmique. — Chorée intercurrente. — Arsenic ; guérison.* — Aurélie Fouques, treize ans, 9 novembre 1867. Cette enfant, née à Paris de parents issus des environs de la Ferté-sous-Jouarre, pays goîtreux, a, dans sa famille, une cousine affectée de goître énorme. Elle-même a passé les six premières années de sa vie dans le pays, puis elle est revenue à Paris pendant deux ans, et puis elle est retournée à la Ferté pendant plusieurs autres années. A son retour de la Ferté, elle n'avait rien au cou, dit-elle; plusieurs mois après, la glande thyroïde a augmenté de volume, est devenue très considérable en même temps qu'il se produisait des palpitations. Traitée à Saint-Louis, service de M. Bazin, sa tumeur a diminué de volume, elle se croyait guérie et est rentrée chez ses parents, lorsque, il y a deux mois, elle a été prise de gêne de respiration, cyanose, et menace de suffocation.

(1) Voyez le chapitre PSEUDO-MÉNINGITE, p. 204.

État actuel. — L'enfant est assez grande, bien développée, non pubère ; son teint est rouge, quelquefois violacé ; ses yeux ont un aspect étrange de fixité, avec coloration très foncée de l'iris, avec les cheveux blonds.

L'enfant voit bien clair à petite et à grande distance. La papille est fortement congestionnée, surtout à droite, où l'un de ses côtés est manifestement voilé. Les veines rétiniennes n'offrent rien de particulier, et la choroïde est fort pigmentée.

Le cou présente un gonflement intérieur assez considérable formé par la thyroïde hypertrophiée, le lobe droit étant plus volumineux que le lobe gauche.

Palpitations très fréquentes sans grande impulsion cardiaque; matité précordiale de 10 centimètres carrés. Battements du cœur sourds, avec bruit de souffle rude au premier temps, ayant son maximum à la base et en dedans du mamelon, se propagant dans l'aorte, les vaisseaux du cou, appréciable dans les artères humorales et crurales; de temps à autre, l'enfant a des crises caractérisées par une perte de connaissance, avec roideur des membres, cyanose du visage. Ces crises durent à peine quelques minutes, se reproduisent quelquefois la nuit, et sont revenues jusqu'à vingt fois par jour (1). L'enfant se plaint quelquefois de mal à l'estomac, ne vomit pas, n'a jamais eu de diarrhée. — L'enfant ne tousse pas, sa respiration n'est pas fréquente et le murmure vésiculaire est naturel. C'est au moment des crises indiquées plus haut qu'il y a une orthopnée considérable sans expectoration.

Mauvais sommeil troublé par des cauchemars. — Peau habituellement chaude, un peu moite, pouls un peu mou, dépressible ; 112 pulsations. Appétit bon.

L'enfant a été traitée dans son pays par le bromure de potassium et à Saint-Louis par le quinquina et le sirop d'iodure de fer.

Tisane de tilleul ; poudre de digitale, 0,70.

28 novembre. — L'enfant a eu hier deux crises caractérisées par une perte complète de connaissance avec quelques mouvements convulsifs ; congestion très vive, très forte du visage, suivie de larmes. La deuxième crise est venue quelques minutes après la première. L'état général est d'ailleurs le même, bien qu'il y ait un peu de fièvre. Pouls régulier, 120. Poudre de digitale.

2 décembre. — L'enfant, hier, a eu une crise de perte de connaissance avec quelques mouvements musculaires de carpologie, avec congestion très vive du visage, le tout ayant duré une ou deux minutes.

31. — L'enfant n'a pas eu de nouvelle crise, mais depuis hier mouvements convulsifs choréiques dans les quatre membres.

3 janvier. — Les mouvements convulsifs continuent, s'arrêtent pendant la nuit ; peu d'appétit ; pas de vomissement ni de diarrhée ; peau modérément chaude, 100 pulsations. On cesse la digitale pour la remplacer par arséniate de soude, 10 milligrammes.

5. — 15 milligrammes.

7. — Les mouvements choréiques sont moins intenses; ils ont presque disparu. Amaigrissement ; peu d'appétit ; pas de vomissements ni de diarrhée. Impulsion du cœur très forte, sans frémissement. Souffle considérable, doux, ayant son maximum d'intensité en dedans et à la base du mamelon, couvrant le second bruit; mais près de la ligne médiane, le second bruit s'entend, et, au lieu d'un claquement valvulaire normal, c'est un bruit râpeux ; à la pointe, le souffle couvre le deuxième temps. Il s'entend jusque dans l'aisselle et même dans le dos. La matité du cœur est d'environ 5 centimètres carrés. —

(1) En dehors des crises, l'enfant a, à chaque instant, des soubresauts dans les membres supérieurs.

Même état de goître. Pouls régulier, 104. — 20 milligrammes d'arséniate de soude. 2 pilules de Vallet.

Depuis trois jours, l'enfant maigrit beaucoup et est dans une prostration considérable; les mouvements choréiques ont à peu près cessé ; pas de vomissements ; pas de diarrhée ; toux peu fréquente ; aucune modification des bruits respiratoires ; même état d'impulsion au cœur, sans frémissement ni déformation du thorax. Bruit de souffle intense à la base du cœur, en dedans du mamelon, s'entendant à droite du sternum, en arrière de la poitrine ; même état du goître et des yeux. Pas de trouble visuel. Peau modérément chaude. Pouls, 116.

13. — L'enfant est dans un état de somnolence, sans appétit, ne vomissant pas, et depuis hier elle a de la diarrhée. Le ventre est souple, aplati, sans tache ; la peau chaude et le pouls mou, dicrote, 104.

Looch blanc, 1 gramme; sous-nitrate de bismuth.

14. — Pas de diarrhée. Sous-nitrate de bismuth, 1 gramme.

Température dans l'aisselle, à huit heures et demie, 39 degrés.

13 juin. — L'enfant est tout à fait rétablie de l'état de consomption où elle était tombée. Elle a repris de l'embonpoint et des forces; elle se promène toute la journée, et ne se plaint de rien. Cependant, au cœur, le bruit de souffle est le même. Le gonflement de la glande thyroïdienne n'a pas diminué ; l'exophthalmie seule est moins prononcée.

Observation II. — *Goître exophthalmique. — Enfant.* — Mademoiselle X..., âgée de seize ans et demi, formée à quatorze ans, a vu ses règles disparaître sans cause au mois de septembre 1867, puis au mois de janvier suivant : il y eut des palpitations, un gonflement de la glande thyroïde et un commencement d'exophthalmie. — Son appétit resta le même et les digestions excellentes, mais elle maigrit beaucoup.

On me l'amène au mois de mai 1868, et je constate l'exophthalmie légère, le gonflement assez considérable du cou ; des palpitations, 120, avec léger bruit de souffle au premier temps et claquement valvulaire au second ; teint animé, rouge ; pas d'épistaxis ; sifflement d'oreilles ; céphalalgie temporale ; un peu de dureté d'oreilles ; sommeil agité, sans convulsions ni paralysie.

Bon appétit ; pas de vomissement ni de diarrhée ; constipation ; urines fréquentes, claires ; engourdissement dans les mains et dans les pieds ; sans anesthésie.

Observation III. — (Recueillie en 1875 à la salle Sainte-Catherine.) Fille de treize ans non formée. Il y avait un goître évident, avec ramollissement de la partie moyenne très saillante, rougeur de la peau et fluctuation comme s'il devait se former un abcès. Les yeux étaient très saillants, sans troubles visuels, mais il n'y avait aucune palpitation ni aucun trouble de la circulation cardiaque ou générale.

Un cas, rapporté par Chvosteck (1), est intéressant par son extrême rareté.

Observation IV. — Une fillette de douze ans, grande, assez mince et un peu anémique. L'exophthalmie, que l'on avait remarquée depuis plusieurs semaines, était considérable ; la sclérotique était découverte dans une étendue de deux ou trois lignes entre la paupière et le bord supérieur de la cornée. Dans les derniers temps, la vision était devenue indistincte pour les objets éloignés. Le corps thyroïde était ramolli et notablement augmenté de volume. On percevait à la main et à l'oreille un léger souffle au niveau des artères thyroïdiennes ; celles-ci, de même que les carotides, étaient plus volumineuses et animées de pulsations anormales. Cette malade n'avait jamais eu de palpitations, mais elle avait eu parfois des attaques de dyspnée accompagnées de douleur dans les côtés. Le cœur battait violemment, mais d'une manière assez diffuse. Il n'y avait pas de souffle à ce niveau; de temps à autre, une oreille ou les deux à la fois devenaient très rouges pendant quelque temps. Les seins étaient peu développés. Cette jeune fille n'avait jamais été menstruée ; elle avait presque toujours vécu à Vienne ; elle était d'un caractère enjoué, et sa santé avait toujours été très bonne, bien que, depuis deux ans, elle se fût plainte de

(1) Chvosteck, *Klinik für Pädiatrie*, avril 1876.

temps à autre de douleur dans le côté et de dyspnée et qu'elle se fatiguât rapidement. Ses antécédents de famille étaient bons.

La malade fut traitée pendant quelque temps par les courants continus, mais sans résultat.

CHAPITRE XLIV

MALADIES DE LA MOELLE ÉPINIÈRE

Les maladies de la moelle épinière ne sont pas très communes chez les enfants. On les rencontre chez les nouveau-nés et dans la seconde enfance.

Chez les nouveau-nés, on a quelquefois observé les traumatismes de la moelle, et Parrot a cité un cas curieux d'enfant nouveau-né de sept jours, qui était paralysé des membres supérieurs et inférieurs, sans anesthésie et sans trouble bien marqué des fonctions pulmonaires et cardiaques. L'enfant succomba, et il avait, au niveau de la sixième vertèbre cervicale, une rupture complète de la moelle, avec écartement de 2 centimètres comblé par un caillot blanc, dur, et avec altération granulo-graisseuse des bouts du cordon spinal. Cette rupture était le résultat de fortes tractions opérées pendant l'accouchement sur le tronc de l'enfant, la tête étant engagée la dernière (1).

Chez les enfants plus âgés, la moelle est le siège de lésions qui viennent sans cause appréciable ou sous l'influence du froid des membres inférieurs, d'une maladie des reins déterminant une périnéphrite, et par les nerfs sacro-lombaires gagnant le canal rachidien et la moelle épinière. J'en ai publié un exemple (2). Dans ces cas, il y a une véritable paralysie ascendante. — Ailleurs, la maladie résulte d'un abcès vertébral ou d'une pachyméningite qui comprime la moelle, — d'une carie des vertèbres avec exsudat rachidien, — d'une sclérose des cordons antérieurs ou postérieurs, — d'une hémorrhagie spinale, — d'une intoxication saturnine, — du tétanos et de la méningite cérébro-spinale, et enfin de l'atrophie des cellules des cornes antérieures de la moelle qui succède à la paralysie dite essentielle de l'enfance.

Cette forme de paralysie est considérée comme une paralysie spinale, mais c'est une erreur. La lésion de la moelle est consécutive à l'atrophie granulo-graisseuse des muscles et à la paralysie ; mais elle n'est pas primitive.

J'ai aussi vu un enfant tomber lourdement sur le derrière, et au bout de quelques jours être paraplégique, puis guérir, ce qui m'a semblé dépendre d'une hémorrhagie traumatique du canal rachidien, hémorrhagie qui aurait comprimé la fièvre de la moelle et les nerfs de la queue de cheval.

En dehors des maladies spinales qui ont un nom en pathologie, il y a des paraplégies complètes ou incomplètes, spontanées ou rhumatismales, accompagnées de fourmillements et de faiblesse des membres inférieurs, sans fièvre ni troubles des fonctions. Quelquefois il y a des attaques d'épilepsie spinale, ou bien l'amaurose et la surdité.

Chez les enfants, le diagnostic est souvent difficile, obscur, et il resterait douteux sans le secours de la cérébroscopie. Mais comme dans ces cas l'action sympathique de la moelle sur l'œil se traduit par des phénomènes rétino-papillaires d'œdème ou de paralysie vaso-motrice, l'examen ophthalmoscopique permet de voir dans l'œil les signes d'une lésion spinale.

Ainsi que je l'ai établi (3), on trouve alors une hypérémie plus ou moins

(1) Parrot, *Gaz. hebd.*, 1869, p. 605.
(2) Bouchut, *Gazette des hôpitaux*, 1878.
(3) E. Bouchut, *Du diagnostic des maladies de la moelle par l'ophthalmoscope*. Paris, 1865 ; *Gazette médicale*, 1869, et *Atlas d'ophthalmoscopie*. Paris, 1876.

considérable de la papille, avec œdème partiel pouvant aller jusqu'à masquer tout à fait l'insertion du nerf optique. A une époque plus avancée, cela peut aller jusqu'à une atrophie du nerf optique, laquelle résulte de l'hypérémie prolongée du nerf. Cette forme de myélite subaiguë, sans fièvre, dure très longtemps. Elle peut guérir, mais plus souvent elle est incurable.

Des bains sulfureux, des bains salés, des douches de vapeur sur le dos, des applications de teinture d'iode, de cautères ou de vésicatoires, l'électrisation par courants continus, l'usage d'une ou deux gouttes d'huile phosphorée, de 1 milligramme de strychnine, de 25 milligrammes de nitrate d'argent, sont ce qu'il y a de mieux à employer.

CHAPITRE XLV

PARALYSIE AGITANTE

La paralysie agitante est très rare chez les enfants, et à ce titre l'observation publiée par Huchard est très intéressante.

La paralysie agitante est le résultat d'une lésion inconnue de la moelle, et pour les autres d'une sclérose diffuse.

Elle est caractérisée par le tremblement permanent des membres ou de la tête, tremblement qui n'est pas celui de la sclérose en plaques, puisque là il n'existe que dans les mouvements intentionnels, lorsque le sujet veut mouvoir ses membres.

Elle s'observe chez l'adulte et chez le vieillard, mais il y en a peu d'exemples dans le premier âge. — Les plus jeunes des cas observés sont celui de Ch. Fernet (1), relatif à un sujet de seize ans, et celui du *Journal de médecine pratique*, 1872, relatif à une fille de quatorze ans.

La maladie résulte soit d'une frayeur, soit d'un refroidissement prolongé, soit d'une action réflexe due à de l'irritation des nerfs périphériques, telles que contusion, blessure, etc. (Saunders). Dans le cas suivant, la cause est inconnue.

Observation. — *Paralysie agitante datant de l'âge de trois ans.* — Jeune fille de dix-huit ans, entrée au n° 30 de la salle Sainte-Claire, à l'hôpital Beaujon, pour un tremblement dont elle est affectée depuis la première enfance, depuis l'âge de trois ans, et qui est survenu sans cause connue. Personne, dans sa famille, n'est atteint de tremblement. Elle-même n'a jamais été malade ; réglée pour la première fois à quinze ans, la fonction cataméniale s'est toujours accomplie avec régularité et sans accident. Le tremblement est limité au bras gauche, qui est agité de secousses rapides, petites, régulières, portant la main dans un mouvement alternatif et incessant de droite à gauche et de gauche à droite. Lorsqu'on place sa main dans celle de la malade, on sent une série d'oscillations successives et fréquentes. Ce tremblement existe à l'état de repos, augmentant sous l'influence de la moindre émotion, et disparaissant complètement pendant le sommeil. Dans le décubitus dorsal, les membres inférieurs sont immobiles ; lorsqu'ils sont soulevés, ils présentent des deux côtés, mais surtout à gauche, des oscillations très légères, à peine perceptibles. Le tremblement de la jambe gauche était beaucoup plus accusé, lorsque la malade est entrée à l'hôpital le 7 septembre 1874, et assure même que, sous son influence, elle ne marchait qu'en sautillant et avec une certaine difficulté. La main droite présente aussi un léger tremblement, qui aurait été beaucoup plus accentué il y a quelques années. La tête, le cou sont immobiles et ne sont affectés en aucune façon d'un tremblement, même le plus léger ; il n'y a pas de nystagmus ; le regard est fixe, et les traits présentent parfaitement cette immobilité, ce masque indifférent qui ont été notés par tous les auteurs. La langue tirée hors de la bouche est affectée d'une légère trémulation qui ne s'étend pas aux lèvres ;

(1) Ch. Fernet, *Des tremblements*. Thèse d'agrégation, 1872.

la parole n'offre aucun caractère particulier, les réponses sont seulement un peu lentes ; les mouvements s'accomplissent même avec une certaine lenteur, de sorte qu'on peut dire avec M. Charcot, qu'entre la pensée et l'acte il s'écoule un temps assez considérable. La malade ne peut écrire qu'avec une grande difficulté ; les lettres qu'elle trace sont irrégulières et tremblées. La main cependant, malgré l'ancienneté de la maladie, n'a subi aucune des déformations qui ont été depuis si longtemps signalées. Lorsqu'on ordonne à la malade de marcher, elle paraît hésiter un instant, puis elle s'avance régulièrement, le corps très légèrement porté en avant, mais elle n'a pas perdu la faculté de garder l'équilibre pendant la progression. Parfois elle éprouve des sensations douloureuses, névralgiformes, des crampes dans les membres et surtout dans le bras gauche ; la sensibilité est intacte, et la malade assure n'avoir jamais éprouvé dans diverses parties du corps cette sensation de chaleur excessive sur laquelle on a appelé l'attention.

La malade est peu intelligente, elle a peu de mémoire, elle est très émotive ; elle pleure très fréquemment, sans motif, et aurait quelquefois éprouvé la sensation de la boule hystérique.

CHAPITRE XLVI

CONTUSION ET COMMOTION DU CERVEAU

Sous l'influence d'une chute ou d'un coup sur la tête des enfants, il peut y avoir commotion ou contusion du cerveau. Alors, il y a des symptômes de coma, de somnolence, de subdélirium et de convulsions dont la nature est difficile à déterminer. Est-ce une commotion ? Est-ce une contusion, ou bien une fracture du crâne avec épanchement ? La cérébroscopie seule permet de le dire, d'après les caractères que j'ai publiés en 1866 et qui ont été reconnus exacts par M. Panas en 1875. Quoi qu'il en soit, c'est en examinant l'œil à l'ophthalmoscope qu'on peut arriver à un diagnostic exact. — Outre les trois faits que j'ai publiés en 1866, en voici quatre autres qui sont aussi importants.

Observation I. — Un enfant, souffrant de la tête depuis très longtemps, montait à cheval sur un très petit poney. L'animal allait au pas et sur de la terre non foulée. Cependant l'enfant tomba et sa tête porta sur le sol. Il se releva étourdi, mais ne put se tenir et retomba en frappant de la tête sur un mur voisin. Cette fois, il resta sans connaissance pendant vingt minutes. Après être revenu à lui-même, il se mit à marcher, rentra chez lui et ne parut pas très malade. Il se plaignait toujours de la tête, conservait de la faiblesse dans les membres inférieurs, voyait bien clair et travaillait à ses études classiques. Il mangeait avec appétit, digérait convenablement et ne semblait pas très malade.

Un médecin très connu à Paris et deux professeurs de la Faculté le virent et pensèrent qu'il n'y avait là qu'une névralgie de la tête, sans lésion organique.

C'est alors que je fus appelé. Comme mes confrères, je le trouvai peu malade en apparence. Mais, en examinant les yeux à l'ophthalmoscope, je trouvai de telles lésions du nerf optique et de la rétine que je n'hésitai pas à affirmer l'existence d'une maladie organique du cerveau. J'avais trouvé ce qu'on appelle la *névrite étranglée*.

En effet, le nerf optique avait entièrement disparu. Il était gonflé, rougeâtre, caché par une infiltration séro-sanguine générale qui s'étendait sur la rétine. La pupille avait entièrement disparu, et l'on ne découvrait sa place que par la radiation étoilée des veines. L'artère était invisible ; en revanche, les veines étaient énormément dilatées, tortueuses, et semblaient interrompues dans leurs parcours, ce qui résultait de leurs inflexions sinueuses dans l'exsudat papillaire.

Les douleurs aiguës du crâne continuaient, et au bout de quelques jours, la vision se troubla, les membres inférieurs s'affaiblirent de plus en plus. Au bout de deux mois, l'enfant succombait, entièrement aveugle et à peu près paralysé, ne pouvant à peine plus parler, mais conservant son intelligence.

Sous l'influence de la chute, il s'était fait une contusion du cerveau, suivie d'encéphalite