L'opération se pratique de la même manière que pour le bec-de-lièvre simple. Cependant, si l'on opère un enfant plus âgé et pourvu de dents placées assez mal pour nuire au rapprochement de l'os, il faut les extraire.

Dans le *bec-de-lièvre compliqué double*, l'os intermaxillaire et le tubercule médian font quelquefois une saillie considérable. L'opération doit avoir pour but de réunir les lèvres et de refouler en arrière ou de remettre à sa place l'os maxillaire trop saillant.

Cette opération ne doit pas être faite sur le nouveau-né, il faut attendre deux ou trois ans.

Autrefois on enlevait le tubercule médian et l'on réunissait les parties latérales. Desault comprimait ce tubercule pour corriger la difformité, et Gensoul veut qu'on l'efface en refoulant brusquement en arrière l'os intermaxillaire par une fracture du pédicule. Ce sont des méthodes qu'il ne faut pas employer.

Blandin, pour ramener l'os maxillaire à sa place et pour compléter l'arcade dentaire, a proposé de réséquer derrière les os incisés une pièce triangulaire de la cloison osseuse. En enlevant ainsi à cette lame la plus grande partie de sa résistance, il fixe à l'avance l'endroit où doit s'achever par une fracture facile la solution de continuité. On prend des ciseaux ou des cisailles suivant la force du sujet, et l'on fait une section en V ouvert en bas, dont l'angle s'avance très haut dans l'épaisseur du cartilage de la cloison ou du nez. La section doit être proportionnée à l'étendue dont il convient de faire rétrograder les os intermaxillaires. Après cette résection, une bandelette transversale de diachylon mise sur la lèvre remet en place le tubercule médian de la lèvre et du palais. S'il y a des dents et qu'elles ne soient pas à leur place, on les fixe aux molaires avec un fil d'or.

On attend ensuite quelques jours pour terminer l'opération; au bout de deux ou trois jours on avive les lèvres de la fente labiale, on place les épingles et la suture d'argent comme dans l'opération du bec-de-lièvre labial dépourvu de complication.

Le danger de cette opération est dans l'hémorrhagie qui accompagne les premiers temps. Voilà pourquoi dans cette variété de bec-de-lière il ne faut pas opérer de trop jeunes enfants, qu'une perte de sang peut faire facilement périr. Il y en a plusieurs qui ont ainsi succombé, un entre autres dans les mains de Dupuytren. En cas d'hémorrhagie, quand on voit le rameau qui fournit le sang, il faut le tordre ou le cautériser.

Dans le premier temps de l'opération, il y a encore à craindre des accidents trop intenses de phlegmasie; alors il faut attendre que cette inflammation locale soit dissipée pour entreprendre le deuxième temps, c'est-à-dire la réunion de la fente labiale. Dans un cas opéré par Blandin, un érysipèle survint, et l'on attendit vingt-sept jours pour commencer l'avivement du bec-de-lièvre. En résumé, ramener en arrière le tubercule médian et, deux jours après, s'il n'y a pas d'inflammation, achever par la suture des lèvres, voilà le mode opératoire du bec-de-lièvre double compliqué de double division du voile du palais.

Aphorismes.

212. Le bec-de-lièvre *simple* ou *compliqué* de la division palatine, unique et double, doit être opéré dans les premiers jours de la naissance.

213. Un bec-de-lièvre ainsi opéré à une époque très rapprochée de la naissance guérit toujours avec une difformité moindre que celle des opérations tardives.

LIVRE IX

MALADIES DE LA LANGUE ET DU VOILE DU PALAIS

CHAPITRE PREMIER

VICES DE CONFORMATION DE LA LANGUE

La langue peut être le siège de vices de conformation assez nombreux. Elle peut manquer; elle peut être trop volumineuse, on enfin elle adhère à la voûte ou au plancher de la bouche.

§ I. — Absence congénitale de la langue.

La langue ne manque entièrement que dans les cas d'absence de la face. En toute autre circonstance elle existe à l'état rudimentaire, sous forme d'un tubercule plus ou moins gros et adhérent au plancher de la bouche. C'est la portion libre de la langue qui fait défaut. Selon le degré de cette difformité, la succion est plus ou moins empêchée, ainsi que la déglutition, et plus tard la phonation, si les enfants survivent. Cependant de Jussieu a vu à Lisbonne une fille âgée de quinze ans, née sans langue et qui n'avait dans la bouche qu'un tubercule élevé de 3 ou 4 lignes en forme de mamelon. Elle jugeait des saveurs; la mastication et la déglutition étaient un peu difficiles selon les aliments ; la déglutition des liquides avait lieu sans peine, pourvu que la quantité à ingérer à la fois ne fût pas trop considérable ; elle crachait facilement et parlait avec la plus grande netteté.

D'autres faits d'absence de la langue à la suite de la gangrène dans le cours de la variole ont été observés chez des enfants par Aurran et Bonamy, et, après de grandes difficultés, on a vu la succion, la déglutition et la phonation s'exercer de nouveau, incomplètement sans doute, mais d'une manière suffisante à l'accomplissement des fonctions de nutrition et de relation.

Tout le monde connaît d'ailleurs ce fait de A. Paré (1), où l'on voit un individu dont la lange fut coupée rester muet pendant trois ans, et enfin pouvoir prononcer quelques mots en mettant un petit morceau de bois mobile dans sa bouche.

§ II. — Hypertrophie de la langue ou Macroglossie.

Quelques enfants naissent avec une hypertrophie considérable de la langue qui remplit la bouche, sort à travers l'orifice et empêche l'allaitement. Maurant en a rapporté un exemple, mais il y avait, dans ce cas, une tumeur de la langue qui contribuait à augmenter son volume.

Ailleurs il n'y a qu'une hypertrophie légère, et saillie de la langue sous les arcades dentaires. Cette lésion est *primitive*, dépendant de la scrofule ou du

(1) A. Paré, *Œuvres complètes*, édition J.-F. Malgaigne. Paris, 1840, t. II, p. 608.

rachitisme, comme on le voit dans le cas de C. Paul en 1883, ou *secondaire* et consécutive à une affection cérébrale chronique, telle que l'hydrocéphalie et l'idiotie.

On fait prendre aux enfants l'habitude de rentrer la langue en y mettant, chaque fois qu'elle se montre, un peu d'alun ou de poivre. Cela évite les morsures de l'organe et son accroissement ultérieur. Il faut en même temps donner aux enfants une nourrice pourvue de gros bouts de sein, afin d'éviter à la langue un mouvemet d'élongation trop considérable. Si l'on n'a pas de nourrice ainsi conformée, il faut recourir à un biberon dont le bout serait de gros volume.

Enfin, si l'hypertrophie est trop considérable, et qu'il y ait inconvénient à laisser la langue en pareil état, on peut pratiquer l'excision, et mieux la ligature partielle.

Voici un cas dans lequel l'excision a été faite avec succès par le professeur Blanco (de Madrid).

Observation I. — *Hypertrophie congénitale.* — Un enfant de trois ans, Jean Zuviriego, robuste, fut admis à l'Hôpital général de Madrid, salle Sainte-Barbe, n° 1, le 20 août 1860, avec la difformité suivante : La bouche, constamment ouverte, donnait issue à un prolongement de la langue de vingt lignes d'étendue, depuis la pointe jusqu'au bord libre des lèvres, lequel tombait sur la lèvre inférieure et s'étendait tellement lorsqu'on demandait à l'enfant de tirer la langue, que cet aspect était horrible. Les dents incisives et canines de la mâchoire inférieure étaient déchaussées et déjetées en avant, formant une espèce de canal où se plaçait la langue et où coulait continuellement la salive. Cette partie antérieure libre était plus consistante qu'à l'état normal ; elle avait aussi une couleur et une humidité spéciales, et parfois elle était couverte de croûtes jaunâtres. Malgré cette difformité, l'enfant mangeait toute espèce d'aliments, et il était curieux de voir avec quelle habileté il les plaçait entre les molaires pour les triturer, sans que la langue, qui paraissait devoir être meurtrie par les incisives, en souffrît la moindre atteinte.

Pour y remédier, l'enfant placé sur les genoux d'un aide, les mâchoires tenues écartées par des bouchons de liège, la langue tenue d'une part par un fil passé de haut en bas au centre de la langue, à deux lignes en arrière du point où devait se faire la section et dont les extrémités furent ramenées à droite, d'autre part des pinces courbes entourées de linge et pénétrant dans la bouche par la commissure gauche, l'opérateur saisit de la main gauche l'extrémité libre de la langue enveloppée d'une compresse, et de la droite, armée de ciseaux courbes, il excisa d'un seul coup la moitié gauche, en divisant d'arrière en avant et de dehors en dedans, et de même la moitié droite en divisant dans le sens opposé, soit une incision double en forme de V, avec le sommet en avant. L'hémorrhagie fut facilement contenue. Opéré le 26 août, l'enfant pouvait manger sans difficulté dix jours après et quittait l'hôpital (1).

M. Guerlain (de Boulogne-sur-Mer) en a vu un cas sur lequel un rapport a été fait à la Société de chirurgie en 1882.

Observation II. — L'auteur a vu l'enfant le lendemain de sa naissance. C'était une petite fille pesant 4 kilogrammes et qui présentait une langue énorme, sortant de la bouche et formant au-devant du menton et de la partie antérieure du cou un vaste champignon mesurant 5 centimètres de long, 3 de large et 2 1/2 d'épaisseur. Les papilles étaient saillantes et volumineuses, les vaisseaux fortement dilatés et variqueux. Il n'y avait pas de difformités chez les parents. Vu l'âge de l'enfant (deux jours), M. Guerlain ne crut pas intervenir ; on se réserva d'agir plus tard, si c'était nécessaire. L'enfant se développa régulièrement ; en même temps sa langue diminua ; elle put enfin se rentrer volontairement. La dentition s'effectua bien ; elle put bientôt manger et parler à peu près comme les enfants de son âge. Elle a aujourd'hui six ans ; mais depuis quelque temps, sous l'influence d'une

(1) Blanco, *Siglo medico*, 1860, n° 349.

maladie aiguë, la langue s'est mise à grossir de nouveau, à présenter des ulcérations sur ses bords, si bien que M. Guerlain croit devoir intervenir en se servant de l'écraseur. Il consulte la Société.

En résumé, il s'agit bien, dans ce cas, d'une hypertrophie nettement congénitale. Tous les éléments constitutifs de la langue prennent part à l'hypertrophie. L'évolution dentaire a été normale. Pendant quelque temps, il y a eu une diminution spontanée, la langue est devenue réductible ; puis, depuis quelque temps, sous l'influence d'une légère affection fébrile, il s'est produit une sorte de recrudescence qui semble devoir nécessiter une intervention chirurgicale.

Dans d'autres cas, la langue n'est pas seulement hypertrophiée dans ses éléments musculaires, elle est le siège d'une dégénérescence spéciale qui augmente son volume ; les vaisseaux sanguins sont peu abondants ; on voit éparses quelques artérioles très facilement reconnaissables, et, à la profondeur, quelques veines dilatées gorgées de sang.

Ces lacunes ne peuvent appartenir qu'au système lymphatique, leur contenu, leur disposition en témoigne. Les vacuoles papillaires correspondent au réseau si abondant décrit par Sappey, réseau qui s'est irrégulièrement dilaté. Il en est de même des lacunes sous-muqueuses et intermusculaires creusées dans le tissu fibreux, profond, très hypertrophié. Cette hypertrophie du tissu fibreux avec lacunes lymphatiques, rappelle l'aspect de l'éléphantiasis.

En résumé, l'étude de ces lésions montre qu'elle sont formées en grande partie par des ectasies lymphatiques.

§ III. — Adhérences congénitales de la langue ; — du filet.

La langue présente des adhérences : 1° avec le palais, ce qui est très rare ; 2° avec le plancher inférieur de la bouche ; 3° avec les parties latérales de l'arcade alvéolaire ; 4° par son extrémité sur la ligne médiane au moyen du frein, c'est ce qu'on appelle le *filet*.

Au-dessous de la langue existe un repli membraneux fort mince, parfois transparent, placé de champ, et fixé derrière la symphyse de la mâchoire : c'est le *frein* ; il maintient et modèle les mouvements de la langue, il empêche sa trop grande élongation. Si le frein est trop court, la langue ne peut se mouvoir et sa pointe se creuse comme un cœur de carte à jouer. Si le frein est trop long, l'obstacle est le même. Cette difformité nuit à l'allaitement en gênant la succion et la déglutition ; c'est surtout la brièveté du frein qui constitue le *filet*.

Comme le dit J.-L. Petit, il y a beaucoup d'enfants qu'on dit avoir le filet et qui ne l'ont pas. Il faut donc apprendre à reconnaître son existence. Quand on ne peut passer le doigt sous la langue de l'enfant, si cet organe ne peut s'élever au palais, si la succion du doigt est gênée, le frein est trop court et l'enfant a le *filet*. Il faut le couper. Cependant, si l'enfant prend bien le sein et tette facilement, l'opération est inutile.

Si, au contraire, l'enfant mis au sein saisit mal le mamelon, le lâche bruyamment, fait constamment du bruit en tetant à cause de l'impossibilité de la langue à embrasser le mamelon, laisse couler le lait au bord des lèvres, il ne tette point, et l'opération du filet est suffisamment indiquée.

Cette opération, peu difficile, offre cependant quelques dangers d'hémorrhagie et d'avalement de la langue, quand elle est faite par une main inhabile.

L'enfant doit être maintenu assis, la tête renversée en arrière par quelqu'un qui ne se laisse pas intimider par les cris. Le chirurgien soulève la langue avec les doigts ou avec la plaque fendue d'une sonde cannelée et la relève en haut. Son autre main, armée de ciseaux mousses, dirigés la pointe

en bas pour éviter les artères ranines, accomplit rapidement la section de la partie transparente du frein dans une étendue d'un demi-centimètre au plus. La plaie n'exige aucune précaution, guérit seule, et il est rare que l'enfant en souffre au delà de quelques heures.

L'hémorrhagie suit quelquefois cette opération, quand existe une anomalie vasculaire, et si une artère ranine ou une grosse veine a été divisée. Elle est entretenue par les mouvements de succion de l'enfant, ce qui peut la rendre très considérable. Il faut alors cautériser le point d'où sort le sang avec le nitrate d'argent, l'acide sulfurique ou le cautère actuel sous forme d'un stylet rougi au feu. Ce serait peut-être aussi l'occasion d'essayer d'abord l'eau hémostatique de Tisserand, de Brocchieri, ou, beaucoup mieux, le perchlorure de fer.

Il suffit quelquefois, pour arrêter cette hémorrhagie, de mettre l'enfant au repos absolu en empêchant, par un procédé fort simple, les mouvements de succion sur la langue. Dès que l'opération est terminée, pour éviter que l'enfant ne suce sa langue, je le force à garder la bouche ouverte. Il suffit pour cela de l'endormir en lui mettant un pince-nez fait comme une pince à fermer les piqûres de sangsues. L'enfant respire alors par la bouche, et au bout de quelque temps l'hémorrhagie est arrêtée. Ce moyen, que je n'ai employé qu'une fois, m'a complètement réussi.

Bailly (1), qui a vu deux enfants mourir d'hémorrhagie après cette section du frein, croit qu'on peut se dispenser de cette opération, et que lorsque le frein est trop court, on peut attendre sans rien faire de chirurgical. Dans sa pensée, il croit que les progrès du développement de l'enfant restituent à la langue la mobilité dont elle jouit ordinairement chez l'adulte. D'ailleurs cette disposition n'aurait aucune action nuisible sur l'allaitement ou plus tard sur la netteté de la parole. Je ne crois pas que cette manière de voir soit juste. Il m'a semblé que la brièveté du frein gênait l'allaitement et plus tard l'articulation des mots, de sorte que je conseille formellement la section du filet toutes les fois qu'il existe. Seulement il ne faut couper que la partie transparente, pour éviter les hémorrhagies.

Un autre accident plus rare, mais plus spécial de l'opération du filet, c'est le renversement de la langue dans le pharynx. J.-L. Petit en a rapporté plusieurs exemples fort saisissants. Cela n'arrive jamais qu'après une section trop étendue du filet, et, dans ce cas, c'est un accident très grave, qui peut amener la mort par suffocation. Avec un pince-nez on empêche l'enfant d'avaler ainsi sa langue, et si cela ne suffit pas, une plaque de métal, maintenue par un appareil, doit être mise à demeure sur la langue pour la tenir immobile.

On pourra aussi employer le moyen de Binaut (2), qui consiste à saisir le frein avec une pince à pansement, et à exercer une compression sur les parties pendant deux à trois heures.

CHAPITRE II

ULCÉRATIONS DE LA LANGUE

La langue peut être le siège d'ulcérations de nature fort différente. Elle offre des ulcérations aphtheuses ou *aphthes*, que je décris plus loin; des ulcérations avec fausses membranes grisâtres, dans quelques cas de diphthérite (1); des ulcérations grisâtres fétides, dans la stomatite ulcéro-membraneuse; des ulcérations par blessure lorsqu'une dent cariée est brisée, des ulcérations syphilitiques tuberculeuses ou scrofuleuses, et enfin des ulcérations du frein dans la coqueluche.

(1) Bailly, *Gazette des hôpitaux*, 1876, page 460.
(2) Binaut, *Bulletin médical du nord de la France*, 1866.

Pour ce qui concerne cette dernière maladie, on trouve souvent à la partie inférieure de la langue, soit au filet, soit latéralement, des ulcérations grisâtres et étendues, dont la cause a été longtemps méconnue. On a pensé qu'elles étaient la conséquence d'un effort intérieur qui déterminait une vésico-pustule suivie d'ulcération; absolument comme, dans une fièvre éruptive, le travail morbide engendre une éruption. Il n'en est rien, ces ulcérations, qui n'existent que dans la coqueluche, sont la conséquence de l'usure de la langue par son frottement sur l'arcade dentaire inférieure au moment des quintes de toux. C'est un phénomène dont j'ai parlé à propos de la coqueluche (2).

CHAPITRE III

DIVISION ACCIDENTELLE DE LA LANGUE

OBSERVATION I. — *Division de la langue, suture avec une nouvelle aiguille : guérison*, par le docteur Vilches. — Un enfant de quatre mois tomba de son berceau et se divisa la langue transversalement au tiers antérieur et de droite à gauche dans les deux tiers de sa largeur. A l'examen, dix-huit heures après l'accident, le lambeau divisé formait une crête de coq s'opposant absolument à la succion du sein. Un médecin avait déjà proposé l'amputation de ce lambeau, mais l'importance de l'organe et l'âge du blessé m'incitèrent à en tenter la réunion par quelques points de suture. Ne pouvant me servir, dans ce cas, des aiguilles de Bayer, Velpeau, Cooper, ni des autres, j'en fis fabriquer une spécialement à cet effet. C'est une aiguille ordinaire, peu courbe, montée sur un manche rond, et présentant, à son extrémité antérieure, une espèce d'hameçon ou chas ouvert destiné à recevoir le fil après l'introduction de l'aiguille, et à en ramener un des chefs par l'ouverture d'entrée en la retirant. Je saisis donc avec une pince fixe le bord droit de la langue, que j'amenai en avant, et, prenant mon aiguille de la main droite, j'en introduisis la pointe dans l'épaisseur de la division, à deux lignes du bord supérieur; puis, la dirigeant d'avant en arrière et de bas en haut, elle vint sortir sur le dos de la langue, à trois lignes en arrière de la division. Confiant alors les pinces à un aide, je portai, avec une pince fixe, de la main gauche, l'anse du fil dans le chas de l'aiguille, et après un mouvement de torsion imprimé à cette aiguille, de la main droite, pour serrer cette anse, je la retirai en amenant le fil par l'ouverture d'entrée. J'en fis autant sur la partie médiane de la langue.

Dans un second temps plus facile, j'introduisis l'aiguille dans le lambeau, à environ trois lignes en avant du bord supérieur de la division, et la dirigeant d'avant en arrière et de haut en bas, elle sortit au milieu de la plaie, pour saisir les extrémités antérieures des fils et les amener hors de la bouche en retirant l'aiguille. Cela fait, j'avivai les lèvres de la plaie, puis je nouai les deux extrémités des fils.

Cinq jours suffirent à la réunion, qui s'opéra sans nulle difformité.

CHAPITRE IV

CYSTICERQUE DE LA LANGUE

On a vu dans la langue, chez un enfant de deux ans, sur le côté droit de la ligne médiane, près de la pointe, un kyste, enlevé par Lannelongue après chloroformisation, et dans lequel se trouvait un cysticerque. L'enfant a guéri.

(1) Voyez ce *mot* et *Angine couenneuse*.
(2) Voy. ce mot.

CHAPITRE V

HERPÈS TONSURANS DE LA LANGUE

Chez l'enfant plus encore que chez l'adulte, on voit des plaques rouges annulaires de la langue entourées d'un anneau épithélial blanchâtre. — Il y en a une seule ou plusieurs qui se confondent. — Ces plaques durent une ou plusieurs années. Elles ne font pas souffrir les enfants. Elles existent chez des enfants bien portants, sont compatibles avec une santé parfaite. Quelquefois elles se rattachent à un état dyspeptique ou de gastro-entérite chronique sans importance. — Par suite d'une idée préconçue aussi bizarre qu'erronée, M. Parrot professe que ces plaques sont l'indice de syphilis constitutionnelle chez les enfants. — Ce sont des affirmations semblables à celles des malformations dentaires et du rachitisme, que ce confrère rattache à la syphilis. — Avec un peu plus d'expérience et d'observation, tout cela n'aurait jamais pu être dit.

CHAPITRE VI

DIVISION CONGÉNITALE DU VOILE DU PALAIS ET DE LA VOUTE DU PALAIS.

La voûte palatine et le voile du palais offrent différents vices de conformation que la chirurgie peut faire disparaître.

On observe: 1° la division de la luette seule; 2° la division du voile du palais tout entier; 3° la division du voile du palais et de la voûte.

§ I. — Division de la luette et du voile du palais.

La division de la luette seule est chose fort rare; la division du voile est, au contraire, une lésion assez fréquente. Elle est toujours médiane et complète; ses bords s'écartent à chaque mouvement du pharynx; ils se terminent en bas par la moitié correspondante de la luette.

§ II. — Division du voile et de la voûte du palais.

La division existe enfin sur ce voile et sur la voûte du palais. Elle est plus ou moins large, unique ou double, n'intéressant que la voûte et s'arrêtant à l'arcade dentaire, ou comprenant l'arcade dentaire elle-même. Elle est souvent, enfin, liée à la division congénitale des lèvres, en deux mots, au bec-de-lièvre.

L'allaitement est considérablement gêné par cette lésion; la succion, l'aspiration des liquides, la déglutition, le cri, la phonation, etc., sont choses fort difficiles. Quelquefois les nouveau-nés ne peuvent teter, et il faut les tenir verticalement en leur pressant le sein dans la bouche. Si le moyen ne réussit pas, il faut employer le biberon ou le lait à la cuiller. Des enfants qui n'avaient encore rien pu avaler et qui étaient mourants ont pu être rappelés à la vie de cette façon.

Cette difformité n'a donc rien de grave pour les enfants, si l'on emploie les précautions nécessaires pour leur faire prendre la nourriture. Néanmoins, comme elle entraîne des inconvénients considérables, la chirurgie a songé aux moyens de la guérir. Elle a trouvé les moyens *prothétiques* ou appareils destinés à être mis dans la bouche pour fermer des ouvertures que nul autre

moyen ne saurait clore, la *staphylorrhaphie*, que Ph.-J. Roux a le premier fait connaître (1).

Cette opération difficile, délicate, ne peut être pratiquée chez le nouveau-né, ni même dans la seconde enfance. Elle ne doit être entreprise que dans l'âge adulte, vers dix-huit ou vingt ans, afin que la docilité des sujets puisse aider le chirurgien dans ses manœuvres et dans les soins consécutifs à l'opération.

LIVRE X

MALADIES DE LA BOUCHE

CHAPITRE PREMIER

DENTITION. — FORMATION DES DENTS. — PHÉNOMÈNES PHYSIOLOGIQUES DE LA DENTITION ET ACCIDENTS QUI ACCOMPAGNENT L'ÉVOLUTION DENTAIRE. — MALADIES DES DENTS.

On a jadis considéré le travail de la dentition comme l'origine presque exclusive de la plupart des maladies des enfants, puis on a contesté toute

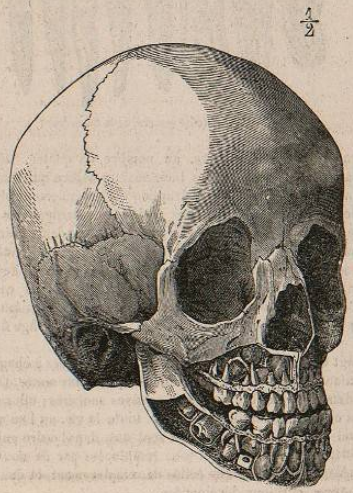

FIG. 53. — Crâne d'enfant d'environ sept ans. Etat des deux dentitions.

(1) Roux, *Quarante années de pratique chirurgicale*. Paris, 1854, t. I, p. 228 et suiv.