Deuxième classe : Coxalgies débutant par les tissus osseux et cartilagineux liés par des connexions non moins étroites.

« Dans la première forme, si l'on couche le malade sur un plan horizontal, « on reconnaît que, malgré la flexion de la cuisse sur le bassin et de la jambe « sur la cuisse, le membre porté dans l'abduction et dans la rotation externe « *paraît plus long* que celui du côté sain.

« Dans la seconde forme, le membre porté dans l'adduction et dans la rota- « tion interne *paraît plus court.* »

Anatomie et physiologie pathologiques. — 1° *Lésions du tissu cellulaire périarticulaire, de la capsule orbiculaire et de la synoviale.*

Dans la coxalgie, les lésions revêtent le type phlegmasique franchement aigu. Simultanés ou successifs dans le manchon fibreux, dans la surface synoviale qui le tapisse, dans la couche cellulaire qui l'enveloppe, les ravages ne tardent pas à prendre une marche progressive et parallèle.

A. *Tissu cellulaire périarticulaire.* — L'œdème inflammatoire dont ce tissu est le siège peut : 1° se continuer aux couches glutineuses interceptées aux faisceaux fibreux qui constituent le ligament, ainsi qu'au tissu fibreux lui-même; 2° envahir les masses adipeuses intermusculaires, et dans un court délai donner lieu, soit à des abcès, soit à un véritable phlegmon diffus.

B. *Capsule fibreuse orbiculaire.*

Les fibres ligamenteuses sont en rétraction, et le ligament dans son ensemble perd une partie de son amplitude; mais comme la *somme* de la rétraction l'emporte dans les parties les plus épaisses de la trame fibreuse, c'est sur ces parties que porte le *maximum* du raccourcissement.

C. *Synoviale.* — L'intimité qui existe entre les connexions de la face profonde de la capsule orbiculaire et la surface synoviale qui la tapisse explique surabondamment la participation du tissu fibreux et du tissu séreux aux progrès d'un travail phlegmasique, que ce travail soit né dans l'un ou dans l'autre de ces tissus.

Quant aux altérations propres à la synoviale, elles consistent, de prime abord, dans l'injection vasculaire du tissu cellulaire sous-séreux et dans l'apparition sur la surface synoviale elle-même de granulations analogues à celles de certaines blépharites. Puis l'épithélium tombe et la surface dénudée de sa couche superficielle devient tomenteuse et se recouvre de fongosités, dans lesquelles on trouve au microscope un grand nombre de granulations tuberculeuses. — C'est ce qui constitue l'*arthrite fongueuse.*

Avec de semblables lésions, le résultat inévitable est une perturbation dans la sécrétion de la synovie. A la sécheresse temporaire de la séreuse succède une tendance à l'hypersécrétion, dont généralement l'intensité se modèle sur l'acuité même du travail inflammatoire. Bref, l'épanchement se produit. A. Bonnet, de Lyon (1), d'une part, Parise (de Lille) (2), de l'autre, ont démontré que le liquide s'accumule vers les points des parois de la capsule offrant une laxité plus grande, et que l'abondance de l'épanchement peut aller jusqu'à distendre et ballonner le manchon fibreux.

Non moins que son abondance et que la rapidité de sa formation, les caractères de l'épanchement sont variables. Limpide, purement séreux, dans le principe, le liquide ne tarde pas à devenir louche, lactescent, et finit par contenir des flocons albumineux.

(1) Bonnet, *Traité des maladies articulaires*, t. II, p. 262.
(2) Parise, *Recherches sur le mécanisme des luxations spontanées ou symptomatiques du fémur* (*Archives générales de médecine*, mai 1842).

Dans les rares circonstances où le travail phlegmasique a revêtu dès l'abord une forme suraiguë, on trouve (1), dans la capsule, une accumulation de pus concret, feuilleté, stratifié par couches superposées. Quelquefois enfin, sans que la jointure malade soit sortie de son indolence physiologique, un liquide onctueux, filant comme la synovie, pur de flocons albumineux, remplit la capacité de la capsule. Cette variété paraît répondre aux formes lentes, torpides, de l'affection.

Ainsi, un état phlegmasique portant sur le tissu cellulaire périarticulaire, qui devient œdémateux et peut suppurer; sur le tissu fibreux qui se rétracte, dont la sensibilité s'exalte, et dont les fonctions sont perverties; sur la surface synoviale, dont la vascularité s'accroît et dont la sécrétion est portée à l'excès, voilà les lésions essentiellement propres aux parties molles de l'articulation coxo-fémorale affectée de coxalgie.

A ces désordres anatomiques est intimement uni, à titre de conséquence immédiate, un trouble physiologique dont l'importance est primordiale: une *position vicieuse*, savoir: *demi-flexion, abduction et rotation externe de la cuisse, allongement apparent du membre pelvien.*

2° *Lésions des tissus osseux et cartilagineux.* — Avant tout, il importe d'établir ceci: les cartilages diarthrodiaux sont des organes parasitaires. Ainsi que leurs fonctions, leur vitalité est passive. Contrairement donc aux doctrines soutenues au commencement de ce siècle par Brodie (2), les altérations pathologiques des cartilages sont essentiellement secondaires et consécutives à celles des extrémités osseuses.

Les lésions osseuses, maintenant, propres à déterminer la coxalgie, sont:

A. L'*ostéite* sous toutes ses formes et dans toutes ses variétés;

B. La *tuberculisation;*

C. Dans quelques rares circonstances, la *dégénérescence cancéreuse.*

A. *Ostéite.* — L'ostéite a pour caractères essentiels la vascularisation du tissu osseux et la raréfaction de ses éléments constitutifs par accroissement morbide des aréoles: double altération qui a pour conséquence l'affaiblissement de la consistance offerte par la trame osseuse.

Dégagées de toute influence capable de modifier leur évolution naturelle, les lésions de l'ostéite prennent pour siège d'élection les portions du squelette, celles d'un os, celles d'une jointure, le plus abondamment pourvues de vaisseaux. A la hanche, c'est donc au pourtour de la cavité cotyloïde que l'ostéite tendra à se localiser; de même que c'est aux points les moins résistants, à ceux qui subissent les plus énergiques pressions, qu'en un temps plus court la désorganisation atteindra un degré plus haut. Or, abstraction faite de l'arrière-fond de la cavité (lequel se trouve dans des conditions spéciales de préservation), c'est à la voûte cotyloïdienne qu'il faut non seulement chercher le point le moins résistant de l'*acetabulum*, mais la partie de l'os la plus vasculaire,

Les autres portions du squelette qui concourent à la composition de l'articulation coxale ne sont pas exemptes des lésions de l'ostéite; mais le réseau vasculaire de la tête du fémur est physiologiquement moins riche que celui du cotyle, et l'arrière-fond de cette cavité, quelle que soit la faiblesse de son épaisseur, échappe longtemps aux désordres, grâce à sa situation anatomique, qui le garantit contre les pressions et le contre-coup des violences extérieures. C'est donc, en thèse générale, sur le rebord cotyloïdien, et par-

(1) Maisonneuve, *De la coxalgie*, thèse de concours, p. 33 (observation).
(2) Brodie, *Traité des maladies des articulations*, traduit par L. Marchand. Paris, 1819.

ticulièrement à sa partie postéro-supérieure très vasculaire, peu résistante, exposée aux excitations de toutes sortes, que les ravages de l'ostéite tendront à se concentrer.

Une fois développé dans le tissu osseux, l'état phlegmasique peut avoir trois conséquences : 1° il peut rétrograder et se résoudre : alors, ou l'os reprend sa consistance normale, ou ses vacuoles se comblent plus ou moins complètement (ostéite condensante de Gerdy); 2° il peut suivre une marche progressive et se terminer soit par la suppuration (ostéite suppurée), soit par la carie (ostéite ulcéreuse).

D'après Nélaton (1), les phénomènes dont s'accompagne la suppuration dans les extrémités osseuses affectées d'ostéite sont une vascularisation plus serrée de la substance médullaire qui remplit les vides laissés par les aréoles, une activité nouvelle dans la tendance à la raréfaction, un affaiblissement plus profond de la consistance de l'os.

Quant à la carie, raréfaction, ramollissement, disparition des éléments osseux, s'effectuant avec une rapidité en rapport avec l'intensité de la congestion sanguine, développement de bourgeons fongueux et saignants, tels sont les caractères qui distinguent cette forme de l'ostéite. Simple, suppurée ou ulcéreuse, l'ostéite des extrémités articulaires entraîne dans les cartilages d'encroûtement des altérations qui varient depuis la perte de l'élasticité, l'amincissement, l'usure, les érosions, jusqu'au ramollissement putrilagineux et la décortication.

Simple, l'affection peut longtemps suivre sa marche en laissant le centre articulaire indemne d'épanchement. La forme suppurée et la forme ulcéreuse rendent inévitable cet épanchement : il est séro-purulent au premier cas ; sanieux sanguinolent, mêlé de détritus osseux et cartilagineux, au second.

Dans les trois éventualités, le siège d'élection de la lésion est un : le rebord postéro-supérieur du sourcil cotyloïdien ; mais ses ravages peuvent se propager aussi, par continuité de tissu, à tout le pourtour du cotyle ; par contiguité de tissu, à la tête du fémur.

B. *Tuberculisation.* — Dans les extrémités articulaires, la dégénérescence tuberculeuse peut affecter deux formes distinctes : la forme *enkystée*, la forme *infiltrée*.

1° Plutôt isolé que multiple dans une même extrémité osseuse, le tubercule *enkysté* se présente sous l'aspect d'un amas jaunâtre, dont la consistance rappelle celle du mastic. D'après Richet (2), il reste longtemps indolent, sans allumer dans les parois de la cavité qui le renferme aucun travail phlegmasique. Plus tard, il se prend à se ramollir, et se conduit à la manière d'un foyer purulent. Cette fonte de la matière tuberculeuse peut, selon Nélaton (3), « déterminer une suppuration dans les parois du kyste et les parties voi- « sines; une véritable *ostéite* suivie de carie ».

2° « L'*infiltration tuberculeuse*, dit encore Nélaton, peut se présenter seule « ou unie à la précédente, mais jamais elle ne lui succède. Elle se présente « sous deux états différents, que l'on peut considérer comme deux degrés de « la même forme, et désigner sous les noms d'infiltration *demi transparente* « et d'infiltration *puriforme*. »

L'infiltration tuberculeuse a pour conséquence nécessaire la nécrose de la

(1) Nélaton, *Eléments de pathologie chirurgicale*, t. II, p. 591.
(2) Richet, *Mémoire sur la nature et le traitement du mal vertébral de Pott* (*Gazette médicale*, 1835).
(3) Nélaton, thèse inaugurale, p. 20 et suiv.

partie infiltrée. En outre, elle peut être l'origine d'une *ostéite* consécutive dans le tissu osseux qui confine au séquestre.

De semblables désorganisations, en tout état de cause, ne sauraient dépasser une période donnée, sans provoquer l'épanchement dans l'article d'un liquide dont les caractères sont d'être séreux, fluide, mêlé de débris de cartilages et de flocons tuberculeux.

C. *Dégénérescence cancéreuse.* — Je cite, à titre de document, une observation appartenant à J. Burns, rapportée par Samuel Cooper (1), et sur laquelle se fonde Maisonneuve (2) pour admettre au nombre des lésions capables d'engendrer la coxalgie, celles qui caractérisent le cancer osseux.

On le voit, les lésions du squelette propres à servir d'origine à la coxalgie sont, ou de nature à faire naître l'ostéite, ou l'ostéite elle-même purement et simplement.

Primitive ou acquise, essentielle ou symptomatique, l'ostéite viendra donc à un moment donné occuper dans l'articulation coxo-fémorale son siège d'élection et produire sur la trame osseuse son effet particulier : l'*affaiblissement de consistance.*

Les désordres anatomiques de cet ordre ont pour conséquence habituelle l'apparition d'un trouble physiologique dont l'importance est primordiale et qui consiste dans une *position vicieuse*, savoir : *demi-flexion, adduction, rotation interne de la cuisse; raccourcissement du membre pelvien.*

3° *Altérations de la période terminale.* — A. *Altérations des parties osseuses.* — L'usure, la résorption partielle ou totale des cartilages déterminent entre les deux surfaces articulaires un défaut de proportions tel, qu'elles cessent d'être exactement emboîtées l'une dans l'autre.

Non seulement la cavité cotyloïde paraît agrandie, mais elle est déformée.

Son rebord postéro-supérieur, d'abord simplement déprimé par l'ostéite, est ensuite entamé par la carie et finit par disparaître en totalité en laissant à sa place une vaste échancrure, à travers laquelle la tête du fémur s'échappe de la cavité destinée à la contenir, et s'applique sur son pourtour. Souvent de vastes cavernes décèlent la dégénérescence tuberculeuse et la présence de tubercules enkystés qui, à la longue, se sont ramollis. L'arrière-fond est réduit à un amincissement extrême ou même perforé.

Dénudé de son cartilage, la tête du fémur cariée, infiltrée de matière tuberculeuse, a perdu un tiers, la moitié, les deux tiers de son volume. Quelquefois elle est séparée du col fémoral et flotte au milieu du pus avec les détritus osseux et les flocons de matière tuberculeuse ; ou bien, simplement ramollie par l'ostéite, elle arc-boute contre le rebord carié du cotyle, qui imprime sur elle la trace des compressions déterminées par ce contact forcé, en creusant sa surface arrondie d'une rainure semi-lunaire.

B. *Altérations des parties molles.* — Le ligament rond et le paquet adipeux qui lui est annexé ne sont doués, contre cette puissance désorganisatrice qui ne respecte pas le squelette, que d'une résistance insignifiante; aussi les trouve-t-on putréfiés, dilacérés, si tant est qu'on en puisse constater quelque vestige.

Au milieu des désordres les plus avancés, la capsule orbiculaire conserve longtemps une intégrité relative. Les faisceaux fibreux qui la composent sont plus ou moins épaissis et ont perdu leur souplesse; mais, en vertu de la propriété notoire du tissu fibreux enflammé à se rétracter, ils résistent

(1) Samuel Cooper, *Dict. de chirurgie*, t. I, p. 222.
(2) Maisonneuve, thèse citée, p. 36.

longtemps au ramollissement et à la suppuration. A la fin cependant, le manchon fibreux dilacéré tombe en lambeaux et se détruit. Sa disparition dans certains cas est presque complète.

C. *Altérations des parties qui avoisinent l'article.* — Les altérations que subissent les couches celluleuses et charnues au centre desquelles l'articulation coxo-fémorale est située se rattachent aux migrations des abcès ossifluents. La tuméfaction des couches cellulaires interposées aux muscles, des foyers purulents isolés (abcès circonvoisins), des adénites suppurées ou non, une coloration pâle, une rétraction plus ou moins prononcée des faisceaux charnus, une infiltration générale du membre, telles en sont les acceptions principales.

Symptômes. — Aux troubles mal définis par lesquels la coxalgie prélude et qui marquent sa *période d'invasion, de développement*, succèdent, selon la nature des lésions initiales, soit l'allongement, l'abduction et la rotation externe, soit le raccourcissement, l'adduction et la rotation interne.

Dès lors, nettement caractérisée quant à sa forme, la maladie entre dans sa *période d'état*, et se traduit par un ensemble de symptômes dont l'aspect accentue plus fortement encore celui des deux types génériques sous lequel il convient de ranger les altérations.

Période d'état. — I. *Symptômes de la coxalgie capsulaire.* — A. *Symptômes locaux.* — 1° *Exacerbation rapide des douleurs.* — La manifestation la plus remarquable des lésions des parties molles de l'articulation coxo-fémorale, affectée de coxalgie capsulaire, consiste dans le degré d'acuité auquel le symptôme *douleur* ne tarde pas à parvenir. Aux conditions anatomo-pathologiques de cet ordre correspondent, et les souffrances que les auteurs ont à juste titre qualifiées de *martyrisantes*, et les attitudes les plus bizarres, et l'impatience de tout contact sur le membre malade, et les contractions spasmodiques des muscles.

2° *Perturbation de l'action musculaire.* — Intimement uni à la douleur, cet éréthisme de la contractilité musculaire s'observe à une époque peu éloignée des accidents initiaux. Par un retour soudain et indépendant de la volonté, les contractions spasmodiques réagissent sur les souffrances qu'elles exaspèrent, et sur l'acuité de l'état phlegmasique qu'elles accroissent.

3° *Empâtement de la région. Abcès circonvoisins.* — L'extension de l'œdème inflammatoire aux couches celluleuses intermusculaires contribue à la déformation que la région présente. Au sein de ces masses adipeuses, on voit souvent se former des collections purulentes (*abcès circonvoisins* de Gerdy) qui suivent la marche et offrent les caractères des abcès chauds, et cheminent d'ordinaire du centre vers la périphérie.

4° *Epanchement.* — En même temps que l'état phlegmasique envahit les organes périarticulaires, il s'étend vers le centre de l'article. La surface synoviale dont le ligament est tapissé devient la source d'une hypersécrétion qui constitue l'épanchement.

En s'accumulant entre le col fémoral et les parties les moins résistantes de la capsule, le liquide épanché distend, ballonne le manchon fibreux, augmente sa tendance à se raccourcir. Bref, la formation de l'épanchement retentit sur les déviations en ce qu'elle accentue le degré auquel elles sont parvenues.

5° *Changements dans la forme de la fesse.* — Suivant Brodie (1), la tuméfaction diffuse que toute la racine du membre présente simultanément aux autres signes d'un état inflammatoire aigu détermine dans le niveau du pli fessier une élévation qui fait place ensuite à un léger abaissement; cet abaissement se produit lorsque l'affection ayant pris la marche subaiguë ou chronique qui lui est habituelle, la flaccidité et l'aplatissement de la région fessière en ont remplacé la tuméfaction.

(1) Brodie, *Traité des maladies des articulations*, trad. par L. Marchand. Paris 1819 p. 106.

Martin et Collineau font remarquer que la saillie de la fesse et l'élévation du pli fessier reconnaissent encore une autre cause, et que pour intercepter avec exactitude ce phénomène, il faut tenir compte de la position acquise par le fémur, et de la projection en arrière que l'abduction, la rotation externe et la demi-flexion impriment au grand trochanter.

6° *Déviations. Abolition des fonctions du membre.* — Caractérisée par l'allongement apparent, la demi-flexion, l'abduction et la rotation en dehors, la position vicieuse que les lésions des parties molles articulaires confèrent au membre commence par constituer à l'accomplissement de ses fonctions une entrave plutôt qu'un obstacle absolu.

A mesure que les lésions progressent et que leurs manifestations symptomatiques s'accusent, les difficultés de la locomotion augmentent. Puis la cuisse est retenue dans la fixité.

A son tour, cette immobilité prolongée abaisse l'activité de la nutrition et détermine l'atrophie du membre pelvien.

B. *Symptômes généraux.* — Par exception, la coxalgie capsulaire peut entraîner tout le cortège des troubles généraux qui accompagnent les phlegmasies profondes : frissons, vomissements, fièvre, délire. Alors sa marche est très rapide.

D'ordinaire, pendant les premiers temps, l'acuité de l'état inflammatoire et celle de la douleur développent une excitation fébrile, continue ou rémittente; puis la chronicité dans le *processus* morbide prenant le dessus, les troubles généraux s'atténuent, disparaissent, et les symptômes strictement localisés à l'article restent seuls sous le champ de l'observation.

Il arrive enfin que parfois la coxalgie parcourt ses différentes phases, sans même amener de réaction fébrile.

Symptômes de la coxalgie osseuse. — A. — *Symptômes locaux.* — 1° *Obscurité prolongée de la douleur.* — Un caractère différentiel primordial entre les lésions des parties molles et celles des parties osseuses de l'articulation coxale consiste dans la dissemblance des douleurs que ces lésions engendrent. Tandis que le travail congestif inflammatoire de la date la plus récente éveille la sensibilité, provoque la rétraction des ligaments fibreux, met en jeu la contractilité musculaire et se traduit par des souffrances intolérables, les extrémités articulaires peuvent longtemps rester atteintes d'ostéite, ou recéler des tubercules sans que les ravages dont elles sont le théâtre se soient trahis autrement que par un peu de paresse dans les mouvements du membre, une certaine lenteur dans la marche, une très légère claudication. Aussi les enfants chez lesquels sont imminents les plus terribles désordres que puisse engendrer la coxalgie continuent-ils leurs jeux, et conservent-ils leur gaieté accoutumée. On ne saurait trop insister sur ce point, à cause de caractères singulièrement insidieux du symptôme *douleur* dans la coxalgie osseuse, et des funestes conséquences que son obscurité peut entraîner.

Après avoir manqué durant un temps fort long, lorsqu'enfin elles se font ressentir, les douleurs se caractérisent par leur inconstance et leur peu d'intensité. Mais, en pareil cas, il se manifeste avec netteté un phénomène concomitant qui peut servir à déceler leur caractère véritable : je veux parler

de la douleur sympathique du genou, dont il a déjà été fait mention, et qui, interprétée à faux, peut si bien fournir matière à de regrettables erreurs. Chez ces malades, Cazin indique le toucher rectal comme étant de nature à faire reconnaître un gonflement de l'os iliaque sur le fond de la couche cotyloïde et pouvant être le signe caractéristique de la coxalgie.

2° *Déviations et abolition des fonctions du membre.* — Caractérisée par le raccourcissement, par la demi-flexion, l'adduction et la rotation en dedans la position vicieuse du membre, dont les lésions des extrémités articulaires sont l'origine habituelle, reste longtemps à peine appréciable.

Plus ou moins lentement, suivant la nature de la lésion primitive, les déviations se prononcent au point d'entraver la marche d'une manière absolue ; c'est alors que les malades se voient condamnés aux positions les plus incommodes. Ainsi qu'il ressort des deux exemples suivants que j'emprunte au

FIG. 165. — Coxalgie osseuse (*).

FIG. 166. — Coxalgie double (**).

livre de Martin et Collineau, la cuisse du côté affecté est fortement fléchie sur le bassin : le membre, ramené dans l'adduction au delà de la ligne médiane, reste dans une rotation forcée et repose de tout son poids sur son congénère (fig. 165 et 166).

3° *Déformation des régions fessière et vulvaire.* — L'adduction et la rotation en dedans, ayant pour conséquence de porter le grand trochanter en dehors, il en résulte un méplat à la surface de la région qui lui est postérieure, un aplatissement de la fesse et un abaissement du pli fessier.

Chez les petites filles, la même cause détermine un écartement de la grande lèvre du côté malade, qui cesse d'être juxtaposée contre celle du côté opposé.

4° *Perturbation de l'action musculaire.* — Dans la coxalgie osseuse, ainsi que dans la coxalgie capsulaire, les déviations et l'irrégularité de la position

(*) Abcès ossifluent, trajet fistuleux, déviations extrêmes, affaiblissement profond, fièvre continue. Application de l'appareil de Martin. Durée de l'application, quatre mois. Guérison (1).
(**) Déviations extrêmes, complication de carie vertébrale. Guérison après une année de traitement (2).

(1 et 2) Martin et Collineau, *loc. cit.*, p. 519 et 522, obs. XXXVIII et XXXIX.

du membre jettent dans l'action des muscles un trouble qui progresse en même temps que l'altération des surfaces articulaires. Incessamment tiraillés, les faisceaux musculaires entrent en contraction et y restent d'une manière permanente ; puis insensiblement chacun d'eux vient à son tour tomber dans un état de contracture qui rive en quelque sorte la cuisse dans la position vicieuse à laquelle les déformations des surfaces osseuses l'ont conduite, et qui en dernière analyse détermine l'atrophie du membre tout entier.

5° *Épanchement.* — Ostéite, tubercule ou carie, la lésion dont le tissu osseux est le siège a pour conséquence ultime la formation du pus et la production de l'épanchement.

Grâce à sa tendance naturelle vers la résolution, l'ostéite simple offre contre l'éventualité de cette grave complication de très sérieuses garanties.

Par la lenteur de son évolution, le tubercule laisse prise aux moyens d'action propres à l'arrêter dans ses progrès.

Plus rapide dans sa marche, l'ostéite ulcéreuse, la carie, rendent plus prompts et plus inévitables la suppuration et l'épanchement.

En tout état de cause, celui-ci est tardif, mais par sa nature purulente, par les détritus osseux qu'il contient, il compromet l'intégrité jusqu'alors conservée des parties molles articulaires. Dès lors, tous les organes constitutifs de l'article participent à l'état pathologique, et l'affection entre dans une phase nouvelle.

B. — *Symptômes généraux.* — La marche lente et sans réaction des lésions du squelette préserve en général l'organisme de perturbations d'ensemble appréciables, jusqu'au jour où la décomposition complète de la trame osseuse parvient à produire la formation du pus.

La réaction fébrile, les frissons, les nausées, les vomissements, ces indices habituels de l'élaboration du pus dans l'organisme, sont aussi ceux de la désorganisation des extrémités articulaires, de l'épanchement d'un liquide de mauvaise nature dans l'article, et d'une nouvelle période dans l'évolution de la coxalgie osseuse.

Période terminale. — Que la coxalgie ait débuté par les parties molles ou par le squelette, à partir du moment où tous les organes qui concourent à la composition de l'article participent aux lésions et aux manifestations morbides, l'affection en est à sa période ultime. Mais, n'ayant pu être entravées dans leur marche progressive, les lésions, localisées d'abord aux parties molles et caractérisées par les symptômes propres à la forme capsulaire, peuvent se propager aux extrémités osseuses, et produire dans les manifestations une révolution graduelle, après laquelle celles de la forme osseuse occupent le terrain ; le phénomène inverse ne s'observe jamais. Aussi voit-on l'allongement apparent, ou le raccourcissement réel du membre se présenter d'emblée, chacun selon les cas. Puis le raccourcissement se substitue à l'allongement, mais non l'allongement au raccourcissement.

La *suppuration* et tout le cortège des désordres qu'elle engendre, la simultanéité des troubles généraux et locaux et leur retentissement réciproque, voilà les caractères essentiels de la période terminale.

Les abcès dont la région coxo-fémorale devient alors le siège sont de deux ordres.

Les uns, développés dans les couches cellulaires périarticulaires, ont reçu de Gerdy la dénomination de *circonvoisins*.

Les autres, dont la source est le centre articulaire même, ont été désignés par le même auteur sous le nom de *migrateurs* ou *ossifluents*.

1° *Abcès circonvoisins.* — Dus à la recrudescence aiguë récemment présentée par les troubles articulaires, les abcès circonvoisins suivent une marche aiguë et offrent les caractères des abcès phlegmoneux ordinaires. Ils se portent vers la superficie du membre. Quelquefois, contournant le col fémoral, leur foyer se rapproche des points faibles de la capsule orbiculaire, qui subit de ce contact les atteintes de l'inflammation, se ramollit, s'ulcère et livre passage au pus dans le centre de l'article, où il ne tarde pas à engendrer des accidents suraigus.

2° *Abcès ossifluents.* — D'une apparition plus tardive, les abcès ossifluents suivent une évolution toute différente. Essentiellement dus à la décomposition du tissu osseux, la matière séro-purulente qui les constitue s'accumule en général entre les parois de la capsule orbiculaire. Celle-ci, enflammée, ramollie, dilatée outre mesure, finit par céder. Dès lors le pus commence ses migrations à travers les espaces intermusculaires et se portant, soit en dedans près du petit trochanter, soit en arrière et en dehors, un peu au-dessous du grand trochanter, vient se collectionner sous les téguments.

Quelquefois le pus, après avoir fait irruption hors de la capsule, suit la gaîne du muscle psoas-iliaque, et à la faveur de la flexion extrême de la cuisse et du décubitus dorsal auquel le malade est condamné, pénètre dans la cavité abdominale en glissant vers les parties déclives sur le plan incliné qu'il rencontre.

Velpeau (1) a rapporté encore plusieurs observations d'abcès nés dans l'articulation coxale et devenus intra-pelviens en s'engageant sous la face profonde de l'obturateur externe et en traversant le trou sous-pubien.

Il se peut enfin, lorsque l'arrière-fond du cotyle est perforé et que le muscle obturateur interne est ramolli, que le pus pénètre par cette voie dans la fosse iliaque interne.

On conçoit de quels accidents les abcès ossifluents qui se rapprochent des viscères abdominaux peuvent être l'origine. Ceux qui viennent poindre sous les téguments y peuvent séjourner plusieurs mois sous la forme d'une tumeur arrondie, molle, manifestement fluctuante, sans modifier la coloration de la peau et sans exciter en elle aucune réaction phlegmasique.

A la fin, cependant, le tissu cellulaire sous-cutané s'enflamme, la peau rougit, s'amincit, s'ulcère et livre passage à une quantité souvent énorme de pus séreux, fluide, mêlé de détritus osseux et de flocons tuberculeux ramollis.

Une semblable évolution ne saurait s'accomplir sans troubler l'ensemble de l'organisme. Les frissons, la fièvre, les nausées, l'affaissement progressif et définitif des forces, tel est, en définitive, le funeste contre-coup de ces interminables suppurations et de leurs successives recrudescences. L'établissement des trajets fistuleux, sinueux et longs, la formation de clapiers où le pus séjourne, la sécrétion indéfinie d'une sanie fétide, l'intoxication putride, voilà les conséquences qu'ils donnent à redouter si on les abandonne à leur marche spontanée.

Terminaisons. — A. *Guérison radicale.* — Tant que persiste la période d'état, tant que le travail d'élaboration du pus n'est pas commencé, les lésions de la coxalgie se prêtent, sous l'influence d'un traitement rationnel, à une marche franchement et définitivement régressive. Ils gardent toujours vers les retours soudains une tendance insidieuse. Tel est leur double caractère.

B. *Mort.* — Lorsque les désorganisations ont dépassé cette période, lorsque les désordres dont la description précède se sont produits, on comprend que l'issue de la maladie doive être souvent funeste. La suppuration prend une fluidité extrême, une odeur âcre et fétide, la fièvre s'allume et présente chaque soir un redoublement, puis la diarrhée colliquative, l'émaciation, la coloration terreuse de la peau, l'œdème malléolaire, le marasme, sont les signes de l'intoxication putride à laquelle le malade ne tarde pas à succomber.

(1) Velpeau, *Leçons orales de clinique chirurgicale.* Paris, 1840, t. III, p. 229.

C. *Guérison avec infirmité.* — Cependant, outre qu'un traitement approprié est susceptible de conjurer une partie des dangers inhérents à la migration du pus osseux, même en face d'altérations très prononcées dans l'article, la guérison est encore possible. — Larrey (1) a laissé des documents très démonstratifs à cet égard. — Maisonneuve (2) rapporte des cas de guérison obtenue dans les circonstances les plus graves. Martin et Collineau (3) donnent à l'appui des doctrines qu'ils ont développées une série d'observations propres à confirmer cette assertion.

Dans de semblables conditions, à la vérité, les altérations subies par les extrémités articulaires sont trop profondes pour autoriser l'espoir de voir jamais le membre recouvrer l'intégrité parfaite de ses fonctions. Mais d'abord les malades peuvent être rappelés à la vie ; puis la claudication qu'ils conserveront inévitablement peut n'opposer à la locomotion qu'une entrave et non un obstacle absolu.

Complications. — Les principales complications que la coxalgie peut entraîner à la suite sont : 1° l'*ankylose*, 2° la *luxation*.

1° *Ankylose.* — Ce mode vicieux de terminaison n'est pas très rare. D'après les recherches de E. Lacroix (4), il existe trois variétés d'ankylose de l'articulation coxo-fémorale. Dans la première, les ligaments sont ossifiés : la nature des désordres que la coxalgie engendre rend très exceptionnelle une éventualité semblable.

La deuxième variété tient à une augmentation de volume de la tête du fémur ou à la diminution d'étendue de la cavité cotyloïde.

La troisième enfin, qui est la plus fréquente, est due à la soudure directe des surfaces osseuses.

2° *Luxation.* — L'expulsion de la tête fémorale hors de sa cavité naturelle a été considérée par les auteurs comme une conséquence presque inévitable de la coxalgie. Erigeant même la luxation en phénomène essentiel, plusieurs auteurs avaient donné à la maladie le nom de *luxation spontanée*, dont je parle un peu plus loin. Palletta, un des premiers, a signalé l'exagération d'une semblable doctrine. Larrey ensuite a particulièrement contribué à déraciner cette erreur, qui tant de fois a fait prendre le change aux observateurs touchant la véritable acception des déviations et des modifications apparentes ou réelles dans la longueur du membre.

Martin et Collineau (5) consacrent un chapitre de leur livre à démontrer que la luxation dans la coxalgie est purement accidentelle, et n'a aucun des prétendus caractères de spontanéité qu'on lui accorde.

« La coxalgie, selon ces derniers auteurs, offre dans sa marche une ten-

(1) Larrey, *Mémoires et campagnes de chirurgie militaire*, p. 412 à 417. Observation. Coxalgie avec destruction presque complète de la tête fémorale et altérations profondes du rebord cotyloïdien. Abcès par congestion. Déviation simulant une luxation spontanée. Guérison.
(2) Maisonneuve, *loc. cit.*, p. 258.
(3) Martin et Collineau, *loc. cit.*, p. 397 à 426 (Observations).
(4) Lacroix, *De l'ankylose.* Paris, 1843, in-4°.
(5) Martin et Collineau, *loc. cit.*, chap. IV, art. 1er : *De la luxation dite spontanée*, p. 338 à 354.

« dance remarquable aux exacerbations et aux rémittences, aux saccades. « Abandonnée à elle-même, après une de ses périodes de rémittence, la lésion « fera plus tard un progrès nouveau. Aux dépens des parties articulaires, la « sécrétion du pus augmentera. Un temps viendra que le ligament capsu- « laire, dilacéré, sera réduit à d'inutiles lambeaux, que le rebord cotyloïdien « sera résorbé par la carie, ou bien que la tête du fémur, si elle n'est pas « détachée de son col et flottante dans l'article, sera réduite de deux tiers « de son volume. Alors, sous l'influence de quelque brusque contact, si tant « est que l'organisme résiste jusqu'au jour de l'accident, les débris de la « tête fémorale pourront être chassés hors de leur cavité naturelle. »

Diagnostic. — Distinguer la coxalgie d'une autre affection ayant pour siège la racine du membre pelvien, n'est pas, suivant Nélaton, chose bien difficile. Cependant, pour éviter les erreurs qu'engendrent des similitudes plus apparentes que réelles, il suffit que l'esprit soit bien pénétré des symptômes spéciaux à la maladie dont il s'agit de reconnaître la présence.

Un problème plus ardu et plus délicat, selon Maisonneuve, est celui de « déterminer à quelle espèce appartient la coxalgie en présence de laquelle « on se trouve, quels sont les tissus affectés, quelle est la nature des altéra- « tions qu'ils ont subies ».

Martin et Collineau (1) ont apporté à cette étude un soin particulier. Je leur emprunte les conclusions de la discussion qu'ils ont ouverte sur ce point, et le tableau synoptique dont ils les font suivre.

1° Au début de la coxalgie, l'allongement apparent du membre avec demi-flexion, abduction et rotation externe, indique que le *summum* des lésions porte sur l'appareil ligamenteux, si même leur siège n'est exclusivement limité à cet organe.

Le raccourcissement avec demi-flexion, adduction et rotation interne, dénote que les lésions ont pour point de départ les extrémités osseuses.

2° Pendant le cours d'une coxalgie, la substitution du raccourcissement, de l'adduction et de la rotation externe, à l'allongement apparent, à l'abduction et à la rotation externe, signifie que les lésions, d'abord limitées aux parties molles de l'article, ont envahi les parties osseuses, et que les altérations subies par celles-ci dominent désormais la scène. En ce cas, le toucher rectal peut permettre de sentir dans le bassin le gonflement du fond de la cavité cotyloïde.

3° En l'absence de signes positifs de luxation, plus le degré de raccourcissement, plus celui de l'abduction sont prononcés, plus il y a lieu de conclure que la dépression de la partie postéro-supérieure du sourcil cotyloïdien est considérable.

C'est à la période d'état que ces signes acquièrent tout leur relief sans rien perdre encore de leur intégrité. Le tableau synoptique suivant, en groupant autour d'eux les phénomènes d'ordre secondaire dont ils s'accompagnent d'habitude, permet d'établir un parallèle entre l'aspect des deux formes que la coxalgie est susceptible de revêtir.

COXALGIE CAPSULAIRE.	COXALGIE OSSEUSE.
1° *Déviations et altérations de longueur du membre.*	
Allongement apparent, demi-flexion, abduction, rotation externe.	Raccourcissement réel, demi-flexion, adduction, rotation interne.

(1) Martin et Collineau, *loc. cit.*, p. 428 à 430.

2° *Douleur.*	
Vive dès le début. Martyrisante. Prédominante au genou pendant un laps de temps plus ou moins long. Avec ou sans exacerbations nocturnes.	Sourde au début, nulle souvent, profonde sans être violente, prédominante au genou à une époque assez éloignée du début. Exacerbations nocturnes, surtout lorsque l'affection se lie à la syphilis.
Soubresauts, contractions spasmodiques.	Contractions spasmodiques, seulement lorsque les désordres ont acquis un degré avancé.
Prompte impossibilité de la marche.	Claudication entravant la marche longtemps avant de la rendre impossible.
3° *Changement dans le volume de la fesse.*	
Au début : empâtement. *Après un temps variable :* dépérissement, aplatissement, flaccidité, élongation apparente.	*Au début :* aspect normal. *Après un temps variable :* dépérissement, aplatissement, flaccidité, élévation du pli fessier.
4° *Abcès.*	
Abcès circonvoisins fréquents dès les premiers temps, indépendants de lésions profondes.	Suppuration très tardive, due à des lésions très avancées. Abcès ossifluents.
5° *Réaction fébrile.*	
Ordinaire au début, liée à un état inflammatoire aigu, cède pour faire place à une demi-chronicité, et pour reparaître à la période de suppuration. Peut être extrêmement violente dès les premiers jours.	Nulle. Tarde jusqu'au moment où les lésions compromettent l'intégrité de toutes les parties constituantes de l'article. Apparaît avec l'élaboration du pus.

Pronostic. — Quel que soit le siège précis des lésions articulaires qui l'ont déterminée, la coxalgie est toujours une maladie grave en raison de sa tendance aux rechutes et des difformités qu'elle entraîne. La coxalgie capsulaire offre des conditions de curabilité plus avantageuses, parce que ses lésions présentent pour la résolution une aptitude plus grande. La rapidité avec laquelle le squelette affecté d'ostéite se déforme confère à la coxalgie osseuse, même lorsque la lésion s'en tient à son acception la plus simple, une plus haute gravité. L'existence de la carie, celle de la tuberculisation, la présence d'abcès ossifluents, les conséquences de leurs migrations, tel est l'ensemble de circonstances qui portent en elles les plus redoutables dangers.

Traitement. — La thérapeutique de la coxalgie a pour but d'arrêter le travail phlegmasique de l'articulation coxo-fémorale : 1° au moyen des agents thérapeutiques généraux ; 2° à l'aide des médicaments topiques ; enfin 3° au moyen des appareils destinés à immobiliser l'articulation.

1° *Agents thérapeutiques généraux.* — Ces agents sont destinés à modifier l'ensemble de l'économie ; leur opportunité et leur choix varient selon la diathèse sous l'empire de laquelle se trouve l'organisme.

A la syphilis conviennent spécialement les mercuriaux et les préparations iodées. Au lymphatisme et à la scrofule s'adressent par excellence tous les reconstituants, depuis l'huile de foie de morue, l'arsenic 5 à 10 milligr., l'iodure de potassium, un à deux grammes ; les préparations quiniques, jusqu'aux sulfureux et aux chlorures sodiques indiqués au chapitre de la scrofule. A ces

diverses préparations médicamenteuses, doit être associé, dans les conditions expresses de leur indication, un régime analeptique.

2° *Agents thérapeutiques locaux ou topiques.* — Leur but est commun : c'est celui d'arrêter le travail phlegmasique de l'articulation. Ces agents locaux sont : 1° les *antiphlogistiques*, 2° les *résolutifs*, 3° les *révulsifs*.

Les *antiphlogistiques* trouvent leur indication dans l'existence de l'état inflammatoire franchement aigu, tel qu'on l'observe chez les sujets vigoureux, au début de la maladie, et, en particulier, lorsqu'elle a pour cause quelque traumatisme. Mais d'une manière générale, au commencement d'une affection dont la durée est généralement longue, et dont la tendance à la forme subaiguë ou chronique est manifeste, on ne saurait qu'être très réservé de larges émissions sanguines.

Les *résolutifs* ne sont doués que d'une influence très restreinte pour arrêter la progression des troubles de la coxalgie. Leur principal danger est d'inspirer une confiance illusoire qui peut faire perdre un temps précieux. Quant aux *révulsifs*, ils ne sont utiles qu'au début du mal, car, s'il est très avancé, il n'y a plus beaucoup à compter sur leur action curative, et par l'affaiblissement qu'ils produisent chez les malades, ils sont plus sensibles que favorables.

On ne doit employer les révulsifs qu'au début de la coxalgie, en combinant leur action à celle du repos au lit, pendant quinze jours, la tête sur un oreiller de crin, sans qu'il soit permis au malade de se mettre sur son séant, même pour manger.

Parmi les révulsifs à employer concurremment avec le repos, il faut citer la *teinture d'iode*, mise matin et soir sur le pli de l'aine et au creux de la fesse jusqu'à desquamation de l'épiderme; le *séton* (moyen très vanté par Brodie, et délaissé aujourd'hui) ; les *vésicatoires volants successifs*, dont l'usage est très commun de nos jours ; la *cautérisation* (raies de feu, cautérisation transcurrente, cautérisation ponctuée, épidermique, ne produisant pas de suppuration ; ou bien des agents escharotiques : pâte de Vienne, potasse caustique, etc.). Ces moyens, d'une utilité incontestable contre les arthrites développées dans des jointures superficielles, ne sont pas d'un aussi grand avantage dans la coxalgie, parce que le siège de la lésion et le point où s'applique le topique sont trop distants l'un de l'autre ; mais, au début du mal, tant qu'il n'y a pas de suppuration ni désorganisation de la hanche, il faut en prescrire l'usage.

Boyer donnait le conseil de recourir à des applications successives du remède *jusqu'à cessation des phénomènes morbifiques*, mais cela n'est pas toujours possible, et il peut arriver que les souffrances entraînées par la vésication troublent le repos, excitent les contractions spasmodiques des muscles, et jettent les malades dans un état nerveux, dont on a plus tard grand'peine à se rendre maître.

3° *Appareil.* — Combinés entre eux ou isolés, les procédés curatifs dont il vient d'être fait mention sont insuffisants si l'on ne remplit l'indication fondamentale, qui est de *placer dans le repos* les organes malades, en *immobilisant le membre inférieur*.

Malgaigne et Bonnet ont puissamment contribué à mettre en lumière l'urgence de l'immobilité dans le traitement des arthropathies. Considérant, d'autre part, que dans la coxalgie *la fixité de l'articulation est illusoire en dehors de l'application d'appareils appropriés*, le chirurgien de Lyon imagina l'appareil connu sous le nom de *gouttière de Bonnet*, et qui consiste en effet dans une gouttière solide emboîtant tout à la fois les deux tiers postérieurs des membres abdominaux, et les deux tiers postérieurs du bassin et de l'abdomen. Sa forme est celle d'un pantalon allongé dont le tiers antérieur aurait été enlevé, et qui présenterait en avant une ouverture susceptible d'être élargie ou resserrée. Dans la gouttière de Bonnet, le membre est allongé, étendu et maintenu dans l'extension au moyen d'un collier de peau, serré au-dessous du genou et fixé aux parois de l'appareil par des lanières latérales. Le bassin, reçu dans la partie correspondante de la gouttière, doit, pour y être bien soutenu, cesser de s'incliner en avant.

La gouttière de Bonnet, d'un emploi très facile et très avantageux, a, depuis, servi de modèle à un grand nombre d'appareils analogues, qui, comme elle, ont pour but d'immobiliser la jointure malade et pour principe de placer le membre dans l'extension. Le choix de cette position n'est cependant pas approuvé par MM. Martin et Collineau, qui considèrent comme dangereuse l'extension en ligne droite du membre affecté, et qui préfèrent « une action « extensive et contre-extensive permanente, qui *n'oblige pas la cuisse à quitter* « *la position demi fléchie*, et qui puisse être graduée avec une facilité extrême, « et suivant les exigences cliniques individuelles, et suivant celles que cha- « que journée de traitement fait surgir ».

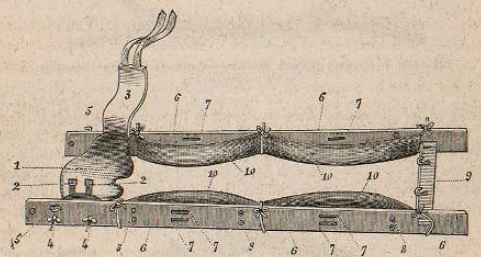

FIG. 167. — Appareil imité de A. Bonnet pour la coxalgie, par Giraldès (*).

Quoiqu'il en soit, pour remplir ces indications fondamentales, on emploie la gouttière de Bonnet, ou bien l'appareil simplifié de l'hôpital des Enfants-Malades (fig. 167), ou enfin l'appareil de Martin et Collineau (fig. 168 à 172).

FIG. 168. — Appareil de Ferd. Martin. — Attelle servant de conducteur à la partie de l'extension.

Cet appareil se compose de deux parties distinctes: l'une est destinée à pratiquer l'extension et l'autre la contre-extension. Ces deux parties sont unies entre elles par une longue attelle (fig. 168).

(*) 1, plaque de tôle concave rembourrée d'étoupe ou de crin, pour servir d'appui au siège du malade, fixée de chaque côté à une attelle 6, 6, 6, 6, par des vis à écrou 4, 4; 6, 6, 6, 6, de chaque côté de l'appareil avec une traverse inférieure 9, garnie de deux crochets pour la contre-extension; 5, 5, crochet supérieur existant sur chaque attelle pour fixer le bassin par des sous-cuisses; 10, 10, 10, coussins de balle d'avoine en dedans des attelles; 7, 7, 7, mortaises pour passer des liens et fixer les membres inférieurs; 8, 8, 8, trous de l'attelle pour passer des liens; 2, 2 et 3, ceintures à deux boucles faisant suite à la plaque de tôle concave pour fixer le bassin dans l'appareil.

La partie de la contre-extension (fig. 169 et 170) est composée d'une ceinture d'acier, qui doit entourer le bassin à distance sans le toucher en aucun point, si ce n'est en arrière où elle est garnie d'une large plaque rembourrée, sur laquelle vient reposer la région sacro-lombaire. Cette ceinture présente une série de boutons servant à attacher les sous-cuisses qui doivent venir reposer sur le périnée et exercer la contre-extension. Pour plus de facilité dans l'applica-

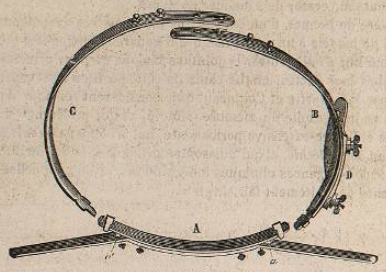

FIG. 169. — Appareil de Ferd. Martin. — Partie de la contre-extension. Ceinture désarticulée.

tion de l'appareil, cette ceinture est formée de trois pièces séparées (A, B, C, fig. 169) qui, lorsqu'elles sont réunies, forment un cercle complet (fig. 170). L'assemblage de ces trois pièces a lieu au moyen d'une partie rétrécie qui présente l'extrémité de chacune des pièces latérales (fig. 169, B, C), et qui sont reçues sous deux petits pontets (*a* et *a'*) placés de chaque côté de la pièce lombaire (A). Un arc de cercle (D) portant au milieu de sa face externe

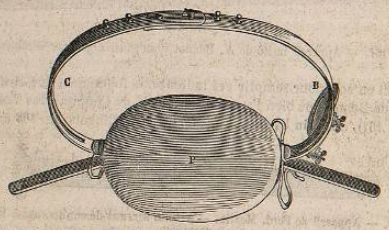

FIG. 170. — Appareil de Ferd. Martin. — Partie de la contre-extension. Ceinture articulée munie de son coussin.

un petit pont, une sorte de mortaise (fig. 171, E) destinée à recevoir le tenon en fer de la longue attelle F F, est monté sur l'une des pièces latérales de la ceinture, et est maintenu au degré d'inclinaison que l'on juge convenable par deux boutons à vis qui sont reçus dans une coulisse pratiquée à travers la pièce latérale. Cet arc de cercle doit toujours être placé du côté du membre malade. La partie de l'extension (fig. 171, 172), consiste en deux attelles latérales (fig. 171, G, G) assemblées entre elles par trois demi-cercles d'acier (H, H, H), qui les

maintiennent au degré d'écartement nécessaire pour que le membre ne soit jamais comprimé par elles; en d'autres termes, qui les réunissent de manière à former ensemble une sorte de gouttière à jour, laquelle embrassera la partie antérieure de la jambe et de la cuisse sans les toucher. Ces attelles sont articulées à la hauteur du genou pour permettre de les fléchir en ce point, et de placer le membre au degré de flexion qu'on jugera convenable; et aussi pour permettre de replier l'appareil sur lui-même, de manière à en diminuer

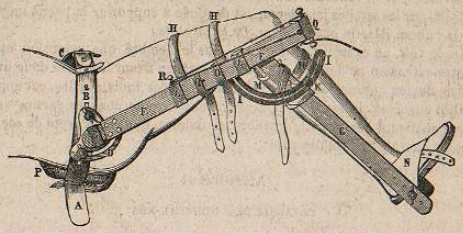

FIG. 171. — Appareil de Ferd. Martin. — Partie de l'extension. Membre placé dans l'appareil.

le volume lorsqu'il s'agit de le transporter. Ces attelles sont maintenues au degré de flexion qu'on a reconnu nécessaire, au moyen d'un arc de cercle (I) qui sera fixé par une vis de pression (K). La portion fémorale des attelles présente de chaque côté deux gaînes de fer (L, L) destinées à loger la longue attelle (F, F), à glisser sur elle et par conséquent à servir de curseur à tout le système de l'extension. Une large courroie rembourrée (M), fixée sur la partie supérieure de la portion jambière des attelles, vient reposer sur le mollet,

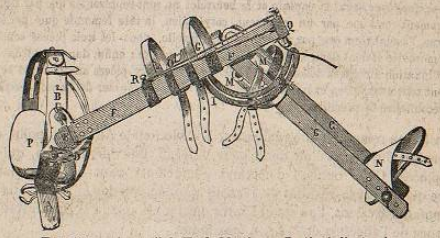

FIG. 172. — Appareil de Ferd. Martin. — Partie de l'extension et de la contre-extension montées.

et c'est par elle que s'opère l'extension du membre. A la partie inférieure des attelles se trouve une sorte de chaussure (N) qui maintient le pied, tout en lui laissant exécuter quelques mouvements de flexion et d'extension. Cette chaussure est montée sur une semelle de bois fixée sur une tringle de fer terminée par deux tourillons, qui sont reçus dans des trous plus ou moins élevés, selon que le membre sera plus ou moins long, et seront maintenus en place par un écrou vissé sur leur extrémité. Toute cette partie de l'appa-

reil est montée à coulisse, à l'aide des gaines de fer de la portion fémorale (L, L), sur la longue attelle (F, F) qui remonte jusqu'à la hauteur de la fosse iliaque externe, où elle se fixe sous le petit pont (E) de l'arc de cercle (D) attenant à la ceinture de la contre-extension; puis vient se prolonger en avant jusqu'au delà du genou, en suivant l'axe de la cuisse, et se terminer par une sorte de T ou béquillon (Q) sous lequel est fixée l'extrémité de la corde qui doit servir à pratiquer l'extension. Enfin (fig. 172) une seconde courroie (o, o, o), réfléchie sur les attelles fémorales, comme l'est la courroie (M) sur les attelles jambières, est destinée à supporter la partie moyenne de la cuisse. (Martin et Collineau, *De la coxalgie.*)

On le voit, en exerçant, d'une part, sur le membre une extension et une contre-extension modérées, et, d'autre part, en fixant la cuisse dans un degré de flexion appropriée aux exigences morbides individuelles, cet appareil établit entre les puissances dirigées en sens inverse dont les parties articulaires subissent l'action, un *équilibre* en dehors duquel le *repos* de ces parties ne saurait être qu'illusoire.

ARTICLE II

COXALGIE DES NOUVEAU-NÉS

Morel-Lavallée a observé deux exemples de coxalgie de nouveau-né, accompagnés de luxation congénitale.

Observation. — Les deux enfants présentaient les signes d'une coxalgie très ancienne et presque identique. Dans les deux cas, extension de la cuisse, flexion légère du genou, longueur normale du membre, direction naturelle du pied, mobilité extrêmement exagérée du fémur, dont la tête se promène sur tous les points d'une large zone autour du cotyle, sans crépitation. Dans les deux cas, constitution chétive, épistaxis ultime. Dans tous deux, abcès phlegmoneux énorme de la hanche, embrassant entre les deux branches d'un prolongement supérieur bifurqué l'os des îles, dont il recouvre ainsi la face externe et la face interne, et occupant par un appendice inférieur une grande partie de la longueur de la cuisse; dans tous deux, la capsule et le bourrelet ne sont représentés que par des débris, le ligament rond que par un rudiment cotyloïdien, la tête fémorale que par son tiers externe, l'acétabulum que par une cavité superficielle, dont les trois pièces constitutives sont morbides et dont deux sont cariées, les deux mêmes; enfin, dans les deux cas, il y avait luxation directe en dehors par refoulement. Les deux pièces anatomiques se ressemblaient tellement, qu'en examinant la seconde, le conservateur du musée Dupuytren a cru reconnaître la première.

La lésion remontait-elle réellement à la vie fœtale ? C'est un point qui n'a pas même été l'objet d'un doute pour Velpeau, Bouvier, Danyau, qui ont vu les pièces. Cette opinion d'hommes compétents vaut une démonstration, parce qu'elle est le résultat de l'exacte appréciation des faits. Effectivement, ces enfants avaient, l'un six et l'autre onze jours quand la manifestation extérieure de l'affection était à son maximum.

Est-il admissible que le début de cette affection soit postérieur à la naissance, et qu'elle ait atteint en aussi peu de temps un développement qu'elle acquiert rarement chez l'adulte en plusieurs mois, et que, dans les deux cas, quinze jours aient suffi à produire de graves désordres révélés par l'autopsie : cette destruction presque complète de la capsule chez l'un des petits malades, son énorme dilatation chez l'autre, la carie du cotyle et sa déformation, et l'isolement de ses trois pièces, que cet isolement soit dû à un défaut de réunion ou à une disjonction par destruction du cartilage d'ossification destiné à les souder entre elles ? Mais l'état si rudimentaire du ligament

rond et de la tête fémorale ne serait-il pas un argument décisif en faveur de l'existence intra-utérine de la coxalgie ? En effet, il faut choisir entre les deux hypothèses suivantes : ou il y avait une articulation mal formée que l'inflammation a envahie; ou bien il y avait une articulation qui a été surprise dans sa formation, jusque-là régulière, par une maladie qui en a entravé l'évolution. Or, on ne sait pas l'influence d'un arrêt de développement sur la production d'une inflammation, tandis que l'on comprend l'influence d'une coxalgie sur l'arrêt de développement.

Tout dans ces deux faits, jusqu'à la constitution misérable des deux enfants, qui révèle une atteinte profonde et de longue date, tout force à placer le début de la maladie en deçà de la naissance, et même à une époque assez reculée.

Faut-il maintenant poser en principe que les luxations congénitales du fémur s'expliquent toutes par une coxalgie ou par une hydarthrose, par une maladie articulaire ? Cela ne ressort pas des faits connus. Il y a des anomalies articulaires qui semblent pouvoir ne s'attribuer qu'à un dérangement complet des lois naturelles de la formation des organes. C'est ainsi qu'on peut expliquer le fait présenté à la Société biologique, dans lequel on vit une épaule où les surfaces articulaires étaient renversées : la tête était sur le scapulum, et la cavité avec son bourrelet glénoïdien sur l'humérus. De telles anomalies ne sont pas l'effet d'une maladie, et Vrolik en a rencontré d'aussi bizarres à la hanche; mais ce sont là des exceptions extrêmement rares.

De ces deux faits, Morel-Lavallée a cru devoir conclure que :

1° La coxalgie existe chez le fœtus.

2° Dans ces deux cas, la coxalgie, aussi caractérisée que chez l'adulte, a produit une nouvelle espèce de luxation : *directement en dehors et en bas.*

3° Des cas plus obscurs, où il n'y avait que du pus en petite quantité, s'éclairent par les précédents et se rangent à côté d'eux.

4° Dans les cas où l'on n'avait trouvé avec la luxation qu'une dilatation de la capsule et une légère augmentation de la synovie, l'hydarthrose avait causé le déplacement.

5° Les cas de luxation avec hypertrophie du peloton adipeux cotyloïdien se rattachent à l'hydarthrose, et la graisse n'a fait qu'occuper la cavité, dont l'accumulation du liquide avait chassé la tête; ou bien en même temps que la synovie augmentée repoussait la tête, le gonflement simultané du peloton graisseux concourait au même but.

6° En dernière analyse, la luxation congénitale du fémur reconnaît généralement pour cause une affection de la hanche chez le fœtus, coxalgie, arthrite, hydarthrose.

Ces faits sont trop peu nombreux pour autoriser à écrire l'histoire des maladies articulaires de la hanche chez le nouveau-né, et je me borne à les enregistrer en attendant de nouvelles observations.

CHAPITRE III

LUXATIONS

Les luxations de la seconde enfance sont entièrement celles de l'adulte (1). Je veux parler de quelques luxations congénitales pour en indiquer l'existence.

(1) Voyez Hamilton, *Traité des fractures et des luxations*, trad. par Poinsot. Paris, 1883.

§ I. — Luxation de l'épaule.

OBSERVATION. — J'ai vu un enfant de six mois qui, depuis sa naissance, ne pouvait remuer les bras gonflés et paralysés jusqu'aux doigts. Il était né par les pieds et on l'avait tiré de l'utérus, les deux bras en haut le long de la tête. Je crus ne pas trouver la tête de l'humérus sous l'acromion et la sentir dans la fosse axillaire. Je fis une très violente traction perpendiculaire au corps; un craquement sec m'avertit que l'humérus avait repris sa place. Je fis de même dans le bras opposé. Il n'y eut pas de craquement, mais il me sembla que l'humérus était remis. Trois semaines après, on me ramena l'enfant; l'un des bras fonctionnait bien et l'autre était toujours paralysé. Croyant à la non-réduction de ce côté, je fis un nouvel et *violent* effort, qui fut accompagné d'un craquement sec scapulaire. L'humérus était à sa place et l'enfant guéri d'une double luxation de six mois.

§ II. — Luxation du genou.

Les luxations congénitales du genou sont très rares, et à ce titre je publie l'exemple observé par Dubrisay. Il est d'autant plus remarquable que l'enfant a guéri en quinze jours.

OBSERVATION. — Madame X..., âgée de vingt et un ans, parfaitement conformée, enceinte pour la première fois, avait eu une grossesse très régulière et sans accident, quand à huit mois et demi, le 25 février 1873, elle fit une chute : elle tomba sur les mains et sur un genou. Elle fut très effrayée de cette chute, mais n'en éprouva aucune fâcheuse conséquence.

L'accouchement eut lieu quinze jours après, le 10 mars 1873. Les douleurs durèrent en tout trois heures : l'enfant se présenta par la tête et sortit très facilement.

Avant même que le cordon n'eût été coupé, nous avions déjà constaté que l'articulation fémoro-tibiale gauche présentait un vice de conformation. La jambe gauche, par un double mouvement d'extension forcée et de rotation interne, était repliée en avant, au-devant de la cuisse et de la paroi abdominale : l'extrémité du pied gauche arrivait au contact du flanc droit. On ramenait facilement le membre à l'extension simple, puis à la flexion : le mouvement de flexion était facile et normal soit spontanément par la volonté de l'enfant, soit artificiellement par une main étrangère ; mais dès que le membre était abandonné à lui-même, si l'enfant le ramenait à l'extension, la jambe ne s'arrêtait plus à la ligne droite et le déplacement se reproduisait. D'ailleurs, dans aucun mouvement l'enfant ne paraissait ressentir la plus légère douleur.

En examinant les parties, on constatait les faits suivants : les deux membres inférieurs étaient exactement de même longueur et de même volume; les deux genoux étaient identiques comme volume et comme conformation.

Au toucher, le genou gauche était à demi fléchi ; on trouvait la rotule à sa place normale; les extrémités du tibia et du fémur étaient régulièrement conformées ; les muscles et les tendons fonctionnaient de la même manière et faisaient les mêmes saillies sur les deux membres. Pendant la flexion, spontanée ou communiquée, les extenseurs n'étaient pas contracturés; les tendons fléchisseurs, au contraire, formaient de chaque côté, en arrière de petites cordes tendues et raides, entre lesquelles se trouvait le creux du jarret.

Si on laissait se reproduire, en toute liberté, le déplacement, la jambe formait avec la cuisse un angle aigu, ouvert en avant, au fond duquel la peau et les muscles de la région antérieure produisaient des plis profonds ; le creux poplité, au contraire, était remplacé par une saillie arrondie sur laquelle les téguments étaient fortement tendus. En palpant de bas en haut et d'arrière en avant, on trouvait que cette saillie était formée par l'extrémité inférieure du fémur dont on sentait les deux condyles. Au milieu, l'artère poplitée battait régulièrement. Au-dessus de la ligne des condyles fémoraux on sentait une dépression remplie par les parties molles, puis tout à fait en haut et en avant on trouvait une dernière saillie transversale formée par le bord postérieur de l'extrémité supérieure du tibia.

En présence de ces faits, nous crûmes pouvoir poser le diagnostic de luxation congénitale de la jambe.

Dès que l'enfant eût été baignée et lavée, un premier appareil, fait avec une feuille de carton et de la ouate, fut appliqué sur la cuisse et la jambe, et fixé avec des bandes de manière à maintenir le genou dans une demi-flexion.

Le lendemain confirma le diagnostic ; on remplaça le carton par une feuille de gutta-percha, à laquelle il imprima lui-même une légère courbure correspondant à la flexion du genou. Cette gouttière avait l'avantage de ne pouvoir être altérée par l'urine. Garnie de ouate et maintenue par des courroies à boucles, elle était réappliquée deux fois par jour, et le 26 mars, le membre malade et guéri fut laissé en pleine liberté. Ni les contractions énergiques que l'enfant semblait produire à plaisir, ni les efforts les plus exagérés de tension auxquels il se livra, ne donnèrent plus lieu à aucun déplacement.

Pour cinq jours encore une simple attelle latérale fut appliquée ; puis tout appareil fut enlevé. Comme cela arrive à tout membre comprimé et maintenu par des liens, la jambe gauche était un peu plus mince que la droite, mais cette différence disparut promptement.

Dès le 15 avril, il aurait été impossible de reconnaître le côté de la luxation.

Depuis, la guérison s'est maintenue, l'enfant est forte et vigoureuse, elle a marché à treize mois et continue à le faire aussi solidement sur une jambe que sur l'autre.

Un fait semblable a été indiqué par Alph. Robert (1), qui l'a emprunté à Kluberg, de Kœnigsberg. Dans cette observation, l'enfant accusait de vives douleurs; le chirurgien ne maintint l'appareil que douze jours en tout, et le succès fut complet. Wultzer et Cruveilhier auraient encore vu, chacun, un fait semblable, mais Alph. Robert, qui les cite, ne donne aucun détail, et nous n'en avons pas trouvé dans Cruveilhier (2).

D'après les expériences de Dubrisay, voici quel est le mécanisme de ce déplacement :

Sur une jambe de nouveau-né, on a coupé d'abord la peau et les muscles, et après ce premier temps, malgré tous les efforts, on n'a pu produire aucun déplacement. On a alors coupé le ligament postérieur: le déplacement n'a pas encore été possible; bref, pour faire glisser l'extrémité supérieure du tibia en avant des condyles du fémur, la jambe étant dans l'extension forcée, il a fallu couper les deux ligaments croisés: et on n'a encore reproduit qu'une partie du fait observé; la luxation était directe en haut et en avant, mais la jambe n'était pas en même temps dans la rotation interne.

Sur la deuxième jambe gauche du petit cadavre on a procédé différemment. Les muscles et la peau étant sectionnés, on a coupé d'abord le ligament latéral externe ; nul déplacement n'était possible, et, comme sur l'autre jambe, il a fallu couper le ligament postérieur et les ligaments croisés; alors seulement le résultat fut complet, c'est-à-dire que le tibia glissa au-devant du fémur et la jambe se renversa au-devant de la cuisse avec un mouvement de rotation en dedans tel, que le pied, par son bord interne, arrivait au contact de la paroi abdominale du côté opposé.

Ainsi, dans le fait dont j'ai rapporté l'observation, les ligaments postérieur, externe et croisés avaient dû être, sinon déchirés, tout au moins relâchés pour permettre le déplacement constaté.

Était-ce une luxation par déchirure des ligaments, ou n'y avait-il qu'un relâchement de ces mêmes ligaments, peut-être même un arrêt de développement ?

C'est à cette dernière idée que l'on doit s'arrêter avec Dubrisay: l'absence de tout symptôme inflammatoire, la facilité et la rapidité de la guérison, sont des raisons suffisantes pour écarter l'idée d'une violence extérieure. Si du

(1) Alph. Robert, *Des vices congénitaux de la conformation des articulations*, thèse de concours pour le professorat, 1851, page 119.
(2) Cruveilhier, *Anatomie pathologique*.

reste nous n'avons pas trouvé dans la pathologie humaine des faits qui puissent nous éclairer, nous avons appris d'un vétérinaire que parmi les animaux des faits semblables ne sont pas rares; que les agneaux principalement naissent souvent avec des luxations du genou, et que ces luxations traitées par l'application de petites attelles guérissent complètement en quelques jours.

§ III. — Luxation congénitale du fémur.

J'ai vu quelquefois des enfants naître avec une double luxation du fémur, sans doute conséquence d'une attitude vicieuse dans la matrice; c'était une luxation en haut et en arrière; la fesse était difforme; les cuisses écartées et les mouvements d'ailleurs assez faciles. Je n'ai jamais rien fait, mais il me semble qu'on devrait immédiatement essayer de remettre la tête du fémur à sa place (1).

§ IV. — Luxation spontanée du fémur.

Le nom de *coxalgie*, appliqué à l'inflammation des os ou des ligaments de l'articulation coxo-fémorale qui conduit à la luxation secondaire de la cuisse, n'explique pas toutes les luxations du fémur observées chez les enfants.

A côté de la luxation consécutive à l'arthrite, luxation toute secondaire aux lésions coxo-fémorales et caractérisées par la douleur, l'immobilité du membre et la suppuration articulaire, il y a des *luxations spontanées du fémur* produites sans aucun symptôme appréciable.

J'ai vu douze enfants ayant des luxations de la cuisse; les uns n'avaient qu'une luxation simple, d'autres avaient la lésion des deux côtés. — Toujours la luxation était en haut et en arrière dans la fosse iliaque externe.

Chez tous ces enfants, la *luxation était vraiment spontanée*. Les malades n'avaient jamais accusé de douleur, ils n'avaient jamais cessé de marcher, encore moins avaient-ils eu de gonflement ou d'abcès de l'articulation coxo-fémorale. — Comme je n'ai jamais pu faire d'autopsie dans ces cas-là, je ne sais quelle lésion a dû préparer la luxation. Il est probable qu'il y en a une, mais quelle qu'elle soit, c'est une lésion non accompagnée de douleur, ni de gêne musculaire. Qu'il y ait eu arthrite sèche, atrophie de la tête du fémur ou des ligaments coxaux, c'est possible, mais personne ne pourrait l'affirmer sans hypothèse. Dans un cas, l'enfant de trois ans était née en se présentant par les fesses, et la sage-femme avait ramené les pieds au dehors et avait tiré l'enfant qui était descendue les bras en haut.

Au point de vue clinique, on peut affirmer qu'il existe une maladie coxo-fémorale latente, sans symptômes appréciables, sans gêne des mouvements, sans douleur aucune, laissant les enfants courir, jouer, boire et manger, et nonobstant ce mutisme de l'économie qu'une luxation de la cuisse peut se faire spontanément.

Les enfants ne sont pas plus malades après leur luxation qu'avant; ils marchent mal, et voilà tout. Ils sont considérés comme ayant des paralysies incomplètes de l'enfance. La nature de leur mal passe inaperçue, mais l'inconvénient n'est pas considérable, car il n'y a aucune thérapeutique à instituer.

(1) Voyez *Coxalgie des nouveau-nés.*

CHAPITRE IV

ENTORSE

Les jeunes enfants qui commencent à marcher et que l'on tient par la main ont de fréquentes entorses qu'il est souvent difficile de reconnaître, et que j'ai vu confondre avec des luxations ou des fractures.

L'entorse la plus commune s'observe au poignet, puis au coude, à l'épaule et quelquefois à l'articulation tibio-tarsienne.

Causes. — On donne la main à un jeune enfant qui tombe, ou que l'on veut aider à franchir un ruisseau, et on le soutient ou on l'enlève en tirant sur son bras; il en résulte souvent une entorse. Celle du pied se produit par un pas mal assuré qui fait tourner la jambe.

Symptômes. — Aussitôt, une vive douleur ayant pour siège l'articulation froissée se fait sentir; elle arrache des cris et des pleurs aux enfants, elle les empêche de mouvoir le membre blessé, elle augmente beaucoup par la pression. Les parties molles augmentent de volume, sans changer de couleur, et il est rare d'y voir un épanchement sanguin se produire. Nulle mobilité contre nature, *nulle crépitation* n'existent dans cette circonstance, ce qui exclut toute idée de fracture ou de décollement épiphysaire.

Ces premiers phénomènes persistent pendant un ou deux jours, sans occasionner de fièvre; puis les accidents disparaissent graduellement et tout rentre à l'état naturel, s'il ne vient pas de complication.

Dans quelques circonstances, chez les sujets prédisposés, lymphatiques ou scrofuleux, l'entorse passe à l'état chronique, et, au lieu de se résoudre, l'engorgement persiste, les parties molles s'indurent et forment une *tumeur blanche* dont la durée est fort longue et la guérison bien difficile.

L'entorse est toujours plus grave chez les enfants que chez les grandes personnes, à cause de la prédominance du tempérament lymphatique chez tous les jeunes sujets, prédominance qui peut, plus facilement qu'à toute autre époque de la vie, favoriser le développement des tumeurs blanches.

Traitement. — L'entorse doit toujours être traitée par l'immobilité de la jointure malade, les applications résolutives d'eau froide, d'eau-de-vie camphrée, d'extrait de Saturne, et par la compression méthodiquement pratiquée. Les applications de sangsues sont une faute, car elles produisent l'affaiblissement des enfants lymphatiques, et elles favorisent le passage de l'entorse à l'état chronique. L'emploi des bandages inamovibles, dans le but d'avoir une immobilité plus complète, conduit à l'engorgement articulaire chronique et à la fausse ankylose.

Il suffit, comme je le fais habituellement dans l'entorse récente, de faire une douce compression de la jointure malade, avec une bande élastique ou une bande de toile roulée, imprégnée de liquide résolutif, et de renouveler l'appareil tous les jours. On a soin, d'ailleurs, de maintenir ces parties dans l'immobilité, par le repos au lit, s'il s'agit d'une entorse du membre inférieur, et par la fixation sur le corps et la poitrine, si l'entorse occupe une des articulations du membre supérieur.

Dans le cas d'entorse ancienne avec engorgement des parties molles périarticulaires, des frictions résolutives, des bains salés à haute dose, des cautérisations superficielles, avec un stylet rougi au feu ou avec de petits morceaux d'amadou brûlés sur la peau, sont, avec les antiscrofuleux intérieurs, la médication la plus convenable.

CHAPITRE V

RHUMATISME ARTICULAIRE DES NOUVEAU-NÉS ET DE LA SECONDE ENFANCE

ARTICLE I

RHUMATISME ARTICULAIRE DES NOUVEAU-NÉS.

Les inflammations articulaires, quelle qu'en soit la nature, sont rares chez les nouveau-nés et chez les enfants à la mamelle.

Causes. — Elles paraissent être la conséquence du rhumatisme aigu; — de l'infection du fœtus par la fièvre puerpérale de la mère (P. Dubois, Lorain); — de la diathèse syphilitique et de la diathèse purulente. Ces faits sont encore peu nombreux, il serait difficile de les utiliser pour faire une description complète du rhumatisme et de l'arthrite chez les enfants. Je vais rapporter les plus intéressantes de ces observations, entre autres celles de Treilhard de la Terrisse.

Observation I. — *Rhumatisme polyarticulaire aigu; guérison.* — Un enfant de cinq mois, ayant une otorrhée sans accidents fébriles, devint subitement malade et présenta successivement des douleurs vives avec gonflement d'abord dans les pieds, ensuite dans les genoux. Cette douleur était exaspérée par la pression et par les mouvements du membre, ce dont on pouvait juger par les cris du malade; il n'y avait point de rougeur à la peau, et le cœur resté libre ne présenta point de troubles fonctionnels. Il n'y eut aucun accident gastrique ou pulmonaire. — La fièvre resta très modérée, le pouls ne s'éleva pas plus haut que 130 pulsations.

Au bout de huit jours, le gonflement des pieds disparut, et la douleur sembla se calmer; mais ces accidents restèrent fixés dans les genoux pendant un mois. Ils disparurent enfin sous l'influence des applications locales narcotiques et stupéfiantes, le datura stramonium en cataplasmes.

Observation II. — *Rhumatisme monoarticulaire; mort.* — Un jeune enfant de quinze jours fut atteint de *rhumatisme monoarticulaire* de l'épaule.

Cette maladie devint rapidement mortelle; elle se développa au milieu de circonstances fort extraordinaires. La mère, récemment accouchée, subissait l'influence puerpérale épidémique très grave du moment; elle avait une fièvre puerpérale avec arthrite suppurée du genou. L'enfant allaité par elle tomba malade, refusa le sein, et eut de la diarrhée avec ictère, de la fièvre; son épaule gauche parut être douloureuse, mais sans gonflement appréciable; les mouvements étaient impossibles, et, de même que la pression des doigts, causaient la plus vive douleur; la mort survint au bout de quelques jours.

Autopsie. — On trouva l'articulation scapulo-humérale remplie de pus séreux rougeâtre, la séreuse fortement injectée et les os entièrement intacts. A part une rougeur légère dans le gros intestin, dont la muqueuse était un peu irritée, les autres organes ne présentaient aucune altération.

Observation III. — *Rhumatisme polyarticulaire; suppuration; mort.* — Enfant du sexe masculin, âgé de quatre jours : endurcissement du tissu cellulaire des membres et de la région dorsale. Bientôt diarrhée, altération des traits de la face. L'enfant, entré le 28 avril, succomba dans les premiers jours de mai.

Autopsie. — Les articulations coxo-fémorales droites, les deux fémoro-tibiales, la tibio-tarsienne gauche et la radio-carpienne du même côté étaient remplies de pus. Les cartilages étaient d'un jaune terne, sans altération appréciable de leur tissu. La peau de la face dorsale de l'articulation radio-carpienne offrait une plaque rouge. Point d'abcès dans les muscles ni dans les poumons, qui étaient seulement le siège d'un peu d'infiltration (engouement) à leur bord postérieur et à leur base.

Observation IV. — *Diathèse purulente; arthrite métastatique.* — J.-B. Fleury, âgé de trois jours, fut apporté à l'infirmerie, le 20 août 1832, ayant la langue rouge sur les bords et une diarrhée verdâtre. Le 27, plaques de muguet dans la bouche, ulcération du frein de la langue; mort le 29.

Autopsie. — Collections purulentes miliaires, sous-pleurales, entourées d'une aréole violacée disséminée çà et là sur la surface des poumons; les articulations coxo-fémorales et la fémoro-tibiale droite contiennent une synovie purulente rougeâtre; la membrane synoviale est rouge, les cartilages sont d'un jaune terne. L'articulation scapulo-humérale droite renferme un liquide séro-purulent et la gauche de véritable pus. Collection purulente entre les muscles biceps, coraco-brachial et deltoïde; la veine céphalique qui traverse ce foyer est rouge et épaisse. Abcès enkysté près du poignet gauche; rien de notable dans l'encéphale et ses dépendances; vessie extrêmement distendue par l'urine.

Observation V. — *Diathèse purulente; arthrite métastatique.* — Un enfant jumeau du sexe masculin, âgé de six jours, est apporté le 16 septembre 1832 à l'infirmerie, et présente les symptômes suivants: langue rouge sur les bords, avec saillie des papilles, diarrhée verte, endurcissement du tissu cellulaire du dos. L'amélioration de l'état de cet enfant est telle, le 18, qu'on le fait passer aux nourrices sédentaires. Le 27 du même mois il rentre à l'infirmerie, avec rougeur intense de la membrane muqueuse buccale, qui était parsemée de plaques de muguet, avec de la diarrhée verte et du marasme; cet enfant mourut le 17 octobre,

Autopsie. — Eschare au sacrum avec dénudation des os. Ulcération arrondie à la partie extrême du coude gauche, dont le fond communique avec l'articulation; cartilages d'une teinte jaunâtre. L'épiphyse inférieure de l'humérus est détachée de l'os. Foyer purulent sous le scapulum et le muscle grand dorsal; le grand dentelé et le sous-scapulaire sont détruits. Les veines n'offrent aucune trace d'inflammation; l'articulation fémoro-tibiale gauche contient du pus; les cartilages sont intacts. L'articulation coxo-fémorale droite communique par un trajet fistuleux avec une collection purulente qui existait dans la fosse iliaque du même côté; les muscles iliaques et psoas sont détruits; encéphale et ses dépendances dans l'état sain; poumons engoués à leur partie postérieure; thymus transformé en une poche remplie de pus. Muguet de la bouche et de l'œsophage, ramollissement partiel de l'estomac; friabilité de la membrane muqueuse dans la partie supérieure de l'intestin grêle, tuméfaction des plaques de Peyer; vessie distendue par une grande quantité d'urine.

Nélaton a vu plusieurs cas de ce genre, et il attribue une grande influence à la fièvre puerpérale des mères sur la production de ces arthrites purulentes : une fois, sur un enfant de deux mois, dont la mère avait été malade à la suite de ses couches, vers le quinzième jour de la naissance, l'épaule s'était tuméfiée, et une collection de liquide s'était formée dans l'articulation.

Dans un autre cas, un enfant dont la mère mourut de fièvre puerpérale eut, au dix-huitième jour, une tumeur fluctuante du genou qui fut ponctionnée, d'où il sortit du pus, et qui finit par guérir sans ankylose au bout de deux mois.

Traitement. — D'après ce chirurgien, il faut ouvrir à temps ces collections purulentes par simple ponction, transformer l'ouverture en trajet fistuleux, et c'est le meilleur moyen de les guérir.

ARTICLE II

RHUMATISME ARTICULAIRE DANS LA SECONDE ENFANCE

Si le rhumatisme articulaire proprement dit est rare chez le nouveau-né, il est plus commun dans la seconde enfance, et là il présente, comme nature, comme symptômes et comme terminaison, la plus grande analogie avec le rhumatisme articulaire de l'adulte.