troisième et la quatrième se soudent de très-bonne heure. On conçoit que la grande mobilité de l'articulation sacro-coccygienne en rende, au moment du travail, la luxation possible, et que, lorsqu'elle est ankylosée, il puisse y avoir fracture ou séparation brusque des deux os réunis.

Pendant la grossesse, les ligaments qui consolident les articulations pelviennes s'abreuvent de sucs, se gonflent et se ramollissent, de sorte qu'alors la mobilité des surfaces articulaires est très-évidente ; dans certains cas même, ce ramollissement est très-considérable, et peut rendre la marche ou même la station impossible (voy. *Maladies de la grossesse*).

§ IV. — Symphyse sacro-vertébrale.

Cette articulation est due à la jonction du sacrum et de la cinquième vertèbre lombaire. C'est une véritable amphiarthrose, comme toutes les articulations vertébrales. Elle a lieu par trois points différents, savoir : la facette ovale qu'on remarque au milieu de la base du sacrum, et qui s'unit à la face inférieure du corps de la dernière vertèbre, et les deux facettes articulaires qu'on voit à l'entrée du canal sacré. Les moyens d'union sont : un fibro-cartilage beaucoup plus épais en avant qu'en arrière ; la fin des deux ligaments vertébraux antérieur et postérieur ; les ligaments interépineux et sus-épineux ; puis enfin le *ligament sacro-vertébral*, faisceau fibreux très-court, très-fort, qui, de la partie antérieure et inférieure de l'apophyse transverse de la dernière vertèbre, descend obliquement en dehors vers la base du sacrum, où il se fixe. On observe encore une membrane synoviale dans l'articulation des apophyses articulaires du sacrum avec celles de la vertèbre. Ajoutons enfin le ligament ilio-lombaire, qui, du sommet de l'apophyse transverse de la cinquième vertèbre lombaire, se porte à la partie la plus épaisse de la crête iliaque, et le ligament ilio-vertébral, formé de deux bandelettes fibreuses dont la supérieure naît de la partie latérale et moyenne du corps de la dernière vertèbre lombaire, et l'inférieure de l'espace inter-sacro-vertébral. Toutes deux viennent s'épanouir sur l'os coxal.

§ V. — Membrane sous-pubienne.

Pour compléter l'histoire de l'appareil ligamenteux du bassin, il nous reste à donner la description de la membrane sous-pubienne, tout en faisant remarquer, avec M. Cruveilhier, qu'ainsi que les ligaments sacro-sciatiques dont nous avons déjà parlé, c'est moins un véritable ligament qu'une aponévrose servant à compléter les parois du bassin. Ces membranes résistantes ont probablement pour usage, dans le travail de l'accouchement, de rendre moins forte la pression des parties molles de la mère comprises entre la tête de l'enfant et les parois osseuses du bassin ; et aussi de favoriser, par leur élasticité, le passage de cette tête à travers l'excavation pelvienne.

La *membrane sous-pubienne* ferme le trou sous-pubien, excepté dans sa partie supérieure, où se voit une échancrure qui convertit en canal la gouttière dans laquelle passent les vaisseaux et nerfs sous-pubiens. Fixé dans sa demi-

circonférence externe au pourtour même du trou sous-pubien, cette membrane s'attache dans sa demi-circonférence interne à la face postérieure de la branche ascendante de l'ischion ; ses deux faces donnent attache aux deux muscles obturateurs. La membrane sous-pubienne se compose de faisceaux aponévrotiques nacrés qui s'entre-croisent dans toutes sortes de directions (Cruveilhier).

ARTICLE III

DU BASSIN CONSIDÉRÉ EN GÉNÉRAL

Considéré d'une manière générale, le bassin a la forme d'un cône légèrement aplati d'avant en arrière, dont la base, située en haut, est en même temps tournée en haut et en avant, et dont le sommet est dirigé en bas et un peu en arrière.

§ I. — Surface extérieure du bassin.

Les anatomistes ont divisé cette surface en quatre régions. L'antérieure offre sur la ligne médiane le devant de la symphyse des pubis, dont la direction est oblique de haut en bas et d'avant en arrière, de manière à former avec la verticale un angle d'à peu près 15 à 20 ψ ; puis de dedans en dehors, la face externe des branches ischio-pubiennes, surface lisse sur laquelle viennent s'insérer quelques muscles de la cuisse et la fosse obturatrice externe remplie dans l'état frais par le muscle obturateur externe, puis la moitié antérieure du rebord cotyloïdien.

La postérieure, limitée par la partie la plus reculée de la crête iliaque, présente, sur la ligne médiane, la saillie des apophyses épineuses du sacrum, l'orifice inférieur du canal rachidien, l'union du sacrum avec le coccyx et la face postérieure de cet os. Sur les côtés sont deux enfoncements profonds dans lesquels on voit les dix trous sacrés postérieurs, par où s'échappent les nerfs du même nom ; ces rainures prolongent les gouttières vertébrales et sont remplies, dans l'état frais, par la pointe du muscle sacro-spinal.

Les deux dernières régions latérales peuvent être divisées en deux parties : une, supérieure, est la fosse iliaque externe ; l'autre, inférieure, offre en arrière la face postérieure des ligaments sacro-sciatiques et le plan des échancrures ou trous du même nom ; en avant, la cavité cotyloïde et la face externe de la tubérosité de l'ischion.

§ II. — Surface intérieure.

La surface intérieure ou cavité du bassin a été comparée, avec assez de raison, au plat des anciens barbiers (Vesale). Comme ces vases, elle offre, en effet, une partie supérieure largement évasée, qui a reçu le nom de *grand bassin*, *bassin supérieur* ou *abdominal ;* une autre, inférieure, plus rétrécie, qu'on appelle *petit bassin*, *excavation pelvienne*.

1° *Grand bassin.* — Le grand bassin a une figure très-irrégulière, et forme une espèce de pavillon à l'entrée du bassin. Ses parois sont au nombre de trois, la paroi antérieure manquant sur le squelette : celle-ci est remplacée dans l'état

frais par les muscles de la paroi abdominale antérieure. Sa paroi postérieure présente au milieu une échancrure remplie ordinairement par la saillie des dernières vertèbres lombaires qu'on a l'habitude de laisser unies au bassin, bien qu'elles n'en fassent pas partie : sur les côtés de cette saillie, deux gouttières, au devant desquelles sont placés les muscles psoas; plus en dehors, la partie antérieure des symphyses sacro-iliaques qui établissent la limite entre la région postérieure et les régions latérales. Celles-ci, enfin, sont formées par les fosses iliaques internes couvertes par les muscles iliaques.

2° *Petit bassin.* — Le petit bassin forme un canal plus large au milieu qu'à ses extrémités, et légèrement recourbé en avant. Si, à l'exemple de Chaussier, on enlève d'un trait de scie tout ce que nous avons décrit comme appartenant au grand bassin, il reste une espèce d'anneau dont la circonférence, étroite en devant et beaucoup plus large en arrière, donne une juste idée de la forme du petit bassin.

On distingue également à cette cavité quatre régions :

L'*antérieure*, concave transversalement, est tournée en haut. Elle offre dans son milieu la partie postérieure de l'articulation pubienne, ordinairement saillante, en forme de bourrelet longitudinal ; cette saillie peut, dans quelques cas, s'élever de 4 à 5 millimètres. Sur le côté, une surface plane, puis la fosse obturatrice ou sous-pubienne interne, à la partie supérieure et externe de laquelle on remarque l'orifice interne du canal sous-pubien. par où sortent du bassin les vaisseaux et les nerfs obturateurs externes. Il n'est pas rare d'entendre les femmes, pendant le travail, se plaindre de crampes très-vives dans les muscles de la partie interne et supérieure d'une des cuisses ; ces douleurs sont dues à la compression exercée sur ces nerfs par la tête du fœtus, au moment où elle glisse sur ce point de l'excavation.

La *région postérieure*, concave de haut en bas, et regardant en bas, est formée par la face antérieure du sacrum et du coccyx. Elle offre par conséquent les particularités que nous avons indiquées en décrivant ces deux os.

Les *régions latérales* présentent deux portions bien distinctes. L'une, antérieure, toute osseuse, répond à la partie postérieure de la cavité cotyloïde et de la tubérosité de l'ischion ; elle est dirigée de haut en bas, d'arrière en avant et de dehors en dedans. L'autre, postérieure, est formée par la face interne des grands et des petits ligaments sacro-sciatiques, et le plan interne des grandes et petites échancrures sciatiques qu'ils convertissent en trous ; elle a une direction opposée. De ces deux trous, l'un, de forme ovalaire, est plus grand et situé plus haut ; l'autre, triangulaire, est plus petit et plus inférieur. Par le grand trou sciatique s'échappent du bassin le muscle pyramidal, le nerf grand sciatique, l'artère fessière et les nerfs et les vaisseaux honteux internes ; le petit trou ischiatique est bouché par le muscle obturateur interne, et les nerfs et les vaisseaux honteux internes qui rentrent dans le bassin pour aller se distribuer au périnée.

Si, à l'aide de deux sections verticales, dont l'une s'étend de la ligne médiane du sacrum au pubis et partage le bassin en deux moitiés latérales, et dont l'autre, perpendiculaire à la première, divise le bassin en deux moitiés antérieure et postérieure, on sépare le bassin en quatre parties égales, on obtiendra ainsi quatre quarts du bassin, que les accoucheurs ont désignés sous le nom de plans *inclinés antérieurs* et *postérieurs*. Desormeaux ne faisait entrer dans la *composition* des plans inclinés que les régions latérales de l'excavation qu'il divisait en deux parties égales. Pour lui, les plans inclinés antérieurs se continuent avec la région antérieure; les postérieurs avec la face antérieure du sacrum : l'épine de l'ischion se trouve sur la ligne de rencontre de ces plans.

Quelle que soit la manière dont on forme ces plans inclinés, leur direction st toujours la même : ainsi les plans inclinés antérieurs sont dirigés de dehors en dedans, de haut en bas et d'arrière en avant; les postérieurs de dehors en dedans, de haut en bas et d'avant en arrière : de manière, en un mot, à simuler assez bien les quatre côtés d'un losange légèrement courbé sur sa longueur.

La plupart des auteurs font jouer un très-grand rôle à ces plans inclinés dans le mécanisme de l'accouchement. Suivant eux, leur direction a une influence immédiate sur les mouvements que la tête du fœtus exécute dans l'excavation. En attendant que la description du mécanisme de l'accouchement vienne démentir cette assertion, nous dirons simplement que les mouvements de rotation que la tête exécute ont lieu le plus souvent lorsque celle-ci, faisant fortement bomber le périnée, est assez au-dessous de ces plans inclinés pour ne ressentir que très-peu l'influence de leur direction ; et qu'enfin ces mouvements s'exécutent souvent en sens inverse de cette direction.

Le grand et le petit bassin sont séparés par une espèce de cercle connu des accoucheurs sous le nom de *détroit supérieur*, *détroit abdominal*, *isthme* ou *marge du bassin*; enfin, le sommet du bassin offre une ouverture circonscrite par un cercle en partie osseux, en partie ligamenteux, auquel on donne le nom de *détroit inférieur*. Ces deux détroits sont, en un mot, les limites extrêmes de l'excavation pelvienne.

§ III. — Du détroit supérieur.

Le *détroit supérieur* est formé en arrière par l'angle sacro-vertébral et le bord antérieur des ailerons du sacrum; en dehors par le rebord mousse qui termine inférieurement la fosse iliaque interne, et en avant par l'éminence ilio-pectinée, la branche horizontale des pubis, et se termine à la symphyse de ces os.

Le détroit abdominal a successivement été comparé à une ellipse, à un ovale, à un cœur de carte à jouer ; et toutes ces comparaisons sont justes dans quelques cas particuliers, mais en général on peut dire, avec Chaussier, que sa figure est celle d'un trigone curviligne dont les angles auraient été arrondis et dont la base serait en arrière et le sommet en avant.

Il constitue l'entrée du petit bassin, et par conséquent la première partie du canal étroit que le fœtus doit franchir : on conçoit tout le soin que les accoucheurs ont dû mettre à étudier cette ouverture osseuse. Aussi, bien préciser le degré d'inclinaison de son plan et de son axe, pour connaître la direction que

doit suivre le fœtus en s'engageant dans la filière pelvienne; bien étudier ses dimensions pour savoir si elles s'accordent avec les dimensions du corps qui doit le franchir : tel est le double but que, depuis Deventer, tous les auteurs modernes ont cherché à atteindre.

Le plan du détroit supérieur est dirigé obliquement de haut en bas et d'arrière en avant. Mais les auteurs sont loin d'être d'accord sur le degré d'inclinaison de ce plan, c'est-à-dire sur l'évaluation de l'angle que forme la ligne sacro-pubienne en se rencontrant avec une ligne horizontale tirée de la partie supérieure de la symphyse des pubis vers un des points de la face antérieure du sacrum. Fixé d'abord par J. J. Müller à 45 ψ (1745), cet angle a été successivement évalué à 35 ψ (Levret), 75 ψ (Camper), 55 ψ (Saxtorph). Enfin, dans ces derniers temps, le professeur Nægelé a cru, après un très-grand nombre de recherches, pouvoir le considérer comme un angle de 60 ψ (1819). On admet généralement aujourd'hui que le degré d'inclinaison du plan du détroit supérieur est de 55 à 60 ψ pendant la station de la femme.

La direction du plan une fois bien connue, il est facile de connaître celle de son axe. Celui-ci étant une ligne qui tombe perpendiculairement sur le centre de ce plan, il est évident qu'il forme avec la verticale le même angle que le plan avec l'horizontale, et qu'il a par conséquent le même degré d'inclinaison. Ainsi compris, l'axe du détroit est une ligne *ab* (fig. 11) qui, partant à peu près de l'ombilic de la femme, passerait par le centre du détroit supérieur et viendrait tomber sur la réunion des deux tiers supérieurs avec le tiers inférieur du coccyx. Elle serait donc dirigée de haut en bas et d'avant en arrière.

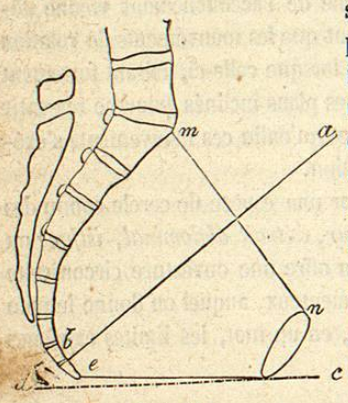

Fig. 11.

Du reste, l'inclinaison de ce plan varie suivant la position de la femme. Ainsi, elle est à peu près nulle quand la femme est couchée, et parfois même dans cette dernière position le plan du détroit abdominal, au lieu d'être dirigé en avant et en haut, regarde en haut et en arrière (Dubois); quand le tronc est courbé fortement en avant, l'inclinaison du plan diminue et se rapproche de la ligne horizontale; à la fin de la gestation, au contraire, l'inclinaison augmente, surtout quand la femme, pour rétablir l'équilibre, porte le haut du corps en arrière.

La figure que représente le pourtour du détroit supérieur n'étant pas un cercle parfait, les dimensions prises en des points différents sont inégales; aussi les auteurs ont-ils admis plusieurs diamètres à ce détroit. On en compte trois principaux (fig. 12) : 1° un diamètre antéro-postérieur ou sacro-pubien *ab* qui s'étend de l'angle sacro-vertébral à la partie supérieure de la symphyse du pubis : il a de 11 centimètres à 11 centimètres et demi; 2° un diamètre transverse *ef* qui s'étend du milieu du rebord mousse qui termine la fosse iliaque d'un côté.

au milieu du rebord mousse qui termine celle du côté opposé : il a 13 centimètres et demi; 3° un diamètre oblique *cg* qui s'étend de la partie antérieure de la symphyse sacro-iliaque à l'éminence ilio-pectinée du côté opposé : celui-ci a 12 centimètres, et existe pour chaque côté. Enfin, M. Velpeau admet un quatrième diamètre, qu'il appelle sacro-cotyloïdien, et que Burns avait déjà indiqué sous le nom plus exact d'intervalle sacro-cotyloïdien *ac*, et qui s'étend du promontoire à la partie postérieure de la cavité cotyloïde. D'après les recherches du chirurgien français, cet intervalle aurait 10 centimètres à 10 centimètres et demi; mais, d'après les résultats de MM. Nægelé et Stoltz, il serait beaucoup moins considérable et n'aurait guère que 9 centimètres (moyenne obtenue sur quatre-vingt-dix bassins).

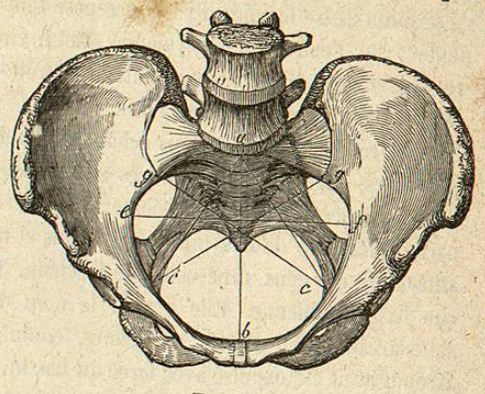

Fig. 12.

La circonférence de ce détroit a de 35 à 43 centimètres de développement. Levret avait pensé qu'elle formait le quart de la hauteur de la femme : pour que ce rapprochement pût être admis, il faudrait que le développement du basin fût toujours en rapport avec la taille de l'individu, et cela n'est pas exact.

§ IV. — Du détroit inférieur.

Le *détroit inférieur*, *détroit périnéal* ou *sommet du bassin*, a une figure beaucoup plus irrégulière que celle du détroit supérieur. Sa circonférence offre, en effet, trois tubérosités ou saillies osseuses séparées par trois grandes échancrures. Si cependant, comme le conseille Chaussier, on applique sur cette ouverture une feuille de papier sur laquelle on en trace le contour avec un crayon, on distingue sa figure, qui est celle d'une ovale dont la petite extrémité est en avant : la grosse, tournée en arrière, est interrompue par la saillie du coccyx. Cette saillie, disparaissant au moment du passage de la tête, ne doit être comptée pour rien dans l'accouchement, et le détroit peut être considéré comme assez régulièrement ovale.

Le contour du sommet du bassin est formé par la partie inférieure de la symphyse du pubis, la branche descendante de cet os, la branche ascendante de l'ischion et sa tubérosité, le bord inférieur du grand ligament sacro-sciatique, le bord et la pointe du coccyx. Il présente trois saillies triangulaires, les deux ischions sur les côtés, le coccyx en arrière. Les deux premières sont fixes, la dernière, au contraire, est, comme nous venons de le dire, effacée au moment de l'accouchement. La mobilité de l'articulation sacro-coccygienne permet, en