effet, au coccyx d'être repoussé en bas et en arrière par la tête du fœtus au moment où celle-ci franchit le détroit inférieur.

Les deux saillies latérales formées par les tubérosités ischiatiques sont situées sur un plan un peu inférieur à celui qu'occupe la pointe du coccyx; aussi dans la position assise le poids du corps repose tout entier sur ces tubérosités et nullement sur l'extrémité coccygienne. Cette circonstance explique pourquoi les rétrécissements transversaux sont au détroit inférieur plus fréquents que les rétrécissements antéro-postérieurs.

On y remarque encore trois échancrures : 1° deux postéro-latérales sont très-profondes, mais sont rendues très-superficielles quand les ligaments sciatiques ont été conservés ; 2° une troisième, antérieure, dont le sommet correspond à la partie inférieure de la symphyse du pubis et la base à la ligne qui unit la partie antérieure des deux tubérosités de l'ischion. Les côtés sont formés par la branche ischio-pubienne. Elle a reçu le nom d'*arcade du pubis*. Les côtés de cette arcade sont déjetés en dehors, comme si, les os étant mous, un corps arrondi avait été expulsé avec force du bassin, en les poussant au devant de lui. Cette disposition, plus marquée chez la femme que chez l'homme, favorise la sortie de la tête. Cette arcade est large de 9 centimètres à 9 centimètres et demi à sa base; elle n'offre que 3 centimètres et demi à 4 centimètres à son sommet; elle a environ de 5 à 6 centimètres et demi de hauteur.

Si l'on veut tenir compte des irrégularités qu'offre le détroit inférieur, l'aire de ce détroit ne serait pas un plan uniforme, car toutes les parties de son contour ne seraient pas sur le même niveau. Pour sortir de la difficulté où l'on se trouve alors pour fixer la direction du plan, il faut, à l'exemple de Dugès, reconnaître au détroit inférieur deux parties à peu près égales, l'une antérieure et l'autre postérieure, réunies sur les tubérosités sciatiques, et offrant chacune un plan et un axe distincts. Mais cette manière de faire, compliquant la question sans utilité, nous préférons considérer le plan terminal du bassin comme représenté par la ligne coccy-pubienne, faisant ainsi abstraction des saillies latérales.

La question étant réduite à ces termes : Quelle est la direction de la ligne qui s'étend de la pointe du coccyx à la partie inférieure de la symphyse du pubis ? les auteurs y répondront différemment.

Suivant la plupart des accoucheurs français, le plan du détroit inférieur est légèrement oblique de bas en haut et d'arrière en avant, de manière à se réunir avec celui du détroit supérieur, au devant de la symphyse du pubis.

M. Nægelé conclut de ses nombreuses recherches que l'inclinaison du diamètre antéro-postérieur du détroit inférieur est de 10 à 11 ⅓; que la pointe du coccyx se trouve placée, terme moyen, de 1 centimètre et demi à 2 centimètres plus haut que le sommet de l'arcade du pubis, et que, par conséquent, la ligne coccy-pubienne est légèrement oblique de haut en bas et d'arrière en avant. L'axe de ce plan du détroit inférieur couperait à angle droit par son extrémité inférieure le diamètre coccy-pubien et viendrait aboutir supérieurement à l'angle sacro-vertébral. Voici, du reste, le résultat de son travail. Sur cinq

cents personnes bien conformées et de taille différente, il a trouvé chez quatre cent cinquante-quatre la pointe du coccyx plus élevée que la partie inférieure de la symphyse; chez vingt-six, elle était plus basse, et sur vingt, ces deux points étaient à la même hauteur.

M. Velpeau fait remarquer avec raison, suivant nous, qu'au moment de l'accouchement, seul instant, après tout, où il importe de se faire une idée de la direction de ce plan, la pointe du coccyx, repoussée en bas et en arrière par le passage de la tête, se trouve au moins au niveau, si ce n'est plus bas que la partie inférieure de la symphyse. L'assertion de M. Nægelé, vraie quand on l'applique à la femme hors du moment de l'accouchement, ne l'est plus pendant la parturition, et il faut donc admettre alors que le plan du détroit inférieur est oblique de bas en haut et d'arrière en avant.

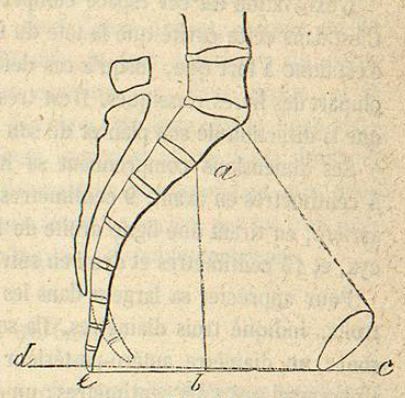

Fig. 13.

L'axe du détroit inférieur est représenté par une ligne *ab* (fig. 13) qui, dirigée de haut en bas et d'arrière en avant, partirait de la première pièce du sacrum et viendrait couper à angle droit le milieu de l'espace bi-ischiatique. Les réflexions que nous avons faites sur les variantes dans la direction du plan s'appliquent évidemment à celle de l'axe. Ce dernier croise dans l'excavation l'axe du détroit supérieur, et forme avec lui un angle obtus dont le sinus est en avant.

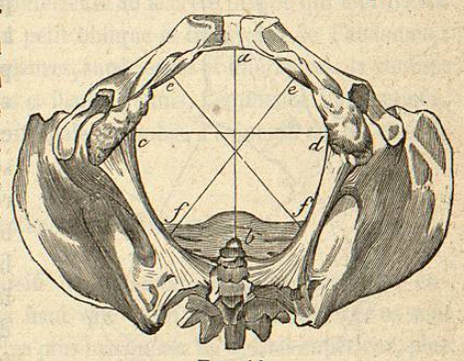

Fig. 14.

Le détroit périnéal a des dimensions qu'il est très-important de connaître.

On a distingué trois diamètres : 1° Un antéro-postérieur ou coccy-pubien *ab* (fig. 14) se porte de la pointe du coccyx au sommet de l'arcade pubienne : il a 11 centimètres; mais, par la rétrocession du coccyx, il peut acquérir, au moment du travail, 12 centimètres. 2° Le diamètre transversal ou bi-ischiatique *cd* va d'une des tubérosités de l'ischion à l'autre, et a 11 centimètres. 3° Le diamètre oblique *ef* se porte du point de réunion de la branche ascendante de l'ischion avec la branche descendante du pubis, au milieu du grand ligament sacro-sciatique, et a 11 centimètres ; mais à cause de l'élasticité des ligaments, il peut acquérir, au moment du travail 1 centimètre de plus.

Tous les diamètres du détroit inférieur ont donc 11 centimètres sur le bassin

sec; mais au moment de l'accouchement, leurs dimensions peuvent varier beaucoup.

§ V. — De l'excavation.

L'excavation est cet espace compris entre le détroit supérieur et l'inférieur. C'est dans cette cavité que la tête du fœtus exécute les principaux mouvements; c'est donc à tort que, jusqu'à ces derniers temps, on en parlait à peine dans la plupart des livres classiques. Il est très-important d'étudier ses dimensions, ainsi que la direction de son plan et de son axe.

Ses dimensions comprennent sa hauteur et sa largeur. Sa hauteur est de 4 centimètres en avant, 9 centimètres et demi sur les côtés, 11 centimètres en arrière, en tirant une ligne droite de l'angle sacro-vertébral au sommet du coccyx, et 13 centimètres et demi en suivant la courbure du sacrum.

Pour apprécier sa largeur dans les différents sens, on a, comme pour les détroits, indiqué trois diamètres. Ils sont tous pris au centre de l'excavation. Ce sont: un diamètre antéro-postérieur qui a 12 à 13 centimètres; un diamètre transversal qui a 12 centimètres; un diamètre oblique qui a également 12 centimètres. Ainsi tous les diamètres de l'excavation ont à peu près 12 centimètres.

Si le canal qui constitue l'excavation était un cylindre, il suffirait, pour représenter l'ouverture de cette cavité, de la couper par un plan perpendiculaire à ses parois. Mais deux raisons s'opposent à ce qu'une simple coupe ainsi faite puisse donner une idée juste de cette excavation. D'abord le canal n'est pas cylindrique, parce que ses parois ne sont pas parallèles, et la face intérieure du sacrum offre une courbure très-prononcée, la paroi pubienne étant à peu près droite, et les latérales très-obliques de dehors en dedans et de haut en bas. Pour se faire une idée exacte de la disposition générale de l'excavation pelvienne, il nous paraît convenable de couper (fig. 15) ce canal par une série de plans passant tous par le point *c* (intersection des plans des détroits supérieur et inférieur) et par un point quelconque (*p*, *q*, *r*, *s*, *t*,) de la face antérieure du sacrum. Chacun de ces plans déterminera l'ouverture de la cavité du bassin à la hauteur où il se trouve. Et pour déterminer avec précision la direction de l'axe général de cette excavation, il suffira d'élever une perpendiculaire au centre géométrique de chacune de ces sections, et de faire passer par leur pied une ligne *gk*. Cette ligne *gk*, qui ne peut pas être droite, est ce que nous appelons l'axe général du bassin. Il est facile de voir que

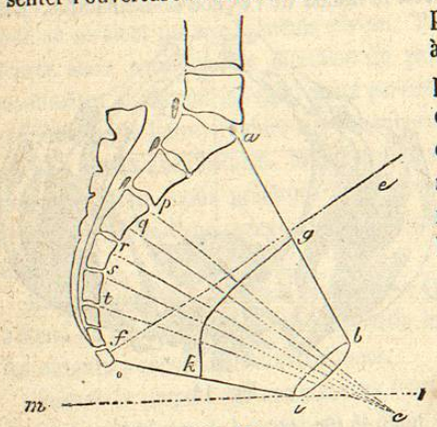

Fig. 15

cette ligne est à peu près parallèle à la face antérieure du sacrum, et que ses extrémités se confondent avec les axes des détroits supérieur et inférieur. Cette courbe représente très-exactement l'axe total du bassin, c'est-à-dire la ligne que le fœtus doit parcourir pour franchir l'excavation pelvienne.

Ce serait un tort de considérer comme régulièrement courbe la ligne qui représente l'axe total du petit bassin. Elle ne saurait, en effet, comme l'a très-bien observé M. Nægelé, se composer de deux lignes droites, comme on l'a admis souvent, ni être un arc de cercle. En effet, la face antérieure du corps des deux premières vertèbres du sacrum constitue une ligne droite, et la courbe sacrée ne comprend que les trois dernières; de sorte que la ligne centrale, qui lui est évidemment parallèle, sera composée d'une ligne droite et d'une courbe: droite pour la partie de l'excavation correspondant aux deux vertèbres supérieures; courbe dans l'espace formé en arrière par les trois dernières vertèbres sacrées, et en devant par la paroi pelvienne antérieure.

§ VI. — Base du bassin.

La base du cône représenté par le bassin offre une circonférence tournée en haut et en avant. On y voit: 1° en arrière, une échancrure, au fond de laquelle se trouve la base du sacrum, et qui est comblée par les dernières vertèbres lombaires qu'on laisse ordinairement en place pour compléter la paroi postérieure du grand bassin, par les ligaments ilio-lombaires et le muscle carré des lombes; 2° en dehors, les deux tiers antérieurs de la crête iliaque qui fournissent des insertions aux muscles grand et petit oblique et transverse de l'abdomen; 3° en avant, les épines iliaques antérieures, supérieures et inférieures, la coulisse où passe la masse des muscles psoas et iliaque réunis, l'éminence ilio-pectinée, le bord supérieur de la branche horizontale du pubis, l'épine de cet os, et enfin le bord supérieur de la symphyse.

§ VII. — Différences du bassin.

1° *Suivant les sexes.* — Le bassin de l'homme, considéré dans son ensemble, est moins large, mais plus haut que celui de la femme. Les os sont plus épais, les empreintes musculaires plus marquées. Le détroit supérieur, plus rétréci, a la figure d'un cœur de carte à jouer. L'excavation est moins large, mais plus haute, surtout en avant, ce qui tient à ce que la symphyse pubienne a plus de longueur. L'arcade des pubis est droite, non évasée en avant, et presque triangulaire; le coccyx se soude de bonne heure avec le sacrum, et les articulations du bassin s'ankylosent beaucoup plus tôt que chez la femme. Nous devons ajouter que chez celle-ci les fosses iliaques sont plus larges, plus déjetées en dehors, d'où la saillie des hanches, la crête iliaque moins contournée en *S* iliaque, l'intervalle qui sépare l'angle du pubis de la cavité cotyloïde plus considérable, d'où en partie la saillie des grands trochanters et un écartement plus considérable des fémurs; le détroit supérieur plus ample, plus rapproché de

l'ellipse; la courbure du sacrum plus profonde et plus régulière; les tubérosités de l'ischion plus écartées, la symphyse pubienne moins longue, le trou sous-pubien plus triangulaire; l'arcade des pubis plus arrondie, plus large, plus arquée, et les bords latéraux formés par la branche ischio-pubienne, plus déjetés en dehors.

2° *Suivant les âges.* — A la naissance, le bassin est extrêmement étroit et allongé; et ses dimensions sont si peu considérables, que sa cavité ne saurait contenir plusieurs des organes qui doivent y séjourner dans la suite, d'où en grande partie la saillie du ventre chez le fœtus et les nouveau-nés; l'excavation a la forme d'un cône, le détroit abdominal est fortement incliné en bas. Le sacrum est presque plat et tellement élevé, qu'une ligne horizontale, tirée de la partie supérieure des pubis, passerait au-dessous du coccyx; les os coxaux sont étroits, allongés, presque droits dans leur partie supérieure; les crêtes iliaques, cartilagineuses, ne sont pas contournées. Il résulte de cette disposition que le plus grand diamètre du bassin s'étend du pubis au sacrum. A mesure que la petite fille avance en âge, dit Burns, cette forme change par degrés. A neuf ans, le diamètre antéro-postérieur a 2 pouces sept huitièmes, le transversal 2 pouces six huitièmes; à dix ans, le premier a 3 pouces un quart, le second 3 pouces 5 lignes; à treize ans, le premier n'a pas changé, mais le second a 3 pouces trois quarts; à quatorze ans, le diamètre sacro-pubien a 3 pouces trois quarts, et le transverse 4 pouces; enfin, à dix-huit ans, le premier a 3 pouces sept huitièmes, le second 4 pouces et demi. En tenant compte de la différence qui existe entre les mesures anglaises et les anciennes mesures françaises, et convertissant celles de Burns en mesures métriques, nous aurions : à neuf ans, pour le diamètre antéro-postérieur, 7 centimètres, le transversal 7 centimètres; à dix ans, le premier a 8 centimètres, le second 8 centimètres et demi; à treize ans, le premier n'a pas changé, mais le second a 9 centimètres et demi; à quatorze ans, le diamètre sacro-pubien a 9 centimètres et demi, et le transverse 10 centimètres; enfin, à dix-huit ans, le premier a 9 centimètres trois quarts, et le second 11 centimètres et demi.

3° *Suivant les races.* — Cette question, étudiée par Vrolick, puis par M. P. Dubois, a été reprise dernièrement par M. Joulin, qui a publié sur ce sujet un mémoire important, dans lequel il démontre que les différences qui s'observent sur le pelvis des trois races aryenne, nègre et mongole, n'ont rien de caractéristique, et qu'en particulier il y a dans la conformation du bassin des races mongole et nègre une identité qui ne permet pas de les distinguer. D'après le même auteur, dans toutes les races humaines, contrairement à ce qu'on avait dit, le diamètre transversal du détroit supérieur est plus grand que l'antéro-postérieur; mais dans le bassin de la négresse et de la mongole le diamètre oblique du détroit supérieur ne diffère du transverse que de quelques millimètres, tandis que chez l'aryenne la différence est d'un centimètre et demi. Les bassins des races nègre et mongole ont en outre une capacité moindre que ceux de la race blanche; ils sont moins profonds et l'arcade pubienne est plus large de quelques degrés.

§ VIII. — Usages du bassin.

Le bassin est la base du tronc. Il forme, dit Désormeaux, un anneau complet que l'on peut décomposer en deux cintres, dont le postérieur et supérieur reçoit tout le poids du corps, et l'antérieur et inférieur lui sert d'arc-boutant. Sur les parties latérales de ce cercle viennent s'attacher les deux membres inférieurs, qui, dans la station, supportent tout le poids de la partie supérieure du tronc. Cet usage du bassin explique à l'accoucheur les formes vicieuses que prend cette cavité, lorsque l'ossification se fait trop lentement ou lorsqu'une maladie altère et ramollit les os. Le bassin a encore pour usage de renfermer et de protéger la vessie, le rectum et les vésicules séminales chez l'homme; l'utérus, les trompes utérines et les ovaires chez la femme. Dans la grossesse, il soutient l'utérus et lui donne une direction convenable; dans l'accouchement, il donne passage à l'enfant.

ARTICLE IV

BASSIN REVÊTU DES PARTIES MOLLES

Il ne suffit pas de considérer le bassin tel qu'il se trouve sur le squelette. Les changements que la disposition des parties molles apporte dans sa forme et ses dimensions, chez la femme vivante, méritent aussi l'attention.

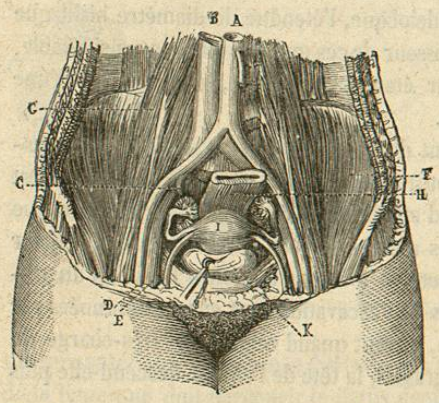

A. Fin de l'aorte.
B. Veine cave inférieure
C. Artère iliaque interne naissant avec.
D. L'iliaque externe, de l'iliaque primitive.
E. Veine iliaque externe.
F. Muscle iliaque.
G. Muscle psoas.
H. Rectum
I. Utérus avec ses dépendances.
K. Vessie dont le fond est baissé pour laisse voir la matrice.

Fig. 16 — Bassin avec ses parties molles vu de haut en bas et d'avant en arrière.

Continu en haut avec l'abdomen, le grand bassin renferme la plupart des intestins, dont il soutient la masse, et donne insertion par ses parois à deux ordres de muscles. Les uns, destinés à former l'enceinte du ventre, remplissent la large échancrure qu'il offre en avant, et constituent ainsi la paroi antérieure de l'abdomen, paroi dont la mollesse, comparée à la résistance offerte par le plan pos-