utérines se plongent dans le placenta, sans fournir de ramifications arborescentes; d'un autre côté, les veines ne naissent pas de ramifications déliées, mais elles offrent, dès leur origine, de larges vaisseaux qui, s'anastomosant ensemble sur tous les points et à un très-grand nombre de reprises, semblent former ainsi un système de cellules, d'où le sang passe ensuite, par quelques troncs veineux, dans les veines utérines. Ces veines, dès leur origine, se continuent avec les tubes artériels. Leurs parois sont excessivement minces dans le placenta; elles s'y réduisent à leur tunique interne, et s'affaissent sur elles-mêmes au point de devenir presque invisibles quand elles contiennent peu de sang. Les ramifications terminales des vaisseaux ombilicaux font saillie dans ces sinus veineux : la tunique amincie de la veine est repoussée dans l'intérieur même du vaisseau par la villosité fœtale, qui appuie sur sa surface extérieure et fournit ainsi une gaîne à la villosité qui semble pénétrer, mais qui, en réalité, ne pénètre pas dans l'intérieur même du tube vasculaire maternel.

Reid, en examinant, en août 1840, l'utérus d'une femme morte à sept mois de grossesse, constata facilement, dit-il, l'existence des vaisseaux utéro-placentaires. Après avoir détaché sous l'eau une portion du placenta, mon attention fut attirée par une quantité de tubes arrondis (*rounded bands*), passant entre l'utérus et la surface externe du placenta. Au moindre effort de traction, leurs parois s'amincissaient en s'allongeant, et avaient l'apparence cellulaire, mais elles se rompaient avec facilité ; tandis que quelquefois, quoique plus rarement, elles semblaient se séparer en forme de touffes des sinus utérins. En incisant quelques-uns de ces sinus, on pouvait suivre ces touffes et les voir se ramifier dans leur intérieur. Quelques-unes semblaient pénétrer seulement dans l'ouverture béante de ces sinus, tandis que d'autres s'enfonçaient dans l'étendue d'un pouce, et semblaient même pénétrer dans les sinus environnants. Par l'injection et l'inspection microscopique, j'ai pu facilement m'assurer que ces touffes étaient les dernières ramifications des vaisseaux ombilicaux.

Il est à peine besoin d'ajouter que ces touffes pénètrent seulement dans l'ouverture des sinus placés près de la surface interne de l'utérus, et non pas de ceux qui sont situés plus profondément. Leur volume varie beaucoup : quelques-unes d'entre elles paraissent remplir complétement l'ouverture du sinus dans lequel elles pénètrent, tandis que d'autres ne la remplissent qu'en partie. Bien que ces touffes parussent libres et flottantes dans l'intérieur du tube vasculaire maternel, elles étaient évidemment environnées par la tunique interne de ce dernier, qui se réfléchissait sur leur surface extérieure. J'ai pu m'assurer que quelques-unes des veines utéro-placentaires ne contenaient aucune prolongation des vaisseaux du fœtus, mais que, dans beaucoup d'autres, on pouvait voir des touffes villeuses (terminaison des vaisseaux ombilicaux) et les suivre jusque dans les sinus utérins. En suivant les veines utéro-placentaires, qui ne contenaient aucun vaisseau du fœtus, à travers la caduque jusqu'à la surface du placenta, on voyait la membrane interne de ces veines se prolonger sur les touffes placentaires les plus voisines. En suivant à travers la caduque une des grosses artères utéro-placentaires, on voyait, aussitôt qu'elle arrivait sur la face

du placenta, sa tunique interne se prolonger sur quelques touffes qui se plongeaient dans son orifice. Les nombreuses branches des touffes fœtales qui s'arrêtent à la surface placentaire de la caduque, et ne pénètrent pas dans les sinus utérins ou dans les orifices des vaisseaux utéro-placentaires, sont fixées par leurs extrémités à la surface de cette membrane. Ainsi l'intérieur du placenta est composé de troncs et de branches nombreuses (chacune contenant une artère et une veine), et chacune de ces branches (artères et veines) est engaînée dans une prolongation de la tunique interne du système vasculaire maternel, ou du moins d'une membrane qui se continue avec cette tunique interne.

En acceptant ces idées sur la structure du placenta, il est évident que la tunique interne des vaisseaux de la mère se prolonge sur chaque touffe placentaire, de façon que le sang maternel, arrivant par les artères utéro-placentaires, passe dans un large sac formé par la couche interne de ces vaisseaux; le sang est ainsi divisé en mille directions différentes par les villosités placentaires qui, se promenant dans ces vaisseaux comme des franges, en poussant au devant d'elles leur paroi mince et molle, s'en forment une gaîne qui enveloppe de tous côtés chaque tronc et chaque branche. Le sang revient de ce sac par les veines utéro-placentaires sans avoir été extravasé, et sans avoir abandonné le système vasculaire auquel il appartient. Le sang du fœtus et celui de la mère ne peuvent donc avoir d'action l'un sur l'autre qu'à travers la paroi des vaisseaux du fœtus et le mince sac qui les enveloppe.

Il n'y a qu'un pas, comme on va le voir, pour arriver à la description suivante donnée par M. Coste :

Il est vraiment impossible d'avoir une idée exacte de la structure et du développement du placenta, si l'on n'a présentes à l'esprit la nature et la structure des villosités choriales et les modifications que subit cette portion de la muqueuse utérine (caduque utéro-épichoriale) sur laquelle l'œuf vient se greffer.

A. *Villosités choriales.* — Nous l'avons déjà dit, avant le développement de l'allantoïde, les villosités choriales sont creusées d'un canal qui se termine en cul-de-sac à leur extrémité libre, et qui à sa base présente une ouverture ; après le développement de l'allantoïde, les ramifications terminales des vaisseaux ombilicaux, artères et veines, pénètrent comme dans un doigt de gant, dans l'intérieur de ce canal. Ces villosités, devenues ainsi vasculaires, s'atrophient bientôt et finissent par disparaître dans toute cette étendue du chorion qui est recouverte par la caduque réfléchie ou épichoriale. Celles, au contraire, qui sont immédiatement en rapport avec la muqueuse utéro-épichoriale (caduque inter-utéro-placentaire des auteurs), prennent un accroissement considérable et se ramifient à l'infini. Considérées en masse à cette époque, elles forment une sorte de chevelu mollasse, d'un gris rosé demi-transparent, très-touffu et floconneux.

On peut alors, en cherchant à isoler les unes des autres les villosités dont l'ensemble constitue ce chevelu chorial, reconnaître que chacune d'elles présente l'aspect suivant : une sorte de pédicule commun, base ou tronc de la villosité, qui, sur un œuf d'un mois et demi, a 1 ou 2 millimètres de longueur, sur une

largeur de moitié moindre, dimensions variables, du reste, suivant le volume de l'œuf. De ce pédicule on voit se détacher plusieurs branches assez nombreuses, formant une touffe volumineuse. Parmi ces branches, les plus volumineuses, après s'être ramifiées deux ou trois fois, voient leurs divisions se subdiviser encore en rameaux si nombreux et si petits, qu'il est impossible de les compter.

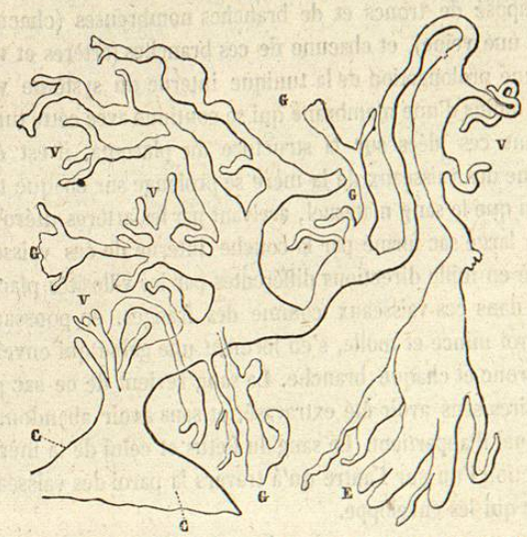

Fig. 67. Cette figure représente le mode de ramifications des villosités choriales.

CC. Tronc de la villosité. — E. Ramification terminale intacte. — G. Ramification terminale rupturée. — V. Ramification terminale.

Enfin, quelques branches plus grêles se détachent isolément de la surface du chorion, dans les espaces compris entre les pédicules des touffes dont nous venons de parler.

Çà et là des extrémités des subdivisions du troisième et du quatrième ordre présentent une sorte de renflement cylindrique ou aplati.

Une subdivision principale des artères et veines ombilicales est spécialement destinée à chacun de ces pédicules, et va en se ramifiant se prolonger dans chacune des branches et des villosités choriales.

Comme les branches nées d'un même pédicule n'ont aucune communication avec celles nées d'un pédicule voisin, il en résulte évidemment que chaque touffe choriale a une circulation propre.

Pendant l'accroissement que prennent en longueur les villosités terminales, leur épaisseur n'augmente pas sensiblement, car après le développement du placenta elles offrent à peu près le même diamètre.

B. *Muqueuse utéro-épichoriale.* — Ces villosités hypertrophiées se trouvent en rapport avec un point très-épais et ramolli de la muqueuse utérine. En prenant de l'accroissement, ces villosités choriales pénètrent dans le tissu même de la muqueuse et s'y creusent des espèces de vacuoles ou lacunes qu'on peut très-bien voir sur le fond de la loge représentée planche III, fig. 53.

Comme en ce point les vaisseaux artériels, mais surtout les vaisseaux veineux, ont subi un développement assez considérable, que ces derniers, renflés de distance en distance, offrent de vastes ampoules ou sinus qui ont jusqu'à 4 ou 6 millimètres de diamètre, les villosités vasculaires du chorion se trouvent nécessairement en contact avec les parois des vaisseaux utérins. Suivant M. Coste, ces derniers seraient même érodés par les villosités choriales, et celles-ci plongeraient dans l'intérieur de leur cavité, de manière à flotter librement dans le sang qui les remplit.

Bientôt, au milieu de ces villosités allongées et multipliées à l'infini, est déposée une substance amorphe, peu abondante, qui les agglutine entre elles, de manière à donner à chaque touffe née d'un même pédicule la compacité que présente chaque cotylédon placentaire à une époque plus avancée de la grossesse.

Prises dans le placenta au moment de l'accouchement, les villosités ne diffèrent de celles que nous avons décrites que par le nombre plus considérable de leurs ramifications, et le plus grand volume des pédicules et des principales branches qui s'en détachent.

Le tissu du placenta est, en effet, formé, dans sa portion fœtale, de filaments entrecroisés les uns avec les autres; ces filaments ne sont autre chose que les branches principales des villosités choriales, dont les ramifications ne peuvent être suivies qu'à l'aide de la loupe jusqu'à leur terminaison, tellement elles sont enchevêtrées les unes avec les autres d'une manière inextricable, et agglutinées par la matière amorphe dont nous avons parlé. Elles forment ainsi, par leur agglomération, un tissu d'un gris rose, mou, élastique, s'écrasant sous le doigt, et offrant, quand on les déchire, une trame filamenteuse.

Du reste, toutes les villosités n'offrent pas, au terme de la grossesse, une structure identique. Si la plupart conservent jusqu'à la fin le double canal vasculaire qu'elles présentaient au début, il en est quelques-unes, mais en très-petit nombre, dont les vaisseaux s'atrophient, et qui, comme les villosités non placentaires, finissent par présenter un filament très-délié et non canaliculé. La figure 68, que je dois à l'obligeance de M. Robin, fait voir ces différences et montre très-nettement l'admirable disposition du vaisseau fœtal dans l'intérieur même de la villosité choriale [1].

Ainsi l'on peut voir en H et T un prolongement terminal des ramifications d'une villosité placentaire, ovoïde, à pédicule resserré, dont la cavité est oblitérée, et en B un autre prolongement terminal de la villosité, ayant la structure que la presque totalité d'entre elles conservent dans le placenta. Il se compose d'une enveloppe extérieure B, ou paroi de la villosité, dont la structure est identique avec celle du chorion. On peut juger de son épaisseur, et par conséquent de l'épaisseur approximative de la substance qui sépare le sang du fœtus de celui de la mère : elle est de $0^{mm},010$ à $0^{mm},012$.

Cette villosité offre à l'intérieur une cloison A qui partage sa cavité en deux

[1] Les détails si précis dans lesquels je viens d'entrer sont l'analyse des recherches de mon savant collègue et ami M. Robin. Ils sont pour la plupart consignés dans un excellent mémoire publié par lui, et dans la thèse d'un de ses élèves, M. Cayla.

tubes vasculaires placés parallèlement l'un à côté de l'autre comme les deux canons d'un fusil double; ces deux tubes semblent se recourber en A″ pour ne plus former à l'extrémité de la villosité qu'un seul canal, qui, artériel en DE, devient veineux en G′G. Cette cloison A est au moins moitié plus mince que la paroi externe B. Terminée en forme d'éperon A″, elle vient, par sa base, adhérer en A′ sur la paroi de la villosité.

Cette disposition des ramifications terminales, étant connue, rend impossible, suivant la remarque de M. Robin, toute discussion sur la communication directe des deux systèmes vasculaires maternel et fœtal.

Chacun des deux conduits capillaires de ce double canal, au point de jonction ou de séparation d'une ramification avec une branche plus grosse, se jette dans

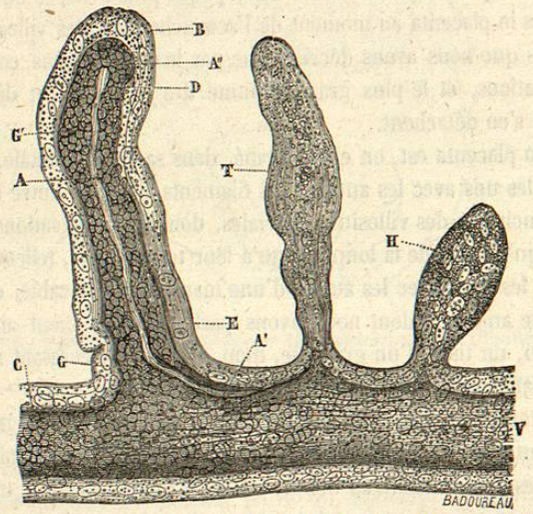

Fig. 68. — Représentant un fragment des villosités choriales tiré du placenta, qu'elle forment en s'enchevêtrant en tous sens. Elle montre des prolongements en forme de doigts d'aspect varié. Vu à un grossissement de 360 diamètres.

un conduit correspondant plus volumineux; aussi (fig. 68) le tube artériel DE vient-il se jeter en A′ dans le tronc de même nature de la branche principale CV, et le tube veineux G′G vient-il s'aboucher au point C.

En résumé, le placenta se compose de deux parties fort distinctes physiologiquement, bien que confondues en une seule masse à la fin de la grossesse: une portion fœtale, plus spécialement adhérente au chorion dont elle émane, une partie maternelle, fragment très-épaissi de la muqueuse utérine. Quel est, entre les vaisseaux de ces deux éléments du placenta, le mode de connexion qui les unit? C'est ce qu'il est difficile de dire, puisque, ainsi que nous l'avons dit plus haut, les dissections de très-habiles anatomistes ont donné des résultats différents. Mais au moins n'est-il plus permis aujourd'hui de croire à leur continuité ou communication directe, car tous s'accordent à ne voir entre eux qu'un simple contact, un accolement plus ou moins prolongé.

Tel était, il y a quelques années seulement, l'état de la science sur la structure du placenta. Depuis cette époque, M. le professeur Robin, qui avait d'abord adopté les idées de M. Coste, a modifié sa manière de voir. Il nous reste donc à exposer la structure du placenta telle qu'elle est aujourd'hui comprise par M. Robin (Mémoires divers, *Communications orales*).

En examinant attentivement la face externe du placenta, on remarque bientôt que toute la surface des cotylédons est recouverte par une membrane grisâtre, demi-transparente, molle, épaisse d'un demi à 2 millimètres, selon les sujets, et dont nous avons déjà indiqué l'existence. Cette membrane est tantôt lisse, tantôt rugueuse, d'un aspect tout particulier, assez élastique et gluante ; elle passe sans discontinuité d'un cotylédon sur l'autre, en offrant seulement plus d'épaisseur dans leurs interstices. Elle est formée par l'épithélium de la muqueuse inter-utéro-placentaire, qui s'est considérablement épaissie et hypertrophiée. On y trouve aussi quelques autres éléments qui viennent également de la partie la plus superficielle de la muqueuse inter-utéro-placentaire : fibres lamineuses, matière amorphe, granulations moléculaires diverses.

Cette couche représente le placenta maternel ; elle est traversée par un très-grand nombre de vaisseaux capillaires maternels qui plongent dans l'épaisseur même du placenta. Lorsqu'on suit ces vaisseaux dans la couche molle, grisâtre, glutineuse que nous décrivons, on les voit devenir de plus en plus aplatis, irréguliers, ramper à la surface convexe des cotylédons et dans leur interstices, et dans tous ces points s'enfoncer obliquement vers la face fœtale du placenta. Dans ce trajet descendant, leur paroi est tellement amincie qu'elle n'a pas plus d'un millième de millimètre d'épaisseur et qu'elle est souvent difficile à reconnaître (Robin, *Communications orales*). Arrivés dans le tissu placentaire, ils se renflent, communiquent largement les uns avec les autres de manière à former dans toute l'étendue du placenta un véritable lac sanguin non cloisonné qui baigne toute la portion placentaire du chorion au niveau de l'attache du pédicule de chaque villosité. Chaque nappe s'étend dans les étroits interstices spongieux que laissent entre elles les ramifications entre-croisées des villosités ; mais nulle part il n'y a eu communication directe entre le sang maternel et le sang fœtal.

Au-dessous de la couche précédente se trouve le placenta fœtal qui forme la plus grande masse. Il est constitué par l'épanouissement des villosités choriales, agglutinées par de la matière amorphe. Entre les villosités rampent les nombreux circuits des vaisseaux maternels.

L'existence de la couche glutineuse formée par l'épithélium de la sérotine à la surface du placenta est constante, sauf déchirure accidentelle ; sa présence démontre une série de faits très-importants : c'est que les villosités placentaires ne plongent pas librement par des extrémités flottantes dans les sinus sanguins de la sérotine. Les cotylédons font bien saillie du côté de la muqueuse utéro placentaire qui, à son tour, s'enfonce un peu dans les sillons qui séparent les cotylédons ; mais leur surface convexe n'est qu'appliquée contre les sinus de la sérotine qui s'insinuent entre les villosités, pour s'ouvrir dans le lac sanguin décrit plus haut et dont la production résulte de la dilatation énorme et çà et là de la disparition de la paroi des capillaires du réseau superficiel de cette partie de la muqueuse.

L'adhérence entre les cotylédons et la muqueuse est molléculaire, très-intime, puisque le placenta entraîne la couche superficielle de la sérotine, plutôt que de se décoller simplement de celle-ci ; mais il n'en est pas moins vrai que, au point de vue anatomique, les cotylédons, le placenta en un mot, sont appliqués simplement en surface contre la muqueuse intermédiaire. Les villosités fœtales ne sont pas plongées en substance dans le tissu de la sérotine, sous forme de ramuscules arborescents ou radiculaires, comme semblent l'indiquer toutes les descriptions ; c'est plutôt le sang maternel qui va les chercher à une certaine profondeur dans la masse cotylédonaire.