inférieur, de suivre le conseil suivant : Profitant de l'intervalle d'une douleur, l'accoucheur accroche avec son doigt la lèvre antérieure, et l'attire vers la symphyse des pubis jusqu'à ce que la douleur se manifeste : alors l'extrémité du doigt est placée sous cette portion du col, la repousse au-dessus de la partie de la tête qui s'avance, et cela assez haut pour dépasser la bosse occipitale : on voit presque immédiatement l'occiput s'engager dans l'arcade pubienne, et l'accouchement se termine deux ou trois heures plus tôt qu'il ne l'aurait fait sans cette manœuvre. Quelquefois il est nécessaire de répéter ces tentatives plusieurs fois ; mais comme, faites avec prudence, elles n'offrent aucun inconvénient, on peut y revenir sans crainte. Nous ajouterons que le moment le plus convenable pour agir ainsi est celui où la tête, arrivée sur le plancher du bassin, est sur le point de franchir le détroit inférieur, où les douleurs sont énergiques, et où le col de l'utérus est assez dilaté pour permettre à la tête de passer, si l'axe de son ouverture est parallèle à l'axe de la tête.

§ VI. — Tuméfaction et allongement de la lèvre antérieure.

Il n'est pas rare de voir la tête s'engager bien avant l'entière dilatation du col. La lèvre antérieure se trouve nécessairement alors comprimée entre la tête et la symphyse pubienne. Le plus souvent cette compression et la douleur qu'elle détermine cessent par la prompte terminaison du travail ; mais si celui-ci se prolonge, si surtout, le bassin offrant à peine ses dimensions normales, la compression est très-violente, il en résulte une tuméfaction considérable de la portion de la lèvre antérieure placée au-dessous. Duclos (de Toulouse) a observé trois cas semblables, dont deux sur la même femme. M. Nægele en a publié un autre, M. Lever deux, et M. Danyau dit en avoir observé un septième. M. Blot a observé un cas dans lequel la tumeur, formée par la lèvre antérieure, avait 3 centimètres d'épaisseur et fut poussée jusqu'à la vulve. L'application du forceps permit seule la terminaison du travail. Voici un des cas cités par Duclos : Une femme de trente-quatre ans, en travail de son cinquième enfant, éprouva tout à coup, après vingt-quatre heures de douleurs modérées, une souffrance aiguë, et poussa un cri perçant. Un corps allongé parut entre les lèvres de la vulve, et cette apparition fut accompagnée d'une légère hémorrhagie, de pâleur et de faiblesse. A son arrivée, il trouva une tumeur cylindrique, faisant hors de la vulve une saillie de quatre travers de doigt, large de deux pouces à l'endroit de sa sortie, inégale, résistante, d'une couleur vineuse. Après quelque hésitation, il reconnut qu'elle était formée par la lèvre antérieure allongée et tuméfiée.

Il pensa d'abord à l'application du forceps, mais il se contenta d'aider à la sortie de la tête, en attirant l'occiput d'une part, et de l'autre le front à l'aide de l'index préalablement introduit dans le rectum. L'accouchement se termina seul dans les cas observés par MM. Nægele et Danyau. Il en fut de même chez une des femmes citées par Lever. Le plus souvent il n'y a donc rien à faire. Si pourtant la tumeur était considérable, fortement tendue, noire et comme menacée de gangrène, on pourrait, à l'exemple du chirurgien anglais que je viens de citer, pratiquer un certain nombre de mouchetures dans le but d'évacuer les liquides infiltrés et de déterminer l'affaissement de la tumeur.

En résumé, je ferai remarquer, avec M. Danyau, que cette sorte de tumeur ne peut guère être considérée comme un obstacle mécanique à l'accouchement. C'est bien plutôt à la douleur extrême dont elle est le siége, au trouble et à l'irrégularité que cette douleur détermine dans les contractions utérines, qu'il faut attribuer la longueur excessive du travail.

C'est certainement aux faits de cette nature qu'il faut rapporter les cas cités récemment par M. Montgomery, et dont nous parlerons quelques lignes plus bas (§ 8) sous le nom de *thrombus des lèvres du col*. Les observations de l'accoucheur irlandais nous paraissent semblables à celle que nous venons de citer. Seulement, au point de vue du pronostic, il est important de distinguer la simple infiltration du véritable épanchement.

Suivant M. Montgomery, cette circonstance a pu faire croire dans un cas à l'insertion du placenta sur le col, le tissu de la lèvre ainsi infiltrée ayant une assez grande ressemblance avec le tissu placentaire. Mais, comme il le fait remarquer, il sera toujours assez facile de constater que la tumeur n'est pas seulement appliquée à la face interne de la matrice, mais bien dans l'épaisseur même de son propre tissu. Le doigt ne pourra jamais se loger entre la tumeur et la paroi interne de l'utérus.

§ VII. — Abcès des lèvres du col.

De véritables abcès se développent parfois dans l'épaisseur des lèvres du museau de tanche. Indépendamment de l'influence fâcheuse qu'ils peuvent avoir sur la grossesse, ils troublent nécessairement la marche régulière du travail. Quand ils envahissent une portion considérable du col, ils rendent sa dilatation très-douloureuse et très-lente ; et leur volume peut être assez grand pour s'opposer au passage de la tête. On trouve dans Bonet (*Sepulchretum*, vol. II, lib. III, sect. 38, obs. 2) l'histoire d'une femme qui mourut sans avoir été délivrée après cinq ou six jours de douleurs. A l'autopsie, on vit qu'un large abcès, rempli d'un pus putride, occupait le col de l'utérus. L'incision de la tumeur, si la fluctuation avait permis d'établir le diagnostic, serait évidemment le meilleur moyen à employer dans un cas semblable.

§ VIII. — Tumeurs sanguines ou thrombus des lèvres du col utérin.

Nous avons vu plus haut que pendant le travail la lèvre antérieure du col devient quelquefois le siége d'une tuméfaction considérable : cette tuméfaction peut être formée par une infiltration sanguine. Cette infiltration, qui peut devenir un obstacle mécanique à l'expulsion de la tête, est certainement le premier degré d'un accident beaucoup plus grave : car le sang, simplement infiltré d'abord peut, écartant les mailles des tissus du col, se réunir en foyer, et celui-ci,

s'ouvrant un peu plus tard, suivant le mécanisme propre au thrombus vulvaire, peut produire une hémorrhagie mortelle. Le docteur Johnston a communiqué à la Société obstétricale de Dublin une observation de ce genre, et le fait est assez remarquable pour que nous en donnions une courte analyse.

Une femme, déjà mère de six enfants, accoucha pour la septième fois, après quatre heures d'un travail facile. L'enfant s'était présenté par le siége. La délivrance eut lieu sans difficulté, et, pendant les trois premiers jours, la malade fut parfaitement bien; mais, vers le cinquième jour, elle fut prise, subitement et sans cause connue, d'une perte abondante.

L'utérus était parfaitement rétracté, et pourtant, malgré l'emploi des moyens les plus appropriés, elle mourut au bout d'une heure et demie. A l'autopsie, on constata l'intégrité de tous les organes abdominaux thoraciques. L'utérus était bien rétracté; seulement, sur le côté gauche du col, et à 2 centimètres et demi de l'orifice, on remarqua une déchirure à bords irréguliers et fortement colorés en noir. Cette ouverture, assez large pour permettre facilement l'introduction de deux doigts, conduisait dans une cavité creusée dans l'épaisseur du col et capable de contenir une petite orange. A la face interne de cette cavité, on aperçut cinq ou six vaisseaux béants, et assez larges pour y introduire une petite bougie. Par l'insufflation, on put s'assurer que ces vaisseaux communiquaient avec les sinus utérins. « Après avoir bien examiné la pièce, dit M. Montgomery, je ne doute pas qu'on ait eu affaire à un thrombus, dans lequel l'enveloppe extérieure, formée, soit par une mince couche de tissu utérin, soit seulement par la muqueuse utérine, s'est peu à peu amincie, puis enfin a été rompue. A la suite de cette rupture, le sang liquide ou coagulé s'est échappé, et l'hémorrhagie s'est continuée. » (*The Dublin quarterly Journal*, 1851.)

C'est bien probablement pendant le travail que se développent ces thrombus, et voilà sous quelles conditions. Lorsque le col est à moitié dilaté et que le liquide amniotique est écoulé, on voit la lèvre antérieure se tuméfier, s'épaissir, faire saillie, et descendre au-dessous de la partie qui s'engage le plus souvent de la tête, au dégagement de laquelle elle oppose parfois un obstacle insurmontable. Il se forme bientôt, dans l'épaisseur de cette lèvre, une infiltration sanguine qui peut se convertir en foyer sanguin. Celui-ci s'agrandit sans cesse, et ses parois, finissant par se rompre, donnent lieu à une hémorrhagie : la perte peut se montrer alors pendant le travail même, mais bien plus souvent elle n'apparaîtra qu'à une époque plus ou moins éloignée de celle de l'accouchement. Dans ce dernier cas, elle sera d'autant plus grave que l'accoucheur, rassuré par le retrait du globe utérin, ne pourra que très-difficilement en soupçonner la véritable cause.

Le tamponnement du vagin serait certainement alors le moyen le plus utile.

§ IX. — Tumeurs fibreuses et polypes du col.

Indépendamment de l'induration, du gonflement œdémateux, des dégénérescences cancéreuses dont le col utérin peut être le siége et dont nous parlerons

dans les paragraphes suivants, il est quelques tumeurs qui, tout en obstruant l'excavation, ont leur origine ou leur siége dans l'épaisseur même du col. Il en est d'autres qui, nées en un point du corps même de la matrice, auquel elles tiennent encore par un pédicule plus ou moins allongé, n'en descendent pas moins dans le col qu'elles obstruent.

A. *Tumeurs fibreuses du col.* — Des tumeurs fibreuses peuvent se développer dans le col comme dans l'épaisseur des parois du corps de la matrice. Chez une femme observée par madame Lachapelle, l'excavation du bassin était presque complétement obstruée par une tumeur qui paraissait renfermée dans les parois latérale et postérieure du col; elle avait, dit-elle, la grosseur de la tête d'un fœtus à terme, et aurait pu d'autant mieux en imposer à une personne inattentive, qu'on y sentait une dépression semblable à une fontanelle. Malgré le volume de la tumeur, le fœtus, fort petit et mort depuis longtemps, put s'aplatir et passer à travers l'étroit passage qui restait libre. Sur le cadavre d'une emme morte de péritonite à la suite d un accouchement très-pénible, mais spontané, madame Boivin et Dugès trouvèrent un corps fibreux du volume du poing dans la paroi du col : l'enfant, mort-né, avait eu le crâne fracturé. Dans un autre corps, Rhamsbotham fut obligé de pratiquer l'embryotomie. La femme se rétablit.

Les tumeurs fibreuses s'observent assez souvent pendant la grossesse; elles peuvent occuper tous les points de l'utérus, mais elles sont plus graves quand elles en occupent le segment inférieur, parce qu'alors elles sont en rapport avec le petit bassin dans l'excavation duquel elles descendent quelquefois profondément.

Elles peuvent d'ailleurs être distinguées en sous-muqueuses interstitielles et sous-péritonéales. Ces dernières sont tantôt sessiles, tantôt pédiculées, et, dans ce dernier cas, elles descendent quelquefois dans le cul-de-sac recto-utérin et peuvent s'y immobiliser par la formation d'adhérences.

Habituellement les tumeurs fibreuses n'exercent pas d'influence fâcheuse sur la marche de la grossesse; dans quelques cas, cependant, elles provoquent des douleurs extrêmement vives, des troubles intestinaux, des rétentions d'urine, et la santé des malades a pu être assez gravement compromise pour exiger l'accouchement prématuré et même l'avortement, comme dans un cas observé par M. le professeur Depaul.

La grossesse exerce une influence manifeste sur l'évolution de ces tumeurs fibreuses. Des exemples qui paraissent incontestables semblent démontrer que ces tumeurs peuvent s'accroître rapidement; elles semblent quelquefois marcher à l'unisson avec l'hypertrophie du tissu utérin pour s'atrophier après l'accouchement. Mais il ne faut pas toujours compter sur un aussi heureux résultat. J'en ai cependant observé un cas qui m'a paru convaincant.

Il faut savoir aussi que pendant la grossesse les tumeurs fibreuses se ramollissent quelquefois au point de simuler à merveille des tumeurs liquides. Ce ramollissement est tantôt central et comparable au ramollissement de certaines tumeurs encéphaloïdes; tantôt il consiste en un simple assouplissement du tissu morbide, qui s'aplatit sous la pression du doigt. Ce ramollissement doit être pris en sérieuse considération pour le pronostic, car il facilite l'aplatissement de la tumeur au moment de l'accouchement; mais il ne faut pas en exagérer l'importance, car, dans un cas récent, j'ai vu une tumeur semblable, ramollie à un très-haut degré, devenir un obstacle presque invincible à la terminaison de l'accouchement

Quand ces tumeurs égalent ou dépassent le volume d'un œuf de poule, elles peuvent apporter un sérieux obstacle à l'accouchement si elles sont en rapport avec le petit bassin.

Dans une récente discussion soulevée à la Société de chirurgie, j'ai pu, avec MM. Depaul, Blot, Guéniot, citer un assez grand nombre de ces faits. Dans quelques-uns d'entre eux, la tumeur était si volumineuse et plongeait si profondément dans l'excavation que l'accouchement avait paru impossible par les voies ordinaires, et cependant, malgré des circonstances aussi défavorables, plusieurs femmes ont pu accoucher heureusement. C'est là un point important à bien établir, parce qu'il démontre quelle réserve il faut apporter dans le pronostic, même dans les cas qui paraissent les plus graves. Le col en s'effaçant entraîne avec lui les tumeurs qui lui adhèrent, et celles-ci en se rapprochant du grand bassin finissent par y glisser et laissent l'excavation libre pour l'engagement de l'enfant. Si le déplacement de la tumeur est incomplet on aura recours à une application de forceps ou à la version. Il ne faut d'ailleurs jamais recourir à une opération plus grave sans avoir préalablement tenté de réduire la tumeur en la refoulant avec la main introduite en entier dans le vagin. Cette manœuvre a été plusieurs fois couronnée de succès.

Dans un cas, j'ai eu recours avec avantage pour la malade à l'accouchement prématuré, mais il est difficile d'en préciser l'indication, parce qu'il est impossible de savoir à l'avance si le déplacement de la tumeur au moment de l'accouchement sera complet, incomplet ou nul.

Il ne faut cependant pas être trop confiant sur l'issue heureuse de l'accouchement dans ces faits qui constituent, en réalité, des cas très-graves de dystocie. Dans bon nombre d'observations, les malades n'ont pu être délivrées que par l'embryotomie ou l'opération césarienne, à laquelle il ne faut songer néanmoins qu'en dernière ressource.

M. Danyau a communiqué à l'Académie (1851) un cas dans lequel il fut plus heureux. Il parvint à énucléer une tumeur considérable développée dans la lèvre postérieure du col. Encouragé par cette pensée que s'il ne l'enlevait pas tout entière, il en emporterait du moins une assez grande partie pour frayer au fœtus un libre passage, il se décida à l'opération et fut assez heureux pour l'enlever en totalité. La tumeur offrait toutes les apparences d'un corps fibreux de l'utérus, pesant 650 grammes, et mesurait 15 centimètres dans son plus grand diamètre. Après l'énucléation complète la tumeur fut attirée en bas, mais son extraction ne put être complète qu'après qu'on l'eut préalablement divisée en deux parties égales.

Sur 42 cas de graves tumeurs fibreuses de l'utérus, que j'ai pu réunir et dans lesquelles l'accouchement était empêché par la présence de ces tumeurs au niveau du détroit supérieur et dans l'excavation, j'ai compté 13 guérisons, et 27 femmes ont succombé ; pour deux autres, la terminaison est incertaine. Ces 42 observations sont ainsi réparties : accouchement spontané, 8 cas, 6 guérisons ; forceps, 6 cas, 2 guérisons ; version, 6 cas, 2 guérisons ; accouchement prématuré, 1 cas, 1 guérison ; embryotomie, 1 cas, 1 mort ; énucléation, 1 cas, 1 mort ; opération césarienne, 14 cas, 2 guérisons ; mort avant l'accouchement, 5 cas.

Une remarque curieuse que l'on peut faire en analysant ces observations, c'est que les présentations de l'extrémité pelvienne n'y sont guère moins fréquentes que la présentation du sommet. Ce résultat est, sans aucun doute, dû à la déformation de la cavité utérine par les tumeurs fibreuses et montre quelle est l'importance réelle de l'adaptation de l'ovoïde fœtal à l'ovoïde utérin dans l'étiologie des présentations.

Après l'accouchement, les tumeurs fibreuses, quelle que soit leur position, gênent la rétraction utérine et provoquent ainsi, assez souvent, des hémorrhagies graves. Leur présence paraît aussi prédisposer les femmes à la métro-péritonite.

Un fait non moins curieux que le précédent à signaler, c'est la possibilité de l'expulsion spontanée d'une tumeur fibreuse sous-muqueuse après l'accouchement. Plusieurs faits authentiques de ce genre ont été cités, on les explique par l'ulcération de la muqueuse, et la tumeur mise à nu peut être spontanément énucléée, après quoi elle est expulsée comme un corps étranger.

En février 1853, je fus appelé à donner des soins à une jeune dame à terme de sa troisième grossesse, et chez laquelle les eaux s'étaient écoulées depuis quatre jours. En pratiquant le toucher, je fus très-étonné de trouver toute l'excavation remplie par une tumeur qui paraissait avoir le volume de la tête d'un fœtus à terme. Il me fut tout d'abord impossible de trouver l'orifice, et ce ne fut qu'en portant le doigt très-haut, en avant à gauche, que je pus glisser l'index dans une espèce de doigt de gant qui me parut être le col avec toute sa longueur. Pénétrant plus profondément, j'arrivai enfin à l'orifice interne, au-dessus duquel je sentis la tête fœtale.

Quelle était la nature de cette énorme tumeur, qui avait ainsi dévié le col et s'était opposée à l'effacement qu'il doit subir dans les dernières semaines de la grossesse ? Quel était son siége ?

J'avais d'abord espéré avoir simplement affaire à une obliquité antérieure très-exagérée du col, et je me demandais si ce qui arrive quelquefois pour la lèvre antérieure ne se présentait pas ici pour la lèvre postérieure, et si celle-ci, fortement abaissée par la partie fœtale, ne constituait pas à elle seule la tumeur qui remplissait l'excavation. Mais cette tumeur offrait une consistance toute particulière, et une apparence de fluctuation qui ne ressemblait guère à la dureté de la tête ; et cette hypothèse n'expliquait pas la persistance et l'exagération de la longueur du col. Un nouvel examen me disposait à croire à une tumeur solide développée dans l'épaisseur du col.

Les eaux continuaient à couler depuis quatre jours sans aucune douleur, je résolus d'attendre. Le lendemain, les choses étant dans le même état, je fis prier M. Dubois d'examiner la malade.

Après un examen prolongé, M. Dubois crut à l'existence d'un kyste liquide dans l'épaisseur d'une des lèvres; en conséquence, il conseilla d'attendre et de ponctionner si, après une certaine durée du travail, la tumeur paraissait constituer un obstacle insurmontable.

Je n'acceptai pas d'abord ce diagnostic ; mais attendre les douleurs me parut aussi ce qu'il y avait de plus sage. Celles-ci se manifestèrent franchement le lendemain soir, cinq jours après la rupture des membranes ; elles durèrent toute la nuit sans produire aucune modification, ni dans la tumeur, ni dans la situation et la longueur du col ; pour éclairer le diagnostic, j'introduisis toute la main dans l'excavation, et, embrassant toute la tumeur, je déclarai avec joie à mon confrère, M. Parchappe, que je m'étais trompé, que M. Dubois avait raison, et que fort heureusement nous avions affaire à un kyste.

Armé d'un long trocart qui avait au moins 3 millimètres de diamètre, je fis

une ponction, et, à ma grande surprise, il ne sortit rien. En vain je cherchai à déboucher la canule : rien.

Mes sensations étaient si nettes, et j'étais tellement convaincu que j'avais affaire à un kyste, que je n'hésitai pas à ponctionner de nouveau ; même résultat. Il fallut bien renoncer à cette idée.

En l'absence de M. Dubois, je priai mon confrère et ami M. Danyau, de venir m'aider de ses conseils. Je lui racontai tout ce qui s'était passé, j'insistai surtout sur le résultat de mes deux ponctions, et, malgré cela, M. Danyau, après avoir examiné la malade, resta convaincu de l'existence d'un kyste. Il n'y avait aucun inconvénient à ponctionner de nouveau. Il pratiqua deux ponctions successives, il ne s'écoula pas la moindre goutte de liquide. Il fallut bien se rendre à l'évidence : ce n'était pas un kyste.

Mais que faire alors ? Nous n'entendions pas les battements de cœur. Après avoir constaté notre impuissance à établir un diagnostic rigoureux sur la nature de la tumeur, nous pensâmes que, grâce à sa consistance molle et comme ongueuse, il nous serait possible de l'inciser dans toute son épaisseur et de nous frayer ainsi un passage pour arriver jusqu'au fœtus et l'extraire. Après l'incision, pensions-nous, le sang ou les liquides infiltrés dans cette espèce d'éponge s'écouleront, le volume de la tumeur diminuera et nous permettra peut-être l'extraction de l'enfant. La tumeur fut donc divisée en deux portions latérales, et nous pûmes arriver jusque sur la tête.

Le forceps fut d'abord appliqué avec beaucoup de peine, mais, malgré la diminution qu'avait subie la tumeur, elle obstruait l'excavation tout entière, et l'extraction de la tête fut impossible. La craniotomie et l'application du céphalotribe ne furent pas plus heureuses.

Le sang s'échappait en nappe de la tumeur incisée. La malade, pâle et décolorée, était à bout de ses forces. Les efforts utérins s'affaiblissaient de plus en plus. Un bien faible espoir nous restait : la version pelvienne. Elle fut immédiatement pratiquée, et le tronc du fœtus, entraînant la tumeur tout entière au dehors, nous permit enfin d'extraire le fœtus.

L'opération avait duré deux heures : la malheureuse dame était épuisée. Avant d'extraire le délivre, le seigle ergoté fut administré, l'utérus frictionné vivement, et le placenta fut presque chassé spontanément. Mais, malgré toutes nos précautions, malgré l'emploi des toniques et excitants de toute sorte, la matrice laissa encore échapper un peu de sang, et, chez une femme déjà épuisée par le sang perdu pendant l'opération, il n'en fallut pas davantage pour causer une terminaison fatale. Elle expira une demi-heure environ après l'accouchement.

L'autopsie fut faite. La tumeur, plus grosse que la tête d'un enfant à terme, était développée dans la *lèvre antérieure* du col. Son poids très-considérable avait, pendant la vie, imprimé au col un mouvement de torsion, par suite duquel la lèvre postérieure était devenue antérieure, ce qui explique la situation de l'orifice, comme le siége de la tumeur explique la longueur du col persistant malgré les progrès de la grossesse.

La tumeur était formée par un tissu mollasse et comme raréfié, une véritable

éponge, ressemblant au tissu placentaire raréfié, et dont les mailles circonscrivaient de nombreuses cavités dans lesquelles nous n'avons trouvé aucun liquide. L'examen le plus attentif ne nous fait voir aucun élément nouveau, aucun produit pathologique de nouvelle formation ; c'était tout simplement une énorme hypertrophie du tissu du col. Telle a été l'opinion de plusieurs professeurs qui ont pu examiner la pièce à l'École de médecine.

Tout porte à croire que cette tumeur s'était développée pendant cette dernière grossesse, car dix-huit mois avant ce dernier accouchement cette dame avait fait une fausse couche pour laquelle elle avait réclamé mes soins, et à cette époque le col utérin ne m'a offert aucune anomalie de structure et de forme.

B. Les *polypes*, ou tumeurs fibreuses pédiculées, qu'elles aient leur origine sur le col ou le corps, n'apportent d'obstacle à l'accouchement qu'au niveau du col ; nous les réunissons donc ici dans une même description. Elles n'offrent pas autant de gravité que les tumeurs précédentes ; car leur extirpation est le plus souvent possible, alors qu'elles semblent par leur volume devoir constituer un obstacle insurmontable.

Le diagnostic de ces tumeurs est en général assez facile. Les auteurs citent cependant à leur sujet quelques erreurs assez singulières. Le docteur Merriman relate un cas dans lequel un médecin instruit crut, en touchant un polype, sentir la tête d'un fœtus ; Smellie raconte deux observations semblables : on ne doit donc pas s'en rapporter à un examen trop superficiel.

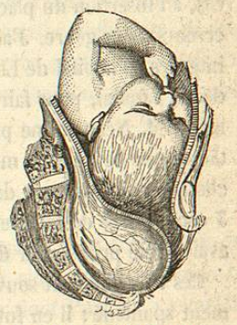

Fig. 109. — Cette figure, empruntée à Rhamsbotham, représente la situation du polype observé par cet auteur.

L'influence des polypes utérins sur le travail varie suivant une foule de circonstances. Quand la tumeur est petite, elle peut être comprimée contre une des parois de l'excavation par la tête du fœtus, et celle-ci passe quelquefois au devant d'elle : le pédicule étant très-long, la masse fibreuse est poussée par la tête jusqu'en dehors de la vulve, et ne retarde que faiblement l'expulsion du fœtus. Appelé auprès d'une femme en travail, dit Francis Rhamsbotham, je trouvai une tumeur du volume d'un œuf d'oie pendante dans le vagin (fig. 109).

Je reconnus facilement un polype, dont le pédicule était attaché au-dessus du col, à la paroi interne de l'organe. La dilatation s'opéra rapidement, les membranes se rompirent ; puis, en moins d'une heure, la tête, violemment poussée par la contraction, chassa le corps du polype à l'extérieur de la vulve, et se dégagea (*Obstetrics med. and. surg.*, p. 239). Après avoir traité avec son père la question de savoir s'il fallait procéder tout de suite à l'excision du polype, ils se décidèrent pour la négative. On peut donc, dans beaucoup de cas, se fier aux ressources de l'organisme, en se rappelant toutefois qu'une expectation trop longtemps prolongée n'est pas sans danger pour la mère et l'enfant. Quand on a suffisamment constaté l'impuissance des contractions utérines, la section du