sième application du forceps était encore infructueuse. Une heure après, nouvelle introduction du forceps, application facile, tractions faites encore par M. Lorne et par moi, pendant une demi-heure sans succès.

Convaincus dès lors de l'impossibilité de l'accouchement naturel, de l'impuissance de nos efforts; convaincus d'un autre côté que, malgré l'existence de battements du cœur, la prolongation du travail (trente-deux heures après la rupture de la poche amniotique) et les compressions exercées par l'instrument avaient dû nécessairement compromettre et même détruire la viabilité du fœtus, n'ayant plus à choisir qu'entre une opération sanglante sur la mère et la mutilation du fœtus, je me décidai à pratiquer l'embryotomie. Les ciseaux de Smellie, garnis à leur extrémité d'une boule de cire, furent glissés dans la concavité palmaire de ma main gauche, dirigés perpendiculairement sur la tête; ils eurent à traverser des parties molles de 2 centimètres d'épaisseur avant de rencontrer la résistance de la voûte osseuse. Je leur imprimai alors quelques mouvements de rotation, et ils pénétrèrent sans difficulté dans j'intérieur du cerveau. J'en écartai alors les lames dans deux directions différentes, de manière à pratiquer une incision cruciale dont les rayons avaient à peu près 15 millimètres. Puis pénétrant plus avant dans la substance cérébrale, le portai l'instrument en différents sens pour morceler le cerveau. La branche mâle du forceps céphalotribe, puis la branche femelle, furent introduites et articulées sans difficulté, comme sans douleur pour la femme. La partie articulaire touchait les lèvres de la vulve : à l'aide de la vis de pression, je serrai l'instrument assez pour qu'il n'y eût plus que 2 centimètres d'écartement entre les deux extrémités des manches. Les tractions furent commencées, et je sentis bientôt l'instrument glisser. Il fallut recommencer l'opération : une seconde fois le même accident se reproduisit. La troisième fois, je ne parvins à arrêter ce glissement, déjà commencé, qu'en suspendant mes tractions et en serrant davantage le forceps. La tête fut enfin extraite; mais la poitrine fut arrêtée par le détroit supérieur, et des efforts énergiques furent encore nécessaires pour l'extraction du reste du tronc. La délivrance, immédiatement opérée, n'offrit aucune difficulté.

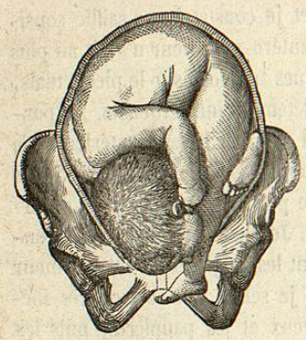

Fig. 114. — Position mento-iliaque gauche postérieure compliquée de la procidence du pied gauche.

Dans un cas d'accouchement de jumeaux dont M. le docteur Leflem (de Pontrieux) a bien voulu me communiquer les détails, le second enfant s'offrit en position mento-pubienne compliquée de la procidence du pied droit, dont le talon était tourné vers le pubis, et de la main droite. Il est vrai de dire que des tentatives de version ayant été faites par une sage-femme, il est impossible de savoir si ces procidences avaient été spontanées, ou étaient le résultat de manœuvres mal dirigées. Quoi qu'il en soit, tout refoulement de la tête fut impossible, et vainement M. Leflem eut-il recours au forceps. Manquant des instruments nécessaires à l'embryotomie, il fut obligé de quitter la femme pendant quelques heures; à son retour la malade avait succombé.



Peut-être que si, après avoir constaté la résistance que l'utérus fortement rétracté opposait à la version, on eût employé la saignée poussée jusqu'à la syncope, et, si l'état de la malade ne permettait pas la saignée, les opiacés à haute dose ou les anesthésiques, eût-on pu parvenir à délivrer la femme.

La déflexion des membres inférieurs dans la présentation de l'extrémité pelvienne, le déploiement du bras dans celle de l'épaule, ne sont qu'un épiphénomène de la présentation principale, et ne doivent pas être considérés comme un accident fâcheux. La déflexion du bras, ou la présentation de *la main ou du bras de certains auteurs*, a été considérée par eux comme une des complications les plus graves. Nous avons déjà vu, à l'article *Évolution spontanée*, que l'issue du bras ne faisait que favoriser l'évolution spontanée; nous verrons plus tard que ce n'est que par des circonstances étrangères à la présence du bras lui-même qu'elle rend parfois la version plus difficile. (Voy. *Version pelvienne*.)

## ARTICLE III

### MALADIES DU FŒTUS

Les maladies du fœtus qu'il nous importe de signaler ici sont celles qui peuvent, en augmentant beaucoup le volume d'une de ces parties, mettre un obstacle à son passage à travers le canal pelvien. Nous n'avons donc à parler que de l'hydrocéphalie, de l'hydrothorax, de l'ascite et des tumeurs accidentelles qui, pendant la vie intra-utérine, peuvent se développer sur les divers points de la surface du corps.

#### § I. — Hydrocéphale.

On distingue sous ce nom toutes les hydropisies de la tête, tout épanchement ou infiltration de sérosité à l'intérieur ou à l'extérieur de la boîte crânienne. Sous le rapport du siége de l'épanchement, les auteurs distinguent l'hydrocéphale en externe et interne, et l'on range généralement dans l'hydrocéphale externe toutes les infiltrations séreuses ou séro-sanguinolentes qui se trouvent placées sous le cuir chevelu ou sous le péricrâne. Mais jamais cette dernière maladie n'a été jusqu'à présent assez considérable pour mettre un obstacle insurmontable à la parturition. Elle se lie le plus souvent, en effet, à un état d'infiltration générale qui tue le fœtus à une époque encore éloignée du terme de la grossesse, et par conséquent son expulsion s'opère sans difficulté, quelle que soit d'ailleurs l'épaisseur considérable que présente alors le cuir chevelu. J'ai vu, en 1838, à la Clinique, un enfant né à sept mois, dont le cuir chevelu offrait un travers de doigt d'épaisseur : la mère était très-infiltrée. Desormeaux cite deux cas à peu près semblables. L'accouchement eut lieu sans difficulté.

Je ne connais dans la science aucun cas d'hydrocéphale externe constituée

par une véritable collection liquide, et cependant j'ai eu l'occasion de voir deux fois un pareil épanchement. J'y reviendrai tout à l'heure avec quelques détails.

L'hydrocéphale interne est une maladie assez rare pour que, sur quarante-trois mille cinq cent quarante-cinq accouchements, madame Lachapelle n'en ait observé que quinze cas. C'est toujours une affection grave aux yeux des pathologistes, par les dangers auxquels elle expose le fœtus après sa naissance, mais grave surtout aux yeux de l'accoucheur, par les difficultés qu'elle apporte dans l'accouchement. Ces difficultés et ces dangers varient, du reste, suivant la quantité du liquide épanché dans le crâne. Quand elle est peu considérable, l'accouchement est encore possible, grâce à la flexibilité et à la mollesse de la tête, dont les parois sont alors presque totalement membraneuses; de sorte que, se moulant peu à peu au passage, la tête s'allonge, et l'accouchement se termine par les seules forces de la nature, ou est opéré sans de grandes difficultés par l'application du forceps ou la version pelvienne; mais quand l'eau est en trop grande abondance, les dimensions de la tête sont trop au-dessus des diamètres du bassin [1], et l'accouchement est impossible, si l'eau n'est évacuée par aucune ponction artificielle ou une rupture spontanée des sutures ou des fontanelles.

Voici, suivant Dugès, quels sont les signes à l'aide desquels on pourra reconnaître l'hydrocéphale pendant le travail : le doigt rencontre une surface large et peu convexe qui recouvre tous les points du détroit supérieur sans s'y engager; cette surface a une consistance variée dans les divers points de son étendue; mais partout dure et résistante pendant les douleurs, elle est, au contraire, molle et fluctuante en quelques points, pendant l'intervalle des contractions. En procédant ensuite régulièrement, on pourra reconnaître des portions d'os séparées par des intervalles membraneux, des commissures molles de la largeur du doigt, des fontanelles quelquefois comparables pour l'étendue au creux de la main. Si l'enfant a présenté quelque autre partie que le vertex, si la tête n'est accessible au toucher que par la base, l'écartement des os, constaté par le doigt, sera beaucoup moindre, mais souvent pourtant aisément appréciable. Enfin, si l'hydrocéphale est peu considérable, les mêmes caractères seront observés, seulement ils seront moins prononcés, et en outre la tête, alors plus convexe, sera aussi moins molle et s'engagera davantage dans l'excavation pelvienne.

L'élévation de la tête rend quelquefois le diagnostic difficile, mais celle-ci étant bien constatée, la bonne conformation du bassin et la situation des pulsations fœtales entendues au niveau ou même au-dessus de l'ombilic, peuvent faire supposer l'hydrocéphale. (Blot.)

Les signes fournis par le toucher, suivant Dugès, ne se rencontrent pas tou-

[1] Dans un cas cité par Wrisberg, la tête de l'enfant avait 27 centimètres de long et 81 centimètres de circonférence. Meckel rapporte que la tête d'un fœtus hydrocéphale dont il possède le squelette a pour diamètre transversal 43 centimètres, et le contour vertical mené par le vertex et le trou occipital donne 40 centimètres. Burns cite un cas d'hydrocéphalie avec 59 centimètres de circonférence.



jours, et j'ai observé deux cas dans lesquels ils manquaient complétement. Ces deux faits uniques, si j'en crois mes recherches, sont deux cas d'hydrocéphale dans lesquels existait un double épanchement, l'un intra-crânien, l'autre extra-crânien.

Une femme bien conformée, et qui était déjà une fois accouchée heureusement, était depuis trente-six heures en travail, lorsque, sur la demande M. le docteur Bassereau, je fus appelé à lui donner mes soins. La dilatation du col était complète, les membranes rompues, mais les douleurs, longtemps très-énergiques, s'étaient peu à peu ralenties et, à mon arrivée, le travail était à peu près suspendu.

Je reconnus au détroit supérieur une tumeur volumineuse et molle n'ayant aucun des caractères de la tête, et rappelant plutôt une présentation du siége: elle se tendait et devenait rénitente pendant les contractions, mais n'offrait nulle part de résistance osseuse. Dans l'intervalle des douleurs, j'introduisis ma main tout entière dans le vagin, et, saisissant la tumeur, je pus, pressant inégalement sur quelques points de sa surface, sentir çà et là de la fluctuation, et constater que j'avais bien affaire à la tête surmontée d'une poche liquide. Je me rappelai alors avoir, dix ans auparavant, constaté un fait semblable et je n'hésitai pas à diagnostiquer une hydrocéphale externe coïncidant sans doute avec une hydrocéphale interne.

L'auscultation ne fit rien entendre. Le fœtus avait cessé de vivre. Une petite incision de 3 millimètres fut alors faite sur le sommet de la tumeur : un verre de liquide s'écoula. La tumeur molle et fluctuante disparut : le cuir chevelu seul séparait mon doigt des os du crâne.

Le forceps fut alors appliqué, mais sans résultat. Trois quarts d'heure après je me décide à pratiquer une nouvelle ponction : cette fois il s'écoule un litre de liquide, et peu après la tête s'engage et l'accouchement se termine spontanément.

Dix ans auparavant j'avais été appelé par M. le docteur Saint-Ange auprès d'une femme en travail depuis trente-six heures, et dont la délivrance ne s'effectuait pas, malgré l'emploi d'excitants divers et entre autres du seigle ergoté. Au début du travail, mon confrère avait constaté une présentation du sommet; mais, sentant une large tumeur molle, je crus d'abord à une présentation du siége. Profitant de l'intervalle des douleurs, je touchai de nouveau, et, pressant brusquement sur la tumeur, je sentis nettement la surface résistante des os du crâne.

Deux fois le forceps fut appliqué sans résultat. Une ponction alors pratiquée donna issue à deux verres de liquide. Cette évacuation fut suivie d'une nouvelle application du forceps qui amena sans peine un enfant mort.

Les sutures étaient larges; une collection de liquide siégeait à l'intérieur du crâne; une incision faite sur une suture lui donna issue : il y avait donc à la fois hydrocéphale interne et externe.

Je n'ai pas besoin de faire remarquer combien cette anomalie modifie les signes diagnostiques indiqués par les auteurs. La dépression brusque opérée sur

la tumeur peut seule, en écartant le liquide extra-crânien, faire sentir les os du crâne.

Mais comment expliquer cette double collection ? 1° On peut supposer que toutes deux se sont formées isolément, l'une en refoulant le tissu cellulaire sous-cutané, l'autre dans les cavités intra-crâniennes ; mais cela paraît peu probable. 2° Il est possible qu'une hydrocéphale interne seulement existât avant le travail, et que, sous l'influence des pressions diverses subies par la tête, pressions que la forme et les dimensions du bassin rendent nécessairement inégales et partielles, un point des sutures ou fontanelles soit le siége d'une fissure, à travers laquelle le liquide passe de l'intérieur à l'extérieur et s'épanche au dehors de la boîte osseuse, de manière à former une tumeur surajoutée à sa surface.

Cette dernière théorie est justifiée par ce fait que, dans le second cas, M. Martin Saint-Ange avait facilement reconnu au début du travail une tête que plus tard je reconnus difficilement, masquée qu'elle était par une tumeur molle et fluctuante. Mais comment expliquer, avec une communication entre les deux poches, qu'après l'évacuation du contenu de la première, la seconde ne se vide pas ? Comment se rendre compte de la nécessité d'une double ponction dans la première observation, de la persistance de l'hydrocéphale interne dans la seconde, alors que la compression énergique du forceps avait comprimé la tête ? C'est un ait à examiner de nouveau. Mais, quoi qu'il en soit du mécanisme de sa formation, il n'en est pas moins curieux au double point de vue du diagnostic et des indications opératoires.

Les indications que présente l'hydrocéphale varient suivant le degré de la maladie, et suivant l'état de vie ou de mort de l'enfant. Ce n'est pas, du reste, seulement sur le volume de la tête, comme fait remarquer Dugès, mais encore sur sa flexibilité, sur la propension qu'elle semble montrer à s'engager dans l'excavation, que l'accoucheur doit baser sa détermination.

Lorsque la tête est d'un volume médiocre, molle, réductible, et que, sous l'influence de contractions fortes et énergiques, elle parvient à se rapprocher de plus en plus du détroit inférieur, on doit attendre et se contenter de favoriser, par l'emploi des moyens convenables, la terminaison spontanée du travail.

Si l'accouchement est trop long, que les contractions s'affaiblissent et s'épuisent inutilement contre des résistances insurmontables, il faut appliquer le forceps. La pression et les tractions que l'accoucheur exercera sur la tête devront être lentes et graduées, afin de prévenir une rupture qu'on évitera presque toujours en procédant avec douceur, dans la crainte de voir l'instrument lâcher prise.

Les présentations de l'extrémité pelvienne ou du tronc sont beaucoup plus fréquentes parmi les fœtus hydrocéphales, puisque, d'après un relevé fourni par Scanzoni, sur 152 hydrocéphales, 30 ont offert une autre présentation que la tête, 1 fois sur 5. Or, dans ces conditions, il est évident que les difficultés ne se feront sentir qu'après la sortie spontanée ou l'extraction artificielle d'une grande partie ou de la totalité du tronc, alors que la circonférence occipito-frontale, considérablement agrandie, viendra s'engager dans le détroit supérieur.



Dans les présentations du tronc, on ferait sans doute la version pelvienne ; mais si par hasard on avait été assez heureux pour reconnaître à la tête un volume considérable, avant d'aller chercher les pieds, on devrait, je crois, chercher à ramener l'extrémité céphalique au détroit supérieur.

Lorsque le volume de la tête est tel que l'accouchement spontané est impossible, et que l'application du forceps ou la version pelvienne n'est pas praticable, il n'y a plus de ressource pour sauver la mère que dans la ponction, qui seule peut donner issue à la sérosité accumulée dans le crâne : cette ponction doit être pratiquée avec un trocart, un bistouri ou un couteau pointu quelconque, après avoir pris la précaution de l'envelopper d'une bandelette de linge, de manière à ne laisser à découvert que l'extrémité de la lame. Cette simple ponction est toujours préférable à la mutilation du fœtus ; car, bien que l'affaissement subit du cerveau, qui suit l'évacuation du liquide, occasionne presque certainement la mort du fœtus, celui-ci peut rigoureusement survivre à une pareille opération, puisqu'une semblable ponction pratiquée après la naissance a été quelquefois suivie d'une guérison complète. Il faut donc proscrire les ciseaux de Smellie ou de Stein, et ne se décider à les enfoncer dans un cerveau intact, que lorsque l'ouverture pratiquée avec un instrument plus étroit n'aura pas été assez grande pour laisser le liquide s'écouler. Dans les cas de double hydrocéphale il peut arriver qu'une première ponction ayant permis l évacuation du liquide extérieur, l'accouchement puisse se terminer spontanément ou par le forceps, mais s'il en était autrement, il faudrait recourir évidemment à une nouvelle ponction qui porterait cette fois sur les sutures ou fontanelles. Dans aucun cas il ne faut pratiquer une opération sanglante sur la mère. La vie des enfants est alors trop gravement compromise par le fait seul de l'hydrocéphale, pour qu'on puisse penser à la ménager aux dépens de celle de la femme.

Si l'enfant est mort, la céphalotomie nous paraît préférable, pour peu qu'on éprouve quelques difficultés sérieuses.

Lorsqu'on se décide à la céphalotomie, la ponction du crâne peut, si l'enfant s'est présenté par l'extrémité pelvienne, offrir quelques difficultés. Faire pénétrer l'instrument à travers la voûte palatine est souvent chose possible, mais je préférerais, comme je l'ai déjà fait dans un cas, pour lequel N. Ducros m'avait appelé en consultation, introduire le crochet mousse dans l'orbite et pénétrer ainsi dans la boîte crânienne à travers le trou optique. Ce procédé avait, du reste, été déjà préconisé par M. Dujardin dans une note adressée, en 1851, à l'Académie de médecine : il n'est évidemment praticable que lorsque l'enfant a cessé de vivre.

Dans une présentation du siége, l'hydrocéphalie acquiert un surcroît de gravité parce qu'on est exposé à méconnaître la cause de dystocie, et parce qu'en supposant le diagnostic établi, il est plus difficile de perforer le crâne qui n'est accessible que par sa base. En pareil cas, pour se tirer d'embarras, on peut encore pratiquer une incision transversale entre les apophyses épineuses des vertèbres, ouvrir le canal rachidien et introduire par cette ouverture une sonde de gomme