élastique munie de son mandrin, qu'on poussera jusque dans la cavité crânienne, où elle ira chercher le liquide qui s'écoulera bientôt au dehors. La tête s'affaissera aussitôt et n'offrira plus aucune difficulté d'extraction. J'ai rapporté dans ma thèse de concours plusieurs observations où cette opération a réussi. (Tarnier, thèse de concours, 1860.)

§ II. — Hydrothorax et ascite; rétention d'urine.

L'hydropisie ascite est une maladie plus rare que l'hydrocéphale, mais qui se rencontre un peu plus fréquemment que l'hydrothorax. Le développement considérable du thorax, l'écartement des intervalles intercostaux et la fluctuation évidente dans ces intervalles élargis, tels sont les signes qui appartiennent à l'hydropisie de poitrine. Le volume extraordinaire du ventre, la distension de ses parois, la fluctuation qu'on y perçoit, caractérisent au contraire l'ascite. Le fœtus, retenu par l'ampleur de l'une ou de l'autre de ces cavités, est arrêté dans sa marche à travers le bassin, et l'accoucheur sent l'excavation remplie par une tumeur large, molle, fluctuante. Dans quelques cas de distension extrême de l'abdomen, on a vu les parois de cette cavité céder, de sorte qu'une grande partie de la tumeur restait au-dessus du détroit supérieur, tandis que le tronc descendait peu à peu dans l'excavation; et lorsqu'une fois une partie de l'abdomen était arrivée au dehors, le liquide se précipitait vers ce point où la résistance est moindre, le volume de la partie restée à l'intérieur diminuait progressivement, et l'accouchement se terminait naturellement. Frank parle d'un enfant hydropique qui présentait les fesses, et dont l'abdomen avait déversé une partie de son liquide dans le scrotum; une incision pratiquée sur cette partie procura l'évacuation de tout le liquide : c'est ce qu'on devrait faire en pareil cas. Mais, lorsque la tumeur aqueuse, qu'elle ait son siége dans la poitrine ou l'abdomen, est assez considérable pour être arrêtée au-dessus d'un des détroits, il faut avoir recours à la ponction faite avec le trocart.

Une particularité qui peut facilement être prise pour une ascite est l'accumulation d'une grande quantité d'urine dans la vessie du fœtus.

Nous avons déjà dit (page 171) que très-certainement, pendant la vie intra-utérine, le fœtus excrétait une certaine quantité d'urine, et nous avons cité à l'appui de cette opinion quelques faits dans lesquels l'oblitération de l'urèthre avait déterminé une distension énorme et même une rupture de la vessie. Dans un fait communiqué par M. Depaul à l'Académie de médecine, la distension du réservoir urinaire était telle, qu'elle devint un obstacle insurmontable à l'extraction du fœtus.

Cette observation, réunie à deux autres faits du même genre, a fourni à M. Depaul les matériaux d'un excellent mémoire qu'il a publié dans la *Gazette hebdomadaire* de 1860. Ce professeur pense que souvent on a pris la rétention d'urine pour une ascite; selon lui, cette dernière maladie serait même fort rare. Nous renvoyons le lecteur au travail de M. Depaul.

Qu'on ait reconnu la véritable cause des difficultés ou qu'on hésite entre une

ascite et une distension excessive de la vessie, il est évident que si les tractions convenablement faites sont sans résultat, l'évacuation du liquide est la seule ressource dans les deux cas. Nous ajouterons seulement, avec M. Depaul, que, puisqu'on peut quelquefois après la naissance rétablir la perméabilité de l'urèthre, il est rigoureusement indiqué de pratiquer la ponction avec tout le soin qu'on donne à cette opération chez l'adulte. L'insertion abdominale du cordon sera un guide sûr pour le choix du point le plus favorable.

Dans un cas observé par M. Moreau, il existait à la fois une ascite et une distension considérable des parois vésicales. Après une première ponction qui évacua une grande quantité du liquide péritonéal, les tractions furent encore infructueuses, et il fallut en pratiquer une seconde pour évacuer l'urine accumulée dans la vessie. Aussitôt après, l'extraction de l'enfant fut faite sans aucune difficulté.

§ III. — État emphysémateux du fœtus.

Merriman fait observer que, lorsque le fœtus est mort depuis longtemps, il peut, par suite de la putréfaction, se développer une assez grande quantité de gaz pour augmenter beaucoup le volume et la distension du ventre, et gêner par conséquent l'expulsion du fœtus. « J'ai vu, dit-il, deux cas dans lesquels la rupture du vagin fut la conséquence des tractions violentes et téméraires pratiquées sur le tronc d'un enfant énormément distendu par des gaz putrides. Dans un de ces cas le vagin fut complétement déchiré. Les deux femmes moururent en quelques heures. Une ponction de l'abdomen eût prévenu ce terrible accident. »

M. Depaul a publié récemment un cas dans lequel, non-seulement des gaz s'étaient développés en grande quantité dans la cavité abdominale et thoracique, mais encore les membres du fœtus offraient une infiltration telle que leur volume était au moins doublé. Après l'extraction de la tête par le forceps, l'application du forceps céphalotribe fut jugée nécessaire, l'instrument serré de manière à obtenir sur le tronc une réduction considérable et un moyen de traction solide. Pendant qu'on agissait ainsi, il s'échappa avec bruit une grande quantité de gaz d'une odeur très-fétide, et ce ne fut qu'après des tractions très-énergiques, qu'on parvint à dégager la poitrine et à extraire l'enfant. L'utérus, en se rétractant, expulsa des gaz pareils aux précédents.

En supposant le diagnostic bien établi, nous pensons, avec Merriman, que la ponction préalable de l'abdomen et de la poitrine aurait certainement facilité et peut-être rendu inutile l'action du céphalotribe.

§ IV. — Tumeurs diverses.

Les tumeurs de diverse nature que le fœtus peut apporter en naissant, et dont le volume est quelquefois assez considérable pour s'opposer à son expulsion spontanée, ne sont susceptibles d'être soumises à aucune règle générale. Les moyens à employer varient pour chacune d'elles. Quand elles sont pédiculées, il arrive

assez souvent que leur pédicule se rompt sous l'influence des efforts expulseurs de l'utérus ou des tractions de l'accoucheur. Quand elles ne présentent pas une grande dureté, elles s'affaissent parfois, comprimées qu'elles sont entre la paroi fœtale et utérine ou les parois osseuses du bassin. Du reste, les enlever quand elles sont accessibles, les ponctionner pour les vider quand elles contiennent un liquide, tels sont les conseils à suivre. Malheureusement on ne peut guère soupçonner leur existence que lorsque le travail est déjà fort avancé, et par conséquent lorsqu'il n'est guère possible d'agir sur elles. De sorte que, lorsque le volume est excessif, la mort du fœtus est presque toujours la suite des lenteurs et des difficultés du travail, et la conduite à suivre est dès lors tout naturellement tracée.

Il existe aussi parfois à l'intérieur des grandes cavités, et en particulier de la cavité abdominale, certaines tumeurs qui peuvent rendre très-difficile et parfois impossible l'accouchement spontané. Dans un cas fort curieux, cité par MM. Guilleton et Ollier, et dans lequel l'obstacle à l'accouchement était causé par un développement anormal des deux reins, dû lui-même à une hypertrophie hydatiforme de l'élément glandulaire des glomérules de Malpighi, on ne put, malgré des tractions assez fortes pour arracher les membres pelviens, extraire l'enfant; grâce au réveil spontané des douleurs, l'accouchement se termina spontanément quelques heures après.

L'enfant s'était présenté par l'extrémité pelvienne, dans un autre cas, cité par Siebold : la tête, qui s'offrait la première, fut expulsé sans trop de difficultés, mais pour opérer le dégagement du tronc, il fallut pratiquer assez longtemps de très-fortes tractions. On y réussit enfin. L'abdomen avait un volume énorme, 17 pouces de circonférence, et mesurait 8 pouces de l'appendice xiphoïde au pubis. A l'autopsie, les reins constituaient deux énormes tumeurs : ils pesaient 1 kilogramme: chaque rein avait 6 pouces de long, 4 pouces de large et 3 pouces d'épaisseur. (Voy. dans le *Journal hebdomadaire*, 1855, l'indication bibliographique de plusieurs cas semblables; voy. aussi Tarnier, thèse de concours.)

Enfin M. Noeggeralt a rapporté un autre cas de dystocie due au développement énorme d'un foie cancéreux. Malgré l'application du forceps, l'extraction de la tête exigea toutes les forces de l'opérateur. Après sa sortie, les épaules ne purent être chassées spontanément, malgré des contractions très-énergiques; et, après avoir inutilement tiré sur la tête, on fut obligé de porter les doigts en crochet sous les épaules et de tirer avec beaucoup de violence.

La masse principale du fœtus était formée par l'abdomen qui avait le quadruple de son volume normal. Une énorme tumeur remplissait sa cavité; c'était le foie: il pesait 2 livres 1/4, mesurait 8 pouces 3/4 en largeur, 6 pouces de bas en haut, et 3 pouces d'épaisseur; le tissu propre du foie se rencontrait de distance en distance, mais dans sa plus grande partie, il était remplacé par une masse hétéromorphe, semblable à la substance grise de l'encéphale.

Différentes autres tumeurs ont été observées à la tête, au cou, à la région lombaire et sacrée.

A la tête se développent quelquefois des tumeurs de volume variable, parmi lesquelles on remarque surtout les encéphalocèles et les méningocèles. Ces dernières tumeurs sont moins rares que les précédentes; elles acquièrent parfois une grosseur qui égale ou dépasse celle de la tête elle-même. J'en ai vu un exemple à l'hôpital des Cliniques : l'enfant se présentait par l'épaule; en faisant la version je sentis à côté de la tête une tumeur arrondie et résistante que je pris pour la tête d'un second enfant. Je continuai mon opération en allant chercher les pieds. L'extraction fut d'abord facile, mais quand le tronc fut sorti j'éprouvai une résistance insolite pour dégager la tête, elle s'abaissa tout à coup pendant une nouvelle traction, et je vis sortir avec elle une tumeur volumineuse qui lui adhérait au niveau de la région occipitale. J'ai recueilli le moule de plâtre de cette lésion; il fait aujourd'hui partie de la collection anatomique de M. Depaul à l'hôpital des Cliniques; la dissection montra que la tumeur était formée par une méningocèle.

Le cou peut aussi présenter des tumeurs volumineuses; c'est ainsi que M. Monod a publié dans les *Archives* un cas de dystocie causée par une tumeur grosse comme le cerveau d'un fœtus à terme, qui était attachée au cou par un pédicule qui lui permettait de se replier de tous côtés. Le sommet se présentait; après vingt-deux heures de travail, on fut obligé d'appliquer le forceps; l'enfant naquit vivant, mais il succomba au bout de cinq heures. La tumeur parut être de nature cancéreuse. D'autres fois on trouve au cou une tumeur formée par l'hypertrophie de la glande thyroïde; j'en ai vu récemment un exemple. La tumeur était du volume du poing.

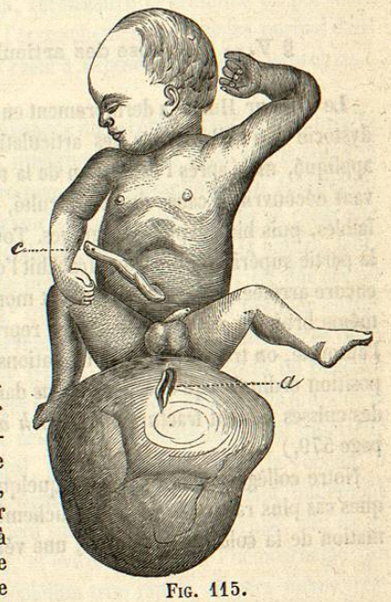

Fig. 115.

Les régions scrotales, sacrées et lombaires sont assez souvent occupées par des tumeurs volumineuses parmi lesquelles on remarque les hydrocèles, le spina-bifida avec hydrorachis, le cancer, l'inclusion fœtale, qui peuvent apporter une gêne plus ou moins considérable à l'extraction du fœtus. M. Depaul raconte dans une note, qu'il a vu à la Clinique deux enfants dont la naissance avait offert quelques difficultés, et qui présentaient entre les cuisses une tumeur ovalaire presque aussi volumineuse que leur tête, entièrement distincte des parties génitales, naissant et paraissant se perdre dans le tissu cellulaire profond du périnée, et qu'une dissection attentive lui fit reconnaître être constituée par du tissu encéphaloïde.

Le spina-bifida avec hydrorachis peut occuper toute la hauteur de la colonne vertébrale, mais ce n'est guère qu'à la région lombaire qu'il forme une tumeur assez volumineuse pour entraver l'accouchement. J'en ai rapporté deux exemples dans ma thèse de concours; l'un d'eux m'avait été communiqué par M. Guibout, médecin des hôpitaux. J'en ai fait faire un dessin que je reproduis ici (voy. fig. 115).

Une inclusion fœtale peut encore former dans les régions scrotale et sacrée une tumeur assez volumineuse pour nécessiter une intervention active. On trouvera plusieurs faits de ce genre dans un mémoire publié par le docteur Constantin

Paul ; notre collègue M. Joulin leur a également consacré un long chapitre de sa thèse de concours (Paris, 1863).

Dans tous ces cas, on ne peut prévoir la difficulté, car il n'est possible de la soupçonner qu'au moment même où elle exerce son influence sur le travail. Des tractions sur la tête, les bras ou les aisselles, dans les cas de présentation de l'extrémité céphalique, sur les membres inférieurs dans les autres circonstances, seront faites d'abord avec modération, puis plus tard avec énergie : si elles étaient encore infructueuses et que le fœtus eût cessé de vivre, il vaudrait mieux pratiquer l'embryotomie que de continuer trop longtemps ces tractions et exposer à des déchirures des organes maternels. Il est évident que si la tumeur était liquide, on essayerait avant tout de la vider par une ou plusieurs ponctions.

§ V. — Ankylose des articulations du fœtus ; gibbosités.

Le docteur Husch a dernièrement eu occasion d'observer un singulier cas de dystocie due à l'ankylose des articulations des membres ; le forceps avait été appliqué, mais après l'extraction de la tête le tronc ne put être expulsé. Ne pouvant découvrir la cause de la difficulté, on pratiqua quelques tractions d'abord faibles, puis bientôt plus énergiques. Tout à coup un craquement se fit entendre, la partie supérieure du tronc franchit l'orifice externe, et la partie inférieure fut encore arrêtée. Comme l'enfant était mort, on tira sans aucun ménagement, et le même bruit de craquement s'étant reproduit, le reste du tronc fut extrait. A l'autopsie, on trouva que les articulations des membres étaient ankylosées dans la position ordinaire qu'affecte le fœtus dans la matrice, et que les os des bras et des cuisses étaient fracturés. (*British and foreign med. Review*, avril 1838, page 579.)

Notre collègue M. Joulin a cité quelques autres faits semblables. Dans quelques cas plus rares encore, l'accouchement a été rendu difficile par une déformation de la colonne vertébrale, une véritable gibbosité.

ARTICLE IV

FŒTUS MONSTRUEUX

Les fœtus anencéphales, acéphales, cyclopes, anopses, etc., naissent aussi facilement que les fœtus bien conformés ; nous n'avons rien à en dire.

Nous ferons seulement remarquer que dans ces cas le diagnostic de la présentation est rendu difficile par la déformation des parties que le doigt cherche à reconnaître. L'anencéphalie fournit cependant quelques signes particuliers qu'il est intéressant de connaître. Chaque fois que le doigt cherche à atteindre la partie qui se présente, le fœtus exécute dans l'utérus des mouvements convulsifs et désordonnés qui attirent bientôt l'attention ; ces mouvements sont probablement dus à l'irritation directe du moignon qui surmonte ordinairement le cuir chevelu

dans l'anencéphalie. A l'aide de ce signe j'ai pu diagnostiquer une anencéphalie avant la rupture des membranes, au grand étonnement des élèves de l'hôpital des Cliniques où l'accouchement avait lieu.

ARTICLE V

DYSTOCIE DUE A DES FŒTUS MULTIPLES

§ I. — Fœtus multiples et isolés.

Nous avons indiqué à l'article *Grossesse* (voy. p. 255), les signes au moyen desquels on pouvait, pendant la gestation, reconnaître la présence de plusieurs enfants dans la cavité utérine, et décrit l'accouchement gémellaire normal dans un autre chapitre (voy. p. 367). Il nous reste à exposer les difficultés propres à cet accouchement.

Habituellement, avons-nous dit, la naissance du second enfant suit de près la naissance du premier ; en cas de retard, quelques frictions faites sur le corps et le col de la matrice suffisent pour provoquer des contractions qui achèveront bientôt le travail. En général, il faut savoir attendre que l'utérus se contracte (voy. p. 369). Mais faut-il abandonner complétement le travail à la nature, faut-il dans certaines conditions pratiquer une prompte délivrance? Il est des cas où il ne peut y avoir d'hésitation. Ainsi : 1° quand la naissance du premier enfant a été longue, difficile, a nécessité l'intervention de l'art, et que les forces de la mère paraissent épuisées par ce premier travail ; 2° lorsque, après ou pendant la naissance du premier enfant, il survient un accident qui menace les jours de la mère ou du second jumeau ; 3° lorsque celui-ci se présente au détroit supérieur dans une position défavorable [1], et qui, par elle-même, exige la version, il faut immédiatement la pratiquer. Mais, dans tous les cas, il ne faut nullement hâter l'expulsion ; on tirera très-lentement sur l'extrémité pelvienne, afin de ne pas trop rapidement désemplir l'utérus, et éviter l'inertie et l'hémorrhagie qui pourrait être la conséquence de cette déplétion trop rapide. Il sera même très-prudent, lorsque par l'évolution on aura converti la position défectueuse en position du pelvis, de confier le reste du travail aux efforts expulseurs de l'utérus. L'application du forceps sera alors rarement nécessaire ; car, si la tête est trop engagée pour rendre possible la version pelvienne, l'accouchement se terminera probablement seul. Toutefois, dans un cas où l'impuissance de l'utérus coïnciderait avec un accident assez grave pour compromettre la vie de la mère ou du fœtus, il faudrait bien, si la tête était arrivée au détroit inférieur, avoir recours à l'instrument ; mais, dans tous les autres cas, la version pelvienne doit être préférée, car l'introduction de la main et l'évolution du fœtus ne manqueront pas de

[1] Il n'est pas très-rare de voir le second enfant se présenter par l'épaule, et cela tient probablement au vide qui existe dans l'utérus après l'expulsion du premier enfant, vide qui facilite singulièrement son déplacement.