les membres inférieurs. Mais, dans l'un et l'autre cas, il faudra, lorsque la plus grande partie du tronc sera dégagée, relever le tronc au devant de la symphyse, de manière à favoriser l'engagement de la tête postérieure avant celui de l'antérieure. Si la tête qui s'est présentée la première était engagée trop avant dans l'excavation pour qu'il fût possible de la refouler et d'aller chercher les pieds, il faudrait, si le fœtus était vivant, tenter une application du forceps. Celle-ci sera le plus souvent infructueuse, car les tractions exercées par l'instrument ne changeront rien aux résistances offertes par la seconde tête. Il n'y a donc plus à choisir ici qu'entre une opération sanglante sur la mère et la section du cou de l'enfant qui permettra d'extraire la tête qui s'est offerte la première, et rendra possible la version pelvienne : malgré d'imposantes autorités, je n'hésite pas à me prononcer pour la mutilation du fœtus, et dans ces cas, je ne balancerai pas à sacrifier la vie de l'enfant au salut de la mère.

CHAPITRE XVI

DE LA DÉLIVRANCE ARTIFICIELLE

Nous avons décrit (page 374) la délivrance naturelle. Il nous reste à étudier les difficultés et les accidents de la délivrance, que nous grouperons en deux articles différents.

ARTICLE PREMIER

DIFFICULTÉS DE LA DÉLIVRANCE

Les difficultés qui, pendant la délivrance, peuvent nécessiter l'intervention de l'art, sont l'inertie de l'utérus, le volume excessif du placenta, la faiblesse du cordon ombilical, la contraction irrégulière de la matrice, les adhérences trop intimes du placenta.

Lorsque après plusieurs tentatives d'extraction faites suivant les règles que nous avons tracées (voy. p. 374), en étudiant la délivrance naturelle, on ne peut pas extraire l'arrière-faix, il faut s'assurer par le palper abdominal et par le toucher vaginal de la cause de la difficulté. De deux choses l'une alors : ou bien le doigt introduit trouvera le placenta reposant sur l'orifice interne, ou bien il ne pourra l'atteindre. Dans le premier cas, l'obstacle à la délivrance, en supposant que les premières tractions ont été bien faites, ne pourra tenir qu'au volume du placenta, à la faiblesse du cordon ombilical, à la rétraction de l'orifice utérin; dans le second, le placenta est évidemment retenu au fond de la matrice par des adhérences anomales ou la rétraction irrégulière d'une portion des parois de la matrice : ce premier diagnostic établi, on n'aura plus qu'à distinguer l'une de l'autre les diverses circonstances que nous venons de grouper.

§ I. — Inertie de l'utérus.

Nous avons déjà fait remarquer qu'après l'expulsion du fœtus l'utérus rétracté forme, dans la région sous-ombilicale, une tumeur volumineuse, dure et résistante. Or il peut arriver que, soit faiblesse générale de la femme, soit faiblesse ou atonie particulière à l'organe, la contractilité du tissu ne s'exerce pas, et que celui-ci reste, après l'accouchement, dans un état plus ou moins complet d'inertie.

Cette inertie de la matrice, dont nous nous occuperons d'une manière spéciale quand nous étudierons l'hémorrhagie qui l'accompagne si souvent après l'accouchement, peut être simple ou compliquée de perte. Nous n'avons ici à nous occuper que de la première.

On reconnaît que la matrice est inerte lorsqu'en appliquant la main sur le ventre on la trouve large, développée, molle et insensible.

Lorsque l'inertie de la matrice ne s'accompagne pas de perte, c'est une preuve que le placenta n'est pas encore décollé, et il faut bien se garder alors, par des tractions imprudentes, d'opérer ce décollement avant d'avoir remédié à l'inertie. On produirait, en effet, infailliblement une hémorrhagie foudroyante qui compromettrait en quelques instants les jours de la femme; ou bien, si les adhérences du placenta résistaient aux tractions, la matrice serait entraînée avec le placenta, et l'on produirait un renversement plus ou moins complet de l'organe. C'est donc un vrai bonheur quand l'inertie se déclare avant que le placenta ait commencé à se décoller. On aurait encore à craindre cependant un hémorrhagie par les vaisseaux ombilicaux; mais cet accident est excessivement rare, et il serait d'ailleurs facile d'y remédier en appliquant une ligature sur le cordon.

Ce qu'il y a de mieux à faire dans le cas d'inertie simple, c'est d'attendre que l'utérus reprenne son énergie. On peut, du reste, favoriser le retour des contractions par de légères frictions sur la paroi antérieure de l'abdomen, la titillation des lèvres du col, au moyen d'un ou deux doigts introduits dans le vagin, l'application de compresses froides sur la partie supérieure des cuisses et la région hypogastrique. Dans les cas d'inertie incomplète, quelques auteurs anglais, et M. Murphy en particulier, ont conseillé (*Gazette médicale de Londres*) d'appliquer un bandage serré autour du ventre, ou mieux encore d'exercer une pression immédiate sur l'utérus en appliquant ses mains sur les côtés de l'organe. M. Guillemot dit avoir réussi souvent à réveiller et à soutenir les contractions en plongeant l'extrémité du cordon dans un verre d'eau froide. Nous avouons franchement ne guère comprendre ce singulier résultat. Il faut en même temps soutenir les forces de la femme par de légers bouillons, peut-être un peu de bon vin ou d'eau étendue d'eau-de-vie

§ II. — Volume excessif du placenta.

Le *volume excessif du placenta* peut tenir à ce que le placenta est réellement trop volumineux, mais aussi à ce que son volume et sa masse sont augmentés par des caillots nombreux accumulés dans l'espèce de poche que l'œuf a formée en se renversant lorsqu'il est tombé sur le col de l'utérus.

On reconnaîtra assez facilement cette cause de difficulté en voyant l'utérus conserver un volume plus qu'ordinaire au-dessus des pubis et en constatant par le toucher que le placenta décollé est tombé sur l'orifice.

Le plus souvent les contractions utérines, aidées de quelques légères tractions sur le cordon, suffisent à l'expulsion du délivre ; mais quelquefois il a fallu porter la main dans le vagin, deux doigts dans l'utérus, et saisir le placenta. Quand le volume du placenta tient à des caillots de sang accumulés dans la poche que forment les membranes renversées, on peut déchirer les membranes si elles sont à la portée du doigt, ou percer le placenta lui-même, pour donner issue à la partie fluide du sang, diminuer la masse totale, et faciliter son expulsion ou son extraction.

Le plus simple est d'aller saisir le placenta à pleine main, de le serrer pour en expulser les caillots et de l'entraîner au dehors.

§ III. — Faiblesse du cordon.

La *faiblesse du cordon ombilical*, qu'elle tienne, comme cela arrive dans les accouchements prématurés, au peu de développement du cordon, ou au mode particulier de distribution des vaisseaux ombilicaux, si bien décrits par Benckiser dans sa thèse inaugurale (voy. *Cordon ombilical*), peut faciliter sa rupture, et doit, par conséquent, rendre très-circonspect dans les tractions que l'on pratique sur la tige omphalo-placentaire. La rupture du cordon pendant la délivrance peut encore tenir à ce que le cordon s'implante obliquement sur le placenta. Toutes les fois, règle générale, qu'en tirant sur le cordon la main sent qu'il se déchire (la main perçoit alors une sensation particulière qui l'avertit), on doit cesser toute traction, et, à moins d'indications spéciales, confier la délivrance à la nature, ou aller saisir le placenta lui-même, si l'on juge convenable de l'extraire immédiatement.

Il est évident, du reste, que si, malgré les précautions que la prudence exige, le cordon vient à se rompre, il n'y a qu'à introduire la main dans le vagin, quelques doigts dans l'utérus, et saisir et extraire le placenta.

Il est quelquefois difficile alors de distinguer le placenta de la paroi même de l'utérus, et l'on est exposé à exercer sur cette dernière des tractions dangereuses.

Les signes suivants pourront faire éviter une semblable erreur : 1° les doigts appliqués sur la face fœtale du placenta pourront y distinguer la saillie formée par les vaisseaux qui rampent à sa surface fœtale : 2° la pression exercée sur la masse

placentaire sera à peine perçue par la malade; elle sera, au contraire, douloureuse sur la paroi utérine; 3° enfin, l'autre main, appliquée sur la région hypogastrique, pourra distinguer entre elle et la main introduite dans l'organe une épaisseur de parties plus grande que l'épaisseur des parois de l'utérus réunies aux parois abdominales.

§ IV. — Concrétions irrégulières ou spasmodiques de l'utérus.

Les causes du spasme de l'utérus sont assez obscures. La prédisposition (Stoltz) existe dans l'organe lui-même, et si des causes venant du dehors peuvent contribuer à le produire, ce sont surtout celles qui agissent sur lui d'une manière spéciale : des frictions ou des manipulations inconsidérées, le tiraillement du cordon, l'abus des remèdes excitants, et en particulier du seigle ergoté. On remarque aussi plus fréquemment les contractions irrégulières de l'utérus après un accouchement de jumeaux.

Les auteurs modernes qui ont particulièrement étudié ce sujet ne sont pas d'accord sur les résultats divers fournis par ces contractions irrégulières. Suivant M. Guillemot, les différentes formes que prend alors l'utérus peuvent se réduire à deux espèces principales : les unes tiennent à la conformation de la matrice, les autres sont dues à une irritation toute locale, et souvent à la présence d'un corps étranger dans ce viscère. Les premières sont désignées par lui sous le nom de *hour-glas*, ou contraction spasmodique du col à son orifice interne; les autres sous celui d'*enchatonnement*, ou contractions irrégulières du corps.

A l'exemple de M. Stoltz, nous admettrons quatre variétés de spasme utérin : 1° la contraction spasmodique de l'orifice externe du col ; 2° celle de l'orifice interne; 3° celle d'une ou de plusieurs portions du corps de l'utérus (enchatonnement); 4° enfin, la contraction spasmodique de la totalité de la matrice.

1° *Contraction spasmodique de l'orifice externe.* — Lorsqu'on a souvent eu occasion de constater l'état de mollesse, de flaccidité, dans lequel se trouve la partie inférieure du col utérin après l'accouchement, on a peine à comprendre le spasme de l'orifice externe. Aussi la plupart des auteurs ont-ils rejeté son existence. On conçoit, du reste, que si cet état de l'orifice externe se présentait, il opposerait un obstacle momentané à la délivrance. On devrait alors attendre que le spasme de l'orifice cédât aux contractions du corps et du fond de l'organe. Si un accident nécessitant la prompte délivrance survenait, on parviendrait facilement à vaincre la résistance du col.

2° *Contraction spasmodique de l'orifice interne.* — C'est celle que M. Guillemot appelle *hour-glas*. Nous lui empruntons en grande partie l'excellente description qu'il en donne. Si l'on porte la main dans les parties génitales, on découvre dans le vagin un col si défiguré, qu'il ressemble à une portion flottante du gros intestin : à 12 à 15 centimètres au-dessus, le doigt rencontre une espèce d'étranglement qui est l'orifice interne froncé et presque entièrement fermé. Suivant madame Boivin, le col utérin, dans cet état de flaccidité, présente quelquefois 13 à 15 centimètres de longueur sur 11 à 13 de diamètre; au-

dessus de cette partie rétrécie se trouve la cavité du corps, dont les parois, embrassant le placenta, sont quelquefois fortement rétractées; d'autres fois, au contraire, dans un état d'inertie plus ou moins complète. La cavité utérine s'est ainsi partagée en deux portions. Lorsque la portion supérieure s'est contractée de toutes parts sur le placenta, ce qui est le cas le plus ordinaire, elle n'offre plus que la moitié du volume de l'organe en totalité; de sorte que le rétrécissement, quoique siégeant à l'orifice interne, se trouve cependant situé à peu près à la partie moyenne; c'est ce qui a pu faire croire à plusieurs accoucheurs qu'ils avaient affaire à une contraction irrégulière du corps de l'utérus.

Le placenta est ordinairement contenu tout entier dans la cavité supérieure; mais il n'en est pas cependant toujours ainsi. On a vu quelquefois, au contraire, cette masse vasculaire, étranglée en quelque sorte par le resserrement du col, être en partie contenue dans la portion supérieure et en partie dans la cavité inférieure.

Il peut arriver alors : 1° qu'une très-petite portion du placenta soit saillante au-dessous du point rétracté; 2° que le délivre soit étranglé par sa partie moyenne; 3° enfin que plus de la moitié de cette masse vasculaire soit pendante au-dessous de l'orifice interne rétracté : nous verrons que ces différentes circonstances doivent être distinguées dans le traitement.

Cette variété se reconnaît à la forme que la matrice contracte et à la résistance que l'orifice utérin présente, soit à l'extraction du placenta, soit à l'introduction du doigt de l'accoucheur. A travers la région hypogastrique on peut sentir l'utérus fortement rétracté et dur : si l'on pratique quelques tractions sur le cordon, on voit qu'elles sont infructueuses, et cependant, en pratiquant le toucher, on sent le placenta au-dessus de l'orifice interne; mais on peut facilement constater le resserrement de cet orifice, auquel on n'arrive qu'après avoir senti les parois du col flasques, mollasses et pendantes dans la cavité vaginale. Enfin, il ne s'échappe pas de caillots, quelquefois même il ne s'écoule presque pas de sang.

Si ce resserrement de l'orifice interne ne s'accompagne pas d'accidents, on attend, et le plus souvent, au bout de quelques heures, quelquefois plus tôt, le spasme cesse, l'utérus reprend sa forme régulière, et le placenta est expulsé. S'il persistait après quatre ou cinq heures, il faudrait avoir recours aux préparations opiacées d'abord; puis, s'il y avait des phénomènes généraux de pléthore, on emploierait la saignée : les bains peuvent encore être utiles, mais la difficulté de surveiller l'utérus, pendant leur administration, commande une grande réserve; enfin, si, malgré l'emploi de ces moyens, le spasme ne cédait pas, ou qu'il se compliquât de perte inquiétante, il faudrait opérer la dilatation du col. Pour cela, on commence à engager un doigt, puis deux, puis trois, avec le soin d'élargir par degrés l'orifice jusqu'à ce qu'il puisse admettre la main. Il serait utile, suivant la recommandation de M. Stoltz, de graisser la main avec la pommade de belladone. Il est évident que si une portion du placenta était engagée à travers l'orifice rétracté, la conduite à suivre serait différente, dans les trois circonstances que nous avons distinguées plus haut. Lorsqu'une très-petite portion du délivre est seulement engagée, il faut chercher à la repousser, et pénétrer, comme nous

l'avons dit, dans le corps de l'utérus; si le placenta est étranglé par sa partie moyenne, les doigts, glissant entre lui et le pourtour du col, doivent tirailler petit à petit la partie qui est au-dessus; si, enfin, presque toute la masse placentaire est déjà dégagée, il faut, saisissant toute cette portion, la comprimer fortement, chercher aussi à réduire par la compression le volume de la partie étranglée, et extraire le tout.

3° *Contractions irrégulières du corps* (*enchatonnement* de M. Guillemot). — La matrice, en revenant sur elle-même, s'applique exactement sur le corps enfermé dans sa cavité. Lorsque le placenta n'est pas encore expulsé, la matrice se resserre sur lui, les contractions s'étendent sur toute sa masse, et les parois de cet organe, vis-à-vis de la circonférence du placenta, ne rencontrant pas de résistance, se rapprochent en formant autour de lui un cercle qui l'emprisonne.

On appelle *enchatonnement par enkystement* celui où le placenta est cerné de tous côtés et emprisonné tout entier, excepté à l'ouverture d'entrée qui donne passage au cordon ombilical. On nomme *enchatonnement par encadrement* celui dans lequel les parois utérines, en se rétractant autour de la circonférence du placenta, constituent autour de ses bords une espèce de bourrelet qui l'encadre, à peu près comme la conjonctive boursouflée encadre la cornée dans le chémosis.

Ces deux espèces d'enchatonnements peuvent être complets ou incomplets. L'enchatonnement par enkystement est complet quand le placenta est en entier renfermé dans la cellule ou l'espèce de kyste formé par les parois utérines rétractées; il est incomplet lorsqu'une portion plus ou moins considérable du placenta déborde l'ouverture de la cellule. Dans ce dernier cas, la cellule contient le centre du placenta qui la tapisse entièrement dans toute son étendue, tandis que toutes les autres parties de ce placenta, situées en dehors de la cellule, s'insèrent sur les points voisins des parois utérines.

L'enchatonnement par encadrement est complet lorsque le bourrelet formé par les fibres utérines rétractées encadre toute la circonférence du placenta; il est incomplet lorsqu'il n'existe que sur une partie de la circonférence de cette masse vasculaire.

Dans quelques cas, la matrice ne se borne pas à se mouler sur la circonférence du placenta. Si, dit M. Velpeau, le délivre était solide et régulier comme la tête, la matrice, en se rétractant, conserverait nécessairement la forme d'une ampoule; mais, en se détachant, les cotylédons peuvent s'isoler, et le placenta, dès lors, offrir plus de résistance dans quelques points que dans d'autres. L'utérus, en pareil cas, ne tarde pas à se diviser en plusieurs loges et à former divers compartiments plus ou moins distincts les uns des autres, qui tous embrassent une portion du délivre. Dans ces cas très-rares, la main, obligée d'opérer artificiellement la délivrance, doit nécessairement franchir, après les avoir dilatés, quatre, cinq, quelquefois même six rétrécissements circulaires.

L'enchatonnement peut se compliquer du resserrement de l'orifice (fig. 117); mais, dans la plupart des observations, cette résistance a été facilement vaincue.

Il peut avoir lieu sur toutes les parties de l'utérus, mais le fond en est très-

rarement le siége. Cela tient probablement à ce que, la contraction des fibres de cette région étant énergique, le décollement du placenta est beaucoup plus rapide quand il est inséré vers la partie supérieure de l'organe.

L'enchatonnement du placenta est assez facile à reconnaître. En palpant la paroi abdominale inférieure, on trouve que le corps de l'utérus, couché au-dessus des pubis, présente deux tumeurs, dont l'une plus grande, semblable au cul d'une as-

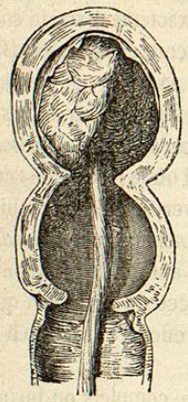

Fig. 117.

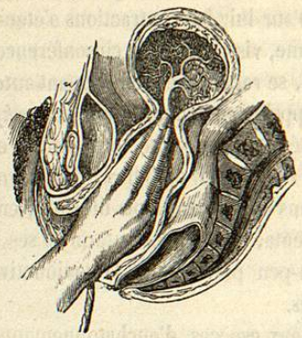

Fig. 118.

siette, contient le placenta ; l'autre, placée au-dessous ou à côté, s'unissant à la première par une espèce de collet, constitue l'autre portion du globe utérin. Par le toucher vaginal, on arrive, en suivant le cordon, jusque dans une portion de la cavité utérine peu contractée ; et de là on parvient à une petite ouverture arrondie (ouverture du chaton) à travers laquelle passe le cordon ; au delà on s'aperçoit, en y portant le doigt, qu'il existe une poche à parois plus ou moins inégales et où se trouve le placenta.

Attendre est encore la conduite à suivre quand l'enchatonnement du placenta n'est pas compliqué d'accidents ; pendant cette expectation, on peut faciliter le retour de l'utérus à sa forme régulière par les mêmes moyens que nous avons conseillés précédemment. Quand un danger menace les jours de la femme, il faut dilater avec les doigts l'ouverture du chaton et pénétrer avec précaution dans l'intérieur du kyste (fig. 118). Pendant ces efforts d'introduction, l'autre main, placée sur la paroi hypogastrique, embrassera le fond de l'organe et le maintiendra en position. Douglas, qui a particulièrement étudié ce sujet, dit qu'on trouve le plus souvent le placenta encore adhérent ; Rhamsbotham, Dewees et plusieurs autres prétendent, au contraire, qu'il est le plus souvent décollé. Dans le premier cas, il faudra d'abord chercher à le décoller, en prenant les précautions que nous indiquerons plus bas. Pour l'extraire, on le saisira par un de ses bords, afin de lui faire plus facilement franchir l'ouverture du chaton : s'il n'est que partiellement enchatonné, on porte le doigt indicateur dans l'ouverture du chaton, on le promène autour de la portion du placenta étreinte par la circon-

férence de cette ouverture, et par ce moyen on fait cesser l'étranglement, et l'on dégage la partie enchatonnée. Au lieu de chercher à dilater l'ouverture du chaton, ce qui est souvent fort difficile, M. Dubroca (de Bordeaux) a proposé une méthode qu'il appelle *méthode par érosion*. Elle consiste à introduire un doigt dans l'ouverture du chaton, et, à l'aide de ce doigt, à déchirer et à réduire en bouillie le placenta, qui est ainsi expulsé par fragments. Ce procédé paraît lui avoir réussi dans plusieurs cas où il n'avait pu faire pénétrer plusieurs doigts dans le kyste.

4° *Contraction spasmodique de la totalité de l'utérus.* — M. Stoltz raconte qu'il fut appelé auprès d'une femme qui venait d'accoucher une heure auparavant, après l'administration de 2 grammes et demi de seigle ergoté donnés par une sage-femme : celle-ci, ne pouvant opérer la délivrance, crut devoir, avant de le faire appeler, administrer une sixième dose de 5 décigrammes. A son arrivée, l'état général de la femme était bon ; le fond de l'utérus s'élevait près de l'ombilic, l'organe entier était développé comme au cinquième mois de la grossesse, mais *ferme, presque dur*, tellement il était contracté. En suivant le cordon, on arrivait jusqu'à l'orifice externe, qui était très-resserré, et permettait à peine l'introduction de la première phalange. Tout ce que M. Stoltz put explorer de la matrice était ferme, contracté comme le fond et le corps. Il était impossible d'opérer la délivrance ; aucun accident n'en indiquait d'ailleurs la nécessité. Il était alors deux heures et demie du matin. Une potion avec 2 grammes de liqueur anodine d'Hoffmann et 1gr,25 de teinture d'opium simple fut administrée. A neuf heures, le fond de la matrice ne paraissait pas moins contracté. En procédant avec précaution, il parvint à dilater l'orifice et à faire pénétrer trois doigts jusqu'à la racine du cordon ; mais, ne pouvant aller plus loin, il retira sa main et ordonna des injections avec une décoction d'herbes de belladone et de jusquiame. A la cinquième injection (elles étaient faites de demi-heure en demi-heure), la sage-femme sentit une portion du placenta engagée dans le vagin ; elle tira dessus, et parvint sans peine à l'extraire, douze heures après l'expulsion du fœtus.

Nul doute que si un fait semblable se renouvelait on ne dût imiter la conduite si sage du professeur de Strasbourg. Si l'état pléthorique de la femme autorisait les saignées, les bains, etc., on devrait y avoir recours.

Si la contraction spasmodique de la totalité de l'utérus, y compris l'orifice externe, est rare, il est assez commun d'observer la rétraction tétanique de l'orifice interne et du corps, l'orifice externe restant très-dilatable. Toutes les causes qui s'opposent à l'expulsion du placenta, tous les obstacles qui le font séjourner trop longtemps dans l'utérus, prédisposent à la rétraction tétanique, mais c'est surtout après l'administration intempestive du seigle ergoté qu'elle se produit. Chaque fois que j'ai vu un fait de ce genre, il m'a semblé que le fond de l'utérus remontait très-haut, comme si le corps de cet organe s'était allongé en se moulant sur le placenta qu'il comprime fortement. Aussi, quand on est assez heureux pour dilater l'orifice interne avec un ou deux doigts, il faut les faire pénétrer très-haut pour atteindre la partie la plus élevée du placenta ; on recourbe alors les

dernières phalanges en forme de crochet, et l'on extrait le placenta en retirant la main. C'est à cette pratique que nous accordons la préférence.

En résumé, nous voyons que la contraction irrégulière est le plus souvent partielle, mais qu'elle peut aussi siéger sur tous les points de l'organe ; que tous ces cas sont traités de la même manière : 1° attendre ; 2° au bout de quelques heures, frictions sur le corps, opiacés en frictions, en lavements ; belladone sur le col, en extrait, en décoction ; saignées du bras, bains généraux, bains locaux. Burns recommande l'application subite de compresses froides. En général, les antispasmodiques à l'intérieur, tels que l'éther sulfurique, la jusquiame, la belladone, l'opium, sont d'une utilité incontestable. 3° Quand il y a accident, introduction forcée, mais lente, graduée et prudente, de la main, et extraction du placenta.

§ V. — Adhérences anomales.

Il est fort difficile, dans l'état actuel de la science, d'indiquer d'une manière précise les causes de ces adhérences anomales du placenta. Suivant la plupart des auteurs, elles seraient dues à une transformation fibreuse des linéaments celluleux qui unissent le placenta à l'utérus, transformation qui leur donnerait une solidité telle qu'ils résisteraient aux efforts utérins. Les dégénérescences du tissu propre du placenta, des concrétions osseuses et calcaires, ont été aussi signalées comme causes de ces adhérences (1). Dans un cas cité par M. Stoltz, l'adhérence du placenta était évidemment formée par une couche de sang coagulé qui avait arrêté une hémorrhagie au quatrième mois de la grossesse. M. P. Dubois paraît accepter cette opinion (*Leçons orales*), et attribue ces adhérences à des plaques blanchâtres plus ou moins dures, qu'il croit de nature fibrineuse, dont la dureté augmenterait avec l'ancienneté de l'épanchement sanguin, dont elles seraient les derniers vestiges. Suivant M. Gendrin, c'est par le cercle que la caduque réfléchie forme autour du placenta que se fait l'adhérence. Seulement elle est quelquefois étendue sous le placenta dans quelques points de la surface utérine, par la conversion de quelque partie de l'organe en un tissu cellulo-fibreux peu vasculaire, résultat de l'atrophie accidentelle de quelque mamelon placentaire, atrophie qu'il n'est pas très-rare de rencontrer. Une opinion longtemps admise, c'est que ces adhérences anomales étaient la conséquence d'une inflammation du placenta ou de la paroi utérine, inflammation survenue pendant la grossesse, et qui se sera terminée par l'exsudation d'une lymphe plastique et coagulable entre les surfaces auparavant contiguës. Pour nous, nous pensons que ces adhérences sont dues à l'altération fibro-graisseuse, à l'atrophie des villosités choriales et des cotylédons qu'elles forment. (Voy. *Lésions fibreuses du placenta.* — *Maladies du placenta.*) Quoi qu'il en soit de la cause qui produit ces adhérences, certaines personnes paraissent être douées d'une fâcheuse prédisposition, car elles éprouvent cet accident à chaque couche.

(1) Le docteur Dubois raconte que, dans un cas d'adhérences anomales du placenta, celui-ci était recouvert d'une substance osseuse et crétacée. Mais Gooch, qui rapporte le fait, dit avoir rencontré trois fois sur la même femme le placenta en partie ossifié et n'avoir jamais eu aucune difficulté à opérer la délivrance.

Enfin, dans plusieurs cas cités par Monro et Merriman, dans lesquels ils ont remarqué des points ossifiés sur la surface utérine du placenta, celui-ci adhérait peut-être, disent-ils, un peu plus qu'à l'ordinaire.

Cette adhérence peut être plus ou moins étendue ; quelquefois elle a lieu sur toute la surface du placenta ; d'autres fois elle est partielle : dans ces cas, elle peut occuper le bord ou la circonférence du placenta, le centre étant décollé (1), ou bien seulement un ou plusieurs points de sa surface. Elle offre aussi plusieurs degrés de résistance : quelquefois elle est si faible, que le placenta semble simplement retenu à sa place, et les moindres efforts suffisent pour le détacher, quoique pourtant les contractions spontanées de l'utérus et les tractions faites sur le cordon aient été infructueuses ; parfois elle présente tant de solidité, que le placenta semble faire partie intégrante des parois utérines dont il est difficile de le distinguer, et que le tissu du placenta ou de l'utérus se laisse déchirer plutôt que de laisser rompre leur union. Ces adhérences sont quelquefois si serrées, que, même après la mort, on ne parvient à les détruire qu'avec la plus grande difficulté. Sur une femme morte treize jours après l'accouchement, Morgagni trouva une portion du placenta décollée et pendante dans le col ; mais l'autre était tellement adhérente, qu'il put à peine la détacher avec le scalpel. La portion adhérente était indurée, et des traces d'inflammation se voyaient sur le point correspondant de la matrice.

Lorsqu'il s'est écoulé un certain laps de temps après l'accouchement sans que l'arrière-faix ait été expulsé, que cependant la forme globuleuse de l'utérus (2), sa dureté, ses contractions manifestes, montrent que cet organe travaille à détacher et à expulser le délivre, et que, portant le doigt à travers le col, on n'y trouve pas le placenta, on devra supposer une adhérence contre nature. On sera confirmé dans ces soupçons par les signes suivants : en exerçant quelques tractions sur le placenta au moyen du cordon, on verra celui-ci, fortement tendu, remonter un peu aussitôt qu'on le relâche. Pendant la contraction, le globe utérin se raffermit et diminue de volume ; mais après la contraction il revient à son premier état, beaucoup plus promptement et plus complétement que dans les autres cas. Enfin, en portant la main dans l'utérus, on acquiert la certitude de l'existence de cette complication.

Les adhérences contre nature du placenta peuvent exister seules ou être com-

(1) Il arrive assez souvent, dit Leroux (p. 306, *Traité des pertes de sang*), que le placenta se détache ainsi par son milieu et reste adhérent par les bords. Cette remarque a été faite par Albinus sur une femme dont il a dessiné la matrice. « La femme, dit-il, dont la matrice est représentée sur plusieurs planches, avait le placenta détaché, et entre lui et la matrice il y avait beaucoup de sang caillé. Il était encore cependant adhérent dans tout le bord de la circonférence, et c'est aussi ce qui avait empêché qu'il n'arrivât une perte. » (Voy. traduction de Van Swieten, par Louis, t. VII, p. 145. — Hester, t. II, chap. CLV, p. 459.)

(2) Je crois, dit John Rhamsbotham, avoir remarqué une légère altération dans la forme de l'utérus. Son globe n'est pas aussi régulier, et offre aussi quelquefois dans son fond une certaine conicité (*Obs. on Midwifery.*)