ensuite sur les pieds de manière à pelotonner le fœtus sur son plan antérieur. Pendant qu'on pratique cette évolution, l'autre main, placée sur le point de l'abdomen où se trouve la tête, cherche à repousser celle-ci et à la faire remonter vers le fond de la cavité utérine. Cette évolution doit toujours être pratiquée pendant l'intervalle des douleurs. Il arrive quelquefois, avons-nous dit, qu'on n'a pu amener qu'un pied dans le vagin. Si ce pied est le membre antérieur ou sous-pubien, on pourra terminer l'opération sans aller à la recherche de l'autre; mais si, au contraire, c'est le membre postérieur ou périnéal, on devra, après l'avoir fixé avec un lacs [1], introduire de nouveau la main, suivre le bord interne du membre déjà extrait, arriver ainsi jusqu'à la racine du membre opposé, en parcourir toute la longueur, et saisir le pied, que l'on ramène dans l'adduction; il faut savoir cependant que la version est possible et souvent facile, même lorsqu'on n'a réussi qu'à saisir le pied postérieur; nous indiquerons plus loin la conduite à tenir en pareil cas.

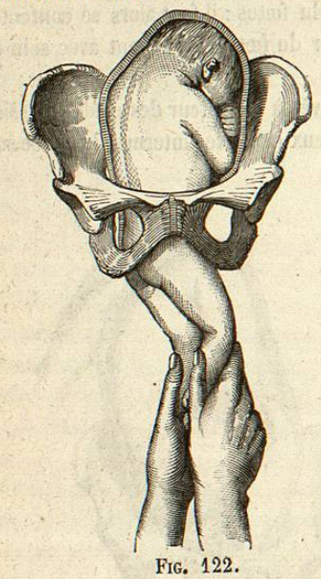

Fig. 122.

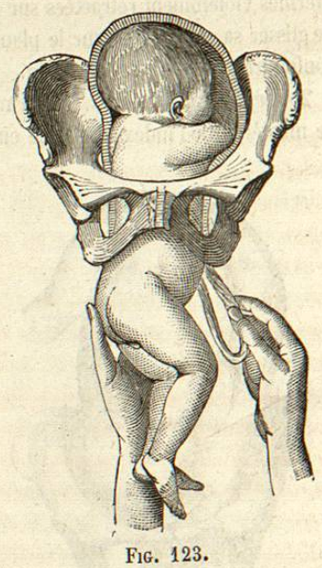

Fig. 123.

Il est beaucoup plus facile, dans quelques cas, de saisir les genoux qui viennent s'offrir à la main de l'accoucheur; on pourrait alors, sans aucun inconvénient,

(1) Pour faire un lacs, on se sert d'un ruban de fil, d'un ou de deux travers de doigt de largeur et d'un mètre de longueur. On en forme un nœud coulant que l'on applique au-dessus des malléoles. Quand le pied est encore dans le vagin, on place ce nœud sur l'extrémité des doigts, et, allant saisir le pied, on fait glisser le nœud jusqu'au-dessus des malléoles, et on le serre ensuite en tirant sur les deux extrémités du ruban qui pendent à l'extérieur. Lorsque le pied est encore haut dans le vagin, l'application des lacs est souvent difficile : M. Van Huevel a proposé alors de le remplacer par une longue pince, dont les branches se terminent supérieurement par un demi-anneau placé à angle droit sur sa tige : en fermant la pince, on a un anneau complet au moyen duquel on saisit la jambe au-dessus des malléoles. Pourquoi multiplier autant les instruments sans nécessité absolue ?

tirer sur eux pour pratiquer l'évolution; on les abandonne pour saisir les pieds aussitôt que ceux-ci ont été suffisamment abaissés.

3° L'*extraction* est le seul temps de la version qu'on pratique pendant la contraction utérine. Celle-ci facilite en effet les tractions que l'on opère sur l'extrémité pelvienne, et maintient la tête fléchie sur le devant de la poitrine. Ce n'est qu'autant qu'il y aurait inertie complète de l'utérus avec un accident qui nécessiterait la prompte terminaison du travail, qu'on serait autorisé à terminer sans attendre le réveil des contractions.

Il faut d'abord tirer autant que possible sur le membre sous-pubien. En tirant, en effet, spécialement sur le pied antérieur, on facilite la rotation du plan antérieur du fœtus vers les lombes de la mère, et l'on dirige plus facilement les tractions en arrière, c'est-à-dire qu'on se rapproche autant que possible de la direction de l'axe du détroit supérieur que les parties ont à franchir. Si le pied postérieur est le seul qu'on ait été dégager, on peut, même avec ce seul pied, mener la version à bonne fin. Pour cela, tout en tirant sur lui, il faut imprimer au membre pelvien un mouvement de rotation sur son axe, soit à droite, soit à gauche, mouvement habituellement suivi par le siége, qui descend alors en offrant son grand diamètre au diamètre transverse du bassin. De nouvelles tractions, dirigées dans le même sens, finissent enfin par ramener sous le pubis le pied qui primitivement était en arrière, et la version rentre dans les conditions ordinaires.

A mesure que les membres inférieurs sont extraits, on embrasse avec les deux mains toute l'étendue des parties dégagées, en ayant soin de placer le pouce sur le plan postérieur des membres, l'index et le médius sur le plan externe, l'annulaire et le petit doigt sur la face intérieure. Lorsque le siége apparaît à la vulve, il faut s'assurer de l'état du cordon ombilical, et pour cela glisser un doigt jusqu'à son insertion ombilicale. Si on le trouve tiraillé, le pouce se joint au doigt précédemment introduit, et tous deux, exerçant une traction légère sur son extrémité placentaire, agrandiront l'anse qu'il forme (fig. 123). Si le cordon était passé en sautoir entre les cuisses, il faudrait encore, après avoir tiré légèrement sur lui, dégager le membre postérieur du fœtus, et placer le cordon en contact avec le périnée.

Lorsque la version a été nécessitée par une position défavorable, et que, par l'évolution pelvienne, on a placé le fœtus dans une position naturelle, on confie le reste du travail à la nature, si toutefois l'énergie et la fréquence des douleurs permettent d'espérer une prompte délivrance. Mais, si les contractions sont faibles ou lentes, il faut chercher à les réveiller par les moyens ordinaires, et ne pratiquer de tractions qu'après qu'elles auront repris une certaine activité : si, enfin, la gravité des accidents met en danger la vie de la mère ou de l'enfant, il faut continuer les tractions, en engageant la femme à les aider de toutes les forces qui lui restent. Bientôt les hanches, les lombes et la partie inférieure de la poitrine se dégagent, et, à mesure que ce dégagement s'opère, les mains de l'accoucheur doivent embrasser le plus de parties possible, et saisir toujours celles qui sont les plus voisines de la vulve, agir toujours sur les os et non sur les parties molles.

Les bras, relevés sur les côtés de la tête, arrivent avec elle dans l'excavation. Il faut opérer leur dégagement : on commence par le bras postérieur, qui, n'ayant à vaincre que la résistance des parties molles du périnée, offrira moins de résistance que le bras sous-pubien. Pour dégager le bras postérieur, on se sert de la main qui a fait la version. L'index et le médius de cette main sont placés sur le plan postérieur et externe du bras, jusqu'au delà de l'articulation huméro-cubitale; le pouce sur le plan antérieur et interne de l'humérus seulement, où il fait l'office d'une attelle. Le creux axillaire se trouve ainsi logé dans l'intervalle qu sépare le pouce des autres doigts (fig. 124). Le tronc, enveloppé d'un linge, est relevé par l'autre main ou par un aide au devant de la symphyse pubienne. Alors l'index et le médius, agissant sur toute l'étendue du bras et une partie de l'avant-bras, fléchiront celui-ci en le ramenant d'abord sur le côté de la tête, de la face, puis sur la partie antérieure de la face et de la poitrine, sur le côté de laquelle il est enfin placé après son dégagement complet. Le tronc du fœtus est alors couché sur l'autre avant-bras, et cette fois abaissé un peu au devant de l'anus, et la main opposée à celle qui a dégagé le bras postérieur opère l'extraction du bras sous-pubien. Mais, pour que cette dernière partie de l'opération n'offre pas trop de difficultés, il faut porter la main dans la pronation forcée, la renverser sur son bord radial, de manière à pouvoir encore appliquer le pouce sur le plan interne, l'index et le médius sur le plan postérieur du bras. Le membre est encore ramené sur le côté de la tête, de la face, et le devant de la poitrine.

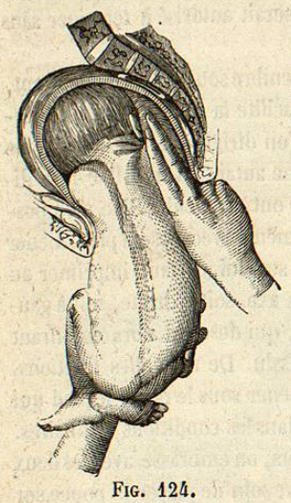

Fig. 124.

Dans les cas ordinaires, la tête arrive fléchie dans l'excavation, l'occiput tourné vers un des points voisins de la symphyse des pubis : lorsqu'il y a des contractions utérines un peu énergiques, le dégagement s'opère seul, et il suffit, pour le faciliter, de relever le tronc au devant de la symphyse; mais, pour peu que l'expulsion de la tête se fasse attendre, il faut l'aider en introduisant deux doigts sur l'occiput, deux autres doigts sur les côtés du nez. Alors l'opérateur, poussant avec les deux doigts placés sur l'occiput, tire au contraire avec ceux qu'il a placés sur les côtés du nez, et détermine ainsi le mouvement de flexion par lequel la tête doit se dégager. Si, au contraire, la face était tournée en avant et l'occiput en arrière, la difficulté serait plus grande. On pourrait pourtant, si la tête était peu volumineuse et le bassin large, achever son dégagement en inclinant le tronc sur le périnée, et en abaissant la face dans l'arcade pubienne avec les doigts portés sur les côtés du nez, de manière à fléchir la tête; ou bien encore, dans quelques cas exceptionnels, en relevant le tronc au devant des pubis, et laissant l'occiput se dégager le premier au devant du périnée. (Voy. *Mécanisme de l'accouchement par le siége.*)

§ IV. — Des difficultés qui peuvent se rencontrer dans la pratique de la version pelvienne.

Nous venons de décrire la manœuvre dans les cas simples, mais, assez souvent, l'opérateur rencontre des difficultés que nous devons maintenant étudier. Ces difficultés peuvent dépendre de la mère; elles peuvent dépendre du fœtus. Celles que les organes de la mère peuvent offrir sont: l'étroitesse excessive de la vulve, la résistance de l'orifice utérin, l'insertion du placenta sur le col, la rétraction spasmodique et la mobilité du corps de la matrice; celles qui appartiennent au fœtus sont : la brièveté du cordon ombilical, le volume des épaules, le croisement d'un bras derrière la nuque, l'extension de la tête.

A. *Étroitesse de la vulve.* — A moins que l'étroitesse de la vulve ne résulte d'anciennes adhérences, elle est rarement assez considérable, même chez les primipares, pour opposer un obstacle sérieux à l'introduction de la main. La seule précaution à prendre, c'est d'introduire les doigts les uns après les autres, et de faire pénétrer la main avec douceur et ménagement.

B. *Résistance de l'orifice utérin.* — Nous avons déjà étudié les causes et les principales indications des résistances que peut offrir le col utérin à l'expulsion spontanée du fœtus (pages 719 et suivantes), et l'on conçoit que ces mêmes difficultés puissent se rencontrer dans la pratique de la version. Ici encore le resserrement peut siéger à l'orifice externe ou à l'orifice interne du col. Lorsque l'orifice externe est seul affecté, deux circonstances peuvent se présenter : ou bien l'évolution pelvienne est nécessitée par une présentation du tronc, ou bien par un accident qui, compromettant la vie de la mère ou du fœtus, rend urgente la prompte terminaison du travail. Dans le premier cas, quelle que soit d'ailleurs la cause du resserrement ou de la non-dilatation de l'orifice, on mettra en usage tous les moyens propres à faciliter cette dilatation : saignée, si la femme est pléthorique; bains, fumigations, onctions sur le pourtour du col avec l'extrait de belladone. Si ces médicaments ont été employés sans succès, il faut agir comme dans le cas suivant. Dans ce second cas, la nécessité de terminer promptement l'accouchement ne permet pas de compter sur l'emploi des moyens ci-dessus indiqués, moyens dont l'action ne commence à se faire sentir qu'après un temps plus ou moins long, et l'introduction forcée de la main ou les débridements pratiqués sur le col sont les seules ressources. Nous avons déjà dit que, toutes choses étant égales d'ailleurs, les incisions multipliées nous paraissaient préférables à l'introduction forcée de la main, qui est toujours une opération difficile, lente, très-douloureuse, tandis que l'instrument n'est pas même senti par la femme, et donne des résultats bien plus sûrs et nullement dangereux. Toutefois il est très-important de tenir compte de la nature de l'accident qui, dans cet état du col, nécessite l'intervention de l'art; et, sous ce rapport, une hémorrhagie ou une éclampsie peut présenter des indications différentes. Dans le premier cas, en effet, il est très-probable que la rétraction de l'orifice est peu considérable et pourra être surmontée sans grande difficulté; si l'on échoue, d'ailleurs, les ten-

tatives d'introduction forcée auront pour résultat d'agacer, d'irriter l'organe, et de déterminer la contraction des fibres du fond, dont l'inertie était probablement la cause de la perte à laquelle on veut opposer la terminaison du travail. Mais, pendant une attaque d'éclampsie, on a toute raison de penser que la rétraction de l'orifice est liée aux convulsions dont sont affectés tous les muscles du corps: dès lors elle n'est pas de nature à céder facilement aux efforts d'introduction, et, en cas d'insuccès, on doit craindre que ces tentatives, irritant les fibres très-sensibles du col, aient pour résultat d'augmenter les convulsions générales auxquelles on voulait remédier. C'est donc de préférence aux incisions qu'il faut alors avoir recours.

Lorsque la contraction spasmodique porte exclusivement sur cette portion des parois utérines qui, dans l'état de vacuité, constitue l'orifice interne, la main, qui a franchi l'orifice externe sans difficulté, est tout à coup arrêtée par un obstacle qu'elle ne peut vaincre. Ce resserrement se rencontre sans doute quelquefois dans les présentations de l'extrémité céphalique, et c'est alors sur le col de l'enfant qu'il s'observe; mais il se remarque plus souvent dans les présentations du tronc. Les moyens que nous indiquerons tout à l'heure pour combattre la contraction spasmodique du corps de l'utérus sont ici parfaitement applicables.

C. *Insertion du placenta sur le col.* — Cette circonstance est, comme on le sait, une cause habituelle d'hémorrhagie, et nécessite souvent la version pelvienne. Lorsque le placenta est inséré par un de ses bords seulement sur un des points du col de l'utérus, la main passe par la partie qui n'en est pas recouverte, et la version ne présente rien de particulier. Mais, quand l'insertion a lieu centre pour centre, et qu'aucun des points de la circonférence du placenta n'est décollé, des conseils différents ont été donnés relativement à l'introduction de la main. Perforer le centre du placenta et passer à travers cette perforation centrale nous paraît un procédé difficile et dangereux; car: 1° on déchire nécessairement alors un grand nombre de ramifications ombilicales, et l'on produit une hémorrhagie qui peut être pour le fœtus rapidement mortelle; 2° les efforts nécessaires à cette perforation sont quelquefois suffisants pour tirailler, puis détacher le pourtour du placenta encore adhérent; 3° enfin, l'ouverture pratiquée au centre du placenta sera rarement assez spacieuse pour laisser passer librement le tronc et la tête, et les frottements exercés par les parties mobiles du fœtus contre les bords de cette ouverture faciliteront le déplacement des bras et l'extension de la tête. Peut-être, dans les cas où les forces de la malade seraient épuisées par la perte, pourrait-on tenter ce procédé; mais, en général, nous préférons décoller un des points de la circonférence du placenta, et faire glisser la main entre sa face externe et la paroi interne de l'utérus. Sans doute, en agissant ainsi, nous déchirons un certain nombre de vaisseaux utéro-placentaires, et nous ajoutons quelques sources nouvelles à celles qui déjà versaient le sang; mais nous ménageons le sang de l'enfant, et, d'une autre part, la main et l'avant-bras d'abord, puis le tronc du fœtus un peu plus tard, appliqués sur ces vaisseaux, les compriment, font l'office de tampon, et mettent fin à l'hémorrhagie.

D. *Rétraction violente du corps de l'utérus.* — C'est une condition qui rend toujours la version très-pénible et très-difficile, et qui même, dans certains cas, peut la rendre impossible. Aussi est-ce une raison suffisante pour lui préférer l'application du forceps, lorsque l'extrémité céphalique se présente. Mais, dans un cas de présentation du tronc, la version est seule praticable, et la rétraction de l'utérus peut cependant la rendre complétement impossible. Je me suis bien trouvé dans ces cas d'introduire les deux mains, l'une après l'autre, à plusieurs reprises, et de leur faire exécuter des efforts très-modérés pour pénétrer profondément dans l'utérus. La fibre utérine finit quelquefois par se fatiguer, et le relâchement qui suit permet d'atteindre les pieds. La saignée du bras, les bains, sont encore ici très-utiles; mais un moyen qu'il ne faut pas négliger, c'est l'emploi des opiacés. Administré en lavements ou par l'estomac, à la dose de 5, 10 et 15 centigrammes, l'extrait aqueux ou une dose équivalente de laudanum suffit le plus souvent pour vaincre la résistance du corps de la matrice. Dewees, dans ces circonstances, se loue beaucoup de la saignée portée jusqu'à la syncope. Pour rendre celle-ci plus prompte, il fait placer la femme debout pendant l'opération toutes les fois que cela est possible.

Chez une dame de la rue du Four-Saint-Germain, auprès de laquelle j'avais été appelé en consultation par M. le docteur Trèves, j'eus l'occasion de mettre pour la première fois en pratique le conseil de l'accoucheur américain. L'enfant se présentait par l'épaule gauche; par suite d'une erreur de diagnostic, le seigle ergoté avait été administré, et l'utérus était tellement resserré sur le tronc de l'enfant, que l'introduction de la main fut complétement impossible. Je fis lever la femme et la fis soutenir par deux aides. La veine fut ouverte, et je laissai couler le sang jusqu'au moment où la malade se sentit défaillir. Aussitôt elle fut replacée sur son lit, et la version fut faite sans difficulté.

Si ces moyens échouent, et que l'enfant soit encore vivant, on ne peut évidemment qu'attendre et espérer l'évolution spontanée des efforts expulseurs de l'utérus. Si l'enfant est mort, la section du cou, suivant la méthode de Celse, et l'extraction séparée du tronc, puis de la tête, doit être immédiatement pratiquée, afin d'éviter à la femme les conséquences fâcheuses d'un travail trop longtemps et le plus souvent inutilement prolongé. (Voy. *Embryotomie.*)

La rétraction de l'utérus rend encore très-souvent infructueux les efforts que l'on fait pendant les tractions pour retourner en arrière le plan antérieur du fœtus. Il ne faut pas alors, comme l'ont conseillé quelques accoucheurs, repousser et tirer alternativement sur le tronc, en cherchant à lui imprimer chaque fois une légère rotation; cela serait le plus souvent impossible, et l'on s'exposerait, en y mettant trop d'insistance, à tordre le cou de l'enfant; car la tête, maintenue par la contraction du fond de l'utérus, pourrait bien ne pas participer à la rotation imprimée au tronc. Mieux vaut y renoncer et laisser la face venir en dessus.

L'emploi des inhalations de chloroforme a été préconisé par quelques personnes comme ayant l'immense avantage de calmer ces contractions spasmodiques de l'utérus, et de rendre faciles des versions qui auparavant étaient impossibles.

Je n'ai pas sur ce point d'expérience personnelle, mais en interrogeant celles des autres j'ai vu qu'ils avaient obtenu des résultats très-différents. Ainsi, pendant que M. Stoltz a cru remarquer un accroissement de fréquence et d'intensité dans les contractions, et que M. Murphy, pratiquant une version, dit n'avoir jamais rencontré autant de difficulté, bien que la malade *fût complétement endormie*, on voit le docteur Denham affirmer que, dans dix cas où le chloroforme avait été administré avant de pratiquer la version, l'usage du médicament lui avait facilité l'opération, et que cette influence heureuse fut surtout très-sensible chez une femme chez laquelle l'introduction de la main, inutilement tentée avant l'inhalation, fut très-facile aussitôt après avoir endormi la malade.

Les faits connus sont trop contradictoires pour juger l'efficacité du chloroforme dans ces cas. Car même pour ceux dans lesquels il a été suivi d'une détente dans la rétraction de l'utérus, est-on bien sûr que ce relâchement de l'organe, qui survient souvent spontanément et tout à coup, ne fut pas une simple coïncidence? On est peu disposé à le croire quand on se rappelle les faits dans lesquels il n'a produit aucun résultat. C'est donc une question à juger. Toutefois je me hâte d'ajouter que, de l'aveu de M. Simpson et des hommes les plus consciencieux, pour que l'influence des inhalations de chloroforme se fassent sentir sur les muscles de la vie organique, il faut les pousser très-loin et les prolonger longtemps. C'est à l'abus et à l'excès des vapeurs inhalées que M. Simpson attribue la suspension du travail normal. S'il en est ainsi, ne doit-on pas penser que pour faire cesser des contractions anomales et presque tétaniques il ne faille porter le chloroforme au delà des limites de la prudence, et dès lors ne peut-on avoir à redouter un de ces terribles malheurs que quelques chirurgiens ont eu à déplorer ?

E. *Mobilité du corps de l'utérus.* — C'est une difficulté sur laquelle on n'a pas assez insisté, professe M. P. Dubois, et qui pourtant, quand on n'y fait pas attention, met l'accoucheur dans l'impossibilité de pénétrer jusqu'au fond de l'utérus. Sa main, pressée fortement entre la paroi utérine et la paroi fœtale, fait de vains efforts pour arriver jusqu'aux pieds. L'utérus, la main et le tronc du fœtus ne forment plus qu'un tout qui tourne sur lui-même, mais la main ne chemine pas dans l'intérieur de la cavité utérine. Il suffit, pour remédier à cette difficulté, de faire fixer le fond de l'organe en plaçant les deux mains d'un aide sur des parties supérieures et latérales.

F. *Brièveté du cordon.* — Quelle que soit la cause de sa brièveté, le cordon, quand il est très-court, peut être tiraillé pendant qu'on exerce des tractions sur l'extrémité pelvienne, et ce tiraillement peut être porté assez loin pour occasionner sa rupture. Il faut prévenir cet accident en le coupant, lorsque les tractions pratiquées sur son extrémité placentaire sont insuffisantes pour le relâcher.

G. *Volume des épaules.* — Au moment où les lombes se dégagent de la vulve, les épaules s'engagent au détroit supérieur: dans certains cas les tractions, qui jusqu'alors avaient été efficaces, cessent de l'être, et l'on éprouve quelque résistance à terminer l'accouchement. Cette résistance tient uniquement à ce que le diamètre bis-acromial des épaules s'offre parallèlement au petit diamètre du

détroit supérieur, et rencontre, à cause de son étendue, quelques difficultés à le franchir. Il suffit alors d'imprimer aux parties déjà dégagées du fœtus des mouvements obliques qui portent le siége successivement au devant de l'aine d'un côté, et au devant du ligament sacro-sciatique du côté opposé. On incline ainsi le diamètre bis-acromial, et l'on fait que ses deux extrémités s'engagent l'une après l'autre dans l'excavation.

H. *Croisement des bras derrière la nuque.* — Il arrive quelquefois qu'un des bras, ordinairement le bras sous-pubien, se trouve croisé derrière la nuque au moment où l'on veut en opérer le dégagement. Nous avons donné le conseil de chercher à ramener en avant le plan postérieur du fœtus : mais si, pour y parvenir, on a besoin de faire éprouver au tronc une évolution considérable, les bras, frottant contre la matrice, pourront bien se déplacer pendant ces efforts qui ne portent pas sur eux, mais seulement sur le tronc, et venir se croiser entre la nuque et la face postérieure de la symphyse des pubis. Or il est bien important de se rappeler alors que, suivant la remarque de Dugès, ce croisement du bras peut avoir lieu de deux manières : le bras peut se croiser derrière la nuque après s'être d'abord relevé sur les côtés de la tête, et ce croisement s'opère alors de haut en bas et d'avant en arrière, relativement au fœtus; mais ce croisement peut encore s'opérer de bas en haut : le bras remonte alors sur le plan postérieur du fœtus et vient se placer au-dessous de l'occiput. Ce dernier mode mérite quelques détails. Les bras sont habituellement placés sur les côtés du thorax : pendant qu'on fait effort pour ramener le plan antérieur du fœtus vers les lombes de la mère, le tronc seul reçoit l'impulsion, et le bras peut ne pas participer au mouvement de rotation imprimé au tronc. Il se trouve dès lors placé sur le plan dorsal du fœtus. L'accoucheur continue les tractions, et, pendant que le tronc descend ou est extrait, le bras est arrêté contre la symphyse des pubis, de manière à s'y trouver encore quand la nuque vient s'y placer. Il est d'ailleurs assez facile de distinguer chacun de ces deux cas. Lorsque le croisement du bras a eu lieu d'avant en arrière, l'angle inférieur de l'omoplate est très-éloigné de la ligne médiane du rachis; il en est, au contraire, très-rapproché quand le croisement s'est opéré de haut en bas sur le dos du fœtus. Il est évident que, dans ces deux cas, le dégagement du bras croisé ne peut s'opérer de la même manière : règle générale, le bras doit être ramené en sens inverse du chemin qu'il a suivi pour se déplacer. Ainsi, dans ce dernier cas, on le fera descendre de haut en bas sur le dos en accrochant le coude avec un ou deux doigts. Dans le premier, on le ramènera d'abord sur l'occiput, puis sur le côté de la tête, la face et le sternum.

Ce dernier dégagement est quelquefois excessivement difficile. L'occiput, fortement pressé contre la symphyse, laisse rarement assez d'espace libre entre lui et l'os pubis : on a conseillé alors de refouler fortement la poitrine, afin de repousser en haut l'occiput et de permettre le dégagement du bras. Mieux vaudrait certainement, après avoir dégagé le bras postérieur, imprimer à la tête du fœtus un mouvement de rotation sur son axe longitudinal, mouvement qui porterait dans la concavité du sacrum l'occiput et le bras qu'on veut dégager.