I. *Arrêt de la tête.* — Les rétrécissements du bassin, l'extension de la tête, sont deux circonstances qui peuvent rendre difficile le dégagement de l'extrémité céphalique. Nous avons déjà dit ce qu'il convenait de faire quand le bassin était mal conformé; nous n'y reviendrons pas.

Lorsque les contractions utérines ont eu la plus grande part dans l'expulsion du fœtus, la tête arrive modérément fléchie dans l'excavation, et le plus souvent son dégagement ne présente aucune difficulté. Mais lorsque, par suite de tractions mal dirigées, la tête est étendue, ses grands diamètres se présentent alors aux diamètres du bassin, et l'accouchement est impossible. Or, dans cet état d'extension, l'occiput peut se trouver en avant, ce qui est rare; il peut se trouver en arrière, la face étant en dessus, ce qui est beaucoup plus fréquent [1].

L'occiput est en avant. — La flexion de la tête est alors assez facile; il suffit, le plus souvent, de placer deux doigts sur les côtés du nez ou sur la mâchoire

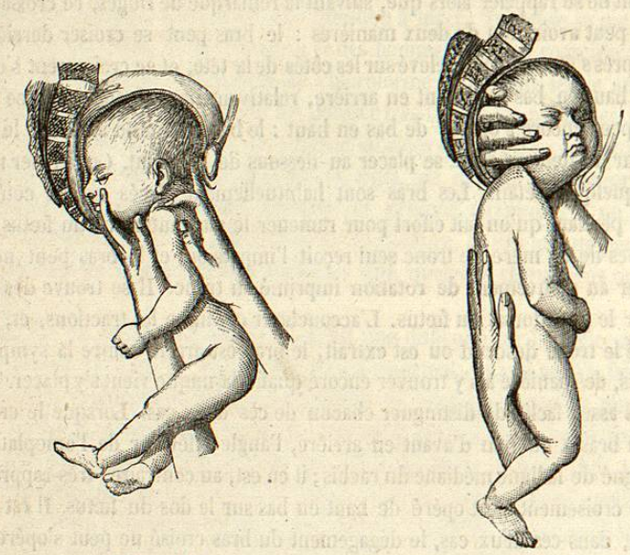

Fig. 125. Fig. 126.

inférieure, après les avoir introduits dans la bouche, et d'exercer des tractions qui ont pour but d'abaisser le menton, tandis que deux autres doigts, placés au-

[1] L'extension de la tête, dans la version, est beaucoup plus fréquente dans les cas où l'occiput est dirigé vers le sacrum, et l'on s'en rendra facilement raison en faisant attention aux circonstances suivantes : les tractions sont naturellement faites en bas et en avant; le col de l'utérus, qui tend toujours à revenir sur lui-même, est un peu dirigé en bas et en arrière; il en résulte que la lèvre antérieure presse fortement sur le plan du fœtus qui est tourné vers le pubis. Quand l'occiput est en avant, la résistance offerte par la lèvre antérieure tend à fléchir davantage la tête; quand, au contraire, il est en arrière, le menton est presque inévitablement accroché par la lèvre antérieure, et la tête consécutivement étendue.

dessous de la symphyse et poussant sur l'occiput, cherchent à l'élever au-dessus du détroit supérieur (fig. 125). Quand cette manœuvre est insuffisante, quelques personnes ont conseillé, avant d'avoir recours au forceps, d'introduire une main dans la cavité du sacrum, d'embrasser avec la concavité palmaire la face et le vertex, et de ramener, par un mouvement de flexion forcé, la tête dans sa position normale.

Lorsque l'*occiput est en arrière*, et que son dégagement par flexion ou extension n'est pas possible (voy. fig. 126), il faut, dit madame Lachapelle, changer la position de la tête et reporter la face en arrière : pour cela, introduire dans la concavité du sacrum la main dont la paume embrasserait plus facilement l'occiput (la droite, quand la face, en même temps qu'en avant, est un peu à droite; la gauche, quand elle est un peu à gauche; si la face était tout à fait au-dessus de la symphyse pubienne, le choix de la main serait indifférent); les doigts glissent sur un des côtés de la tête, après avoir passé derrière elle, et parviennent assez aisément jusque dans la bouche en glissant sur la joue la plus voisine (fig. 126). La main est alors fortement inclinée sur son bord cubital, la face palmaire en avant; puis, se portant vivement en pronation, elle entraîne en arrière et en bas, vers le coccyx, les parties sur lesquelles l'extrémité des doigts est appliquée, c'est-à-dire la face; il ne reste plus alors qu'à fléchir la tête et à l'extraire comme dans les cas ordinaires.

§ V. — Appréciation de la version.

La version pratiquée dans des conditions favorables, alors que les membranes sont intactes ou seulement rompues depuis peu de temps et que l'enfant, environné d'une couche assez considérable de liquides, conserve encore une certaine mobilité, est en général une opération facile, peu grave pour la mère et pour son fruit. Malheureusement, il faut en convenir, il est rare que ces conditions heureuses se rencontrent dans la plupart des cas où nous pourrons avoir une version à pratiquer. A l'exception, en effet, des présentations de l'épaule, toutes les positions vicieuses de l'enfant n'exigent l'intervention de l'art que lorsqu'une expectation plus ou moins prolongée après la rupture des membranes et la complète dilatation du col a constaté l'impuissance des efforts de la nature. Les présentations de l'épaule elle-même sont rarement reconnues d'une manière certaine avant ou très-peu de temps après la rupture des membranes, et, à moins qu'un accoucheur expérimenté n'assiste la femme dès le début du travail, il n'est appelé en consultation que lorsque déjà les eaux sont écoulées depuis longtemps. Le plus souvent donc on agit dans des circonstances fâcheuses. Eh bien, il ne faut pas oublier que les manœuvres nécessaires, graves pour les organes maternels, sont surtout fatales à la vie de l'enfant. Tandis que la version pelvienne fait périr une femme sur 10,4 suivant Riecke, 1 sur 11,4 d'après Hüter, nous voyons la mortalité des enfants beaucoup plus élevée; la statistique de madame Lachapelle donne 1 enfant mort sur 3,96; celle de Carus, Osiander, Michaelis, Kiwisch, plus de la moitié; enfin, elle donne une mortalité des deux

tiers d'après Hüter. Cette mortalité des enfants est vraiment effrayante, et pourtant, tout en tenant compte des accidents qui dans certains cas ont eux-mêmes déterminé à pratiquer la version et qui par eux-mêmes ont tué le fœtus, je crois encore ces résultats exacts en ce qui concerne purement l'influence de l'opération. J'ai souvent entendu dire au vénérable Capuron que, dans les cas difficiles, les deux tiers, peut-être même les trois quarts des enfants succombaient, et les résultats de ma pratique sont parfaitement conformes à cette observation. Churchill, qui a réuni 542 cas de version, donne une mortalité de 1 sur 3 pour les enfants et de 1 sur 15 pour la mère. Il est vrai qu'il ne distingue pas les cas difficiles des autres.

Du reste, les difficultés signalées plus haut, et qui malheureusement sont très-fréquentes, font assez comprendre ce résultat. Avec une certaine habitude, et surtout une très-grande prudence, on parvient à les vaincre toujours, en épargnant à la mère les lésions graves du vagin, du col et du corps de l'utérus qu'une main inexpérimentée et brutale détermine souvent ; mais on ne peut pas toujours empêcher que l'organe, violemment contracté, ne soit vivement irrité par l'introduction forcée de la main, que cette irritation ne devienne le point de départ d'inflammations puerpérales, et que parfois enfin l'ébranlement physique et moral de la femme ne soit assez considérable pour détruire en elle les sources de la vie.

Quant au fœtus, il suffit d'avoir suivi la manœuvre dans les cas difficiles pour comprendre combien il est exposé. Pendant toute la durée de l'opération, le cordon ombilical est très-exposé à une compression plus ou moins violente. Les efforts faits pour dégager les membres inférieurs et supérieurs les exposent beaucoup à des fractures. Enfin, les tractions exercées sur l'extrémité pelvienne peuvent très-facilement, dans les cas où un obstacle quelconque s'oppose à l'engagement facile de la tête, produire à la partie supérieure du cou et de la moelle des lésions incompatibles avec l'établissement régulier de la respiration extra-utérine.

En consultant les résultats statistiques publiés, il est fort difficile de se faire une idée exacte de la fréquence des cas qui peuvent nécessiter la version. Ces cas, en effet, ne sont pas les mêmes dans tous les pays, et dans le même pays pour tous les accoucheurs. D'un autre côté, ces relevés avant été faits pour la plupart dans les hospices, il est évident qu'en fixant la moyenne sur le chiffre des versions pratiquées dans une même Maternité, on a une proportion très-inexacte, car ce chiffre se compose des versions nécessitées par les femmes déjà admises dans l'établissement, plus des cas difficiles qui ont été apportés de la ville au dernier moment.

Le résultat suivant, auquel je n'attache qu'une importance très-secondaire, peut au moins servir à démontrer les variantes de la statistique suivant les localités. Ainsi, pendant qu'en Angleterre on n'a signalé que 145 cas de version sur 39 539 accouchements, ou 1 sur 269, la pratique française donne 400 versions sur 37 479, ou 1 sur 93 1/2, et les Allemands l'ont pratiquée 337 fois sur 21 516, c'est-à-dire 1 fois sur 63 2/3.

§ VI. — De la version dans les différentes présentations.

Après les détails dans lesquels nous venons d'entrer en décrivant les préceptes généraux applicables à tous les cas de version, nous n'avons plus qu'à indiquer les particularités que peut offrir cette opération dans chacune des présentations et des positions que nous avons admises.

Présentations du sommet.

Lorsque le sommet se présente, le fœtus peut être placé de manière que l'occiput soit dirigé vers un des points de la moitié latérale droite et de la moitié latérale gauche du bassin.

1° *Position occipito-iliaque gauche.* — Nous introduirons la main gauche en nous conformant aux préceptes ci-dessus indiqués ; la main, arrivée dans le col de l'utérus, saisira la tête de manière que la face palmaire des quatre doigts soit placée sur son côté postérieur, le pouce sur le côté antérieur, le sinciput logé dans la cavité palmaire. On cherche à refouler la tête pendant l'intervalle des douleurs vers la fosse iliaque gauche, et, après que le pouce est venu se placer à côté de l'index, la main parcourt successivement le côté gauche de la tête, de la nuque, passe derrière l'épaule, le coude, parcourt tout le plan latéral gauche du fœtus, et arrive sur les fesses. En cheminant ainsi, on doit maintenir la tête dans la fosse iliaque où on l'a placée, en la repoussant sans cesse, d'abord avec l'éminence thénar, plus tard avec la face antérieure de l'avant-bras. Arrivée sur les fesses, la main, qui jusqu'alors avait été maintenue dans un état voisin de la supination, se porte dans la pronation pour contourner le siége, et, descendant sur le plan postérieur des membres inférieurs, étend les jambes et arrive aux pieds qu'elle saisit aussi solidement que possible. On pourrait encore, ainsi que nous l'avons dit plus haut, glisser sa main sur le plan antérieur du fœtus et aller directement jusqu'aux pieds (fig. 120).

En tirant sur les pieds, on courbe le tronc du fœtus dans le sens de sa flexion naturelle, pendant que l'autre main, placée sur la fosse iliaque gauche, repousse la tête vers le fond de l'utérus, et facilite ainsi l'évolution du fœtus. Cette évolution une fois opérée, la position occipito-iliaque gauche se trouve convertie en lombo-iliaque droite. L'extraction n'offre aucune indication spéciale.

2° *Position occipito-iliaque droite.* — La main droite est celle qu'on doit choisir de préférence. La tête, saisie comme dans le cas précédent, sera repoussée vers la fosse iliaque droite ; la main parcourt le plan latéral droit ou le plan antérieur du fœtus, et, après avoir saisi les pieds, convertit la seconde position du sommet en première du siége ou lombo-iliaque gauche.

La rapidité avec laquelle sera terminée l'extraction dépendra de la gravité de l'accident qui l'aura rendue nécessaire.

Présentations de la face.

La main gauche dans les positions mento-iliaques droites, la droite dans les positions mento-iliaques gauches. Les quatre doigts seront appliqués sur la joue postérieure, le pouce sur l'antérieure. La face sera logée dans la concavité palmaire; la tête refoulée au-dessus du détroit supérieur sera repoussée, si cela es possible, vers la fosse iliaque gauche dans les positions mento-iliaques droites, vers la fosse iliaque droite dans les positions mento-iliaques gauches. L'évolution convertira la première de ces positions en lombo-iliaque droite, la seconde en lombo-iliaque gauche.

Présentations de l'extrémité pelvienne.

Lorsque l'extrémité pelvienne se présente, et qu'une circonstance quelconque nécessite la prompte terminaison du travail, ce n'est pas, à proprement parler, une version que l'accoucheur doit pratiquer, mais seulement de simples tractions sur la partie qui se présente.

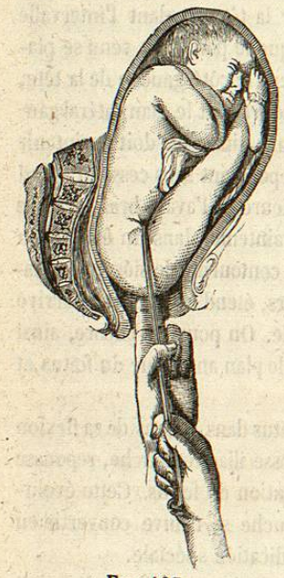

Fig. 127.

Si les pieds ou les genoux s'offrent au col de l'utérus, ou pendent déjà dans le vagin, on les saisit tout simplement, et l'on tire sur eux en se conformant aux règles que nous avons données; mais quand les membres inférieurs sont relevés sur le plan antérieur du fœtus, et que le siége seul se présente, la conduite à tenir varie un peu, suivant que la partie est plus ou moins engagée dans l'excavation. Lorsque les fesses sont encore au-dessus du détroit supérieur, ou au moins si peu engagées qu'il est facile de les repousser, on doit agir de la manière suivante : On introduira la main gauche dans les positions lombo-iliaques gauches, la droite dans les positions opposées. Les fesses seront saisies à pleine main et légèrement refoulées dans la fosse iliaque, vers laquelle est tourné le dos du fœtus; puis on va à la recherche des pieds, en suivant le plan postérieur des membres inférieurs, et on les abaisse pour tirer sur eux et déterminer le troisième temps de la version. Lorsque les fesses sont arrivées jusque sur le plancher du bassin, on place l'indicateur d'une main sur l'aine postérieure, et l'indicateur de l'autre main sur l'aine antérieure, et avec les deux doigts recourbés en crochet on tire sur les fesses jusqu'à ce que les pieds soient complétement dégagés. Enfin, si le siége est déjà assez engagé pour ne plus être refoulé au-dessus du détroit supérieur, et que cependant il ne soit pas encore descendu assez bas pour pouvoir être accroché avec les doigts, on emploie le crochet mousse, que l'on applique sur l'aine antérieure, de dehors en dedans, en le faisant glisser, si cela est possible, entre la hanche antérieure et la symphyse des pubis (fig. 127) : dans le cas contraire, on le glisse entre les deux cuisses, et on le fait pénétrer de dedans en dehors par la partie interne du membre; mais, dans ce dernier cas, il faut avoir soin de protéger avec quelques doigts, préalablement introduits, les parties génitales, le scrotum en particulier, qui pourrait se trouver pris dans le sinus de l'instrument. (Voy. aussi *Forceps.*)

Présentations du tronc.

Nous l'avons déjà répété souvent, les présentations du tronc nécessitent par elles-mêmes l'intervention de l'art, et il faut se hâter de changer la position du fœtus aussitôt que se rencontrent les conditions nécessaires à cette évolution. Nous avons indiqué dans l'article précédent les conditions dans lesquelles nous croyons devoir conseiller les tentatives de version céphalique; mais, soit que celles-ci aient été infructueuses, soit qu'on n'ait pas jugé convenable d'y avoir recours, la version pelvienne est très-souvent pratiquée.

Toutefois, avant d'indiquer les règles de la manœuvre, nous devons faire remarquer que, dans les présentations du tronc, l'accoucheur ne pratique la version que pour remédier à une présentation vicieuse; aussi, dès qu'il aura converti cette présentation en une présentation de l'extrémité pelvienne, il devra abandonner le reste du travail aux efforts expulseurs de l'utérus, à moins qu'un accident assez grave pour menacer les jours de la mère ou de l'enfant ne nécessite la prompte terminaison de l'accouchement.

Les présentations du tronc sont au nombre de deux, et chaque côté du fœtus peut s'offrir au détroit supérieur dans deux positions différentes. Dans la première, la tête est dans la fosse iliaque gauche; dans la seconde, dans la fosse iliaque droite.

La règle que nous avons suivie jusqu'à présent dans le choix de la main à introduire n'est plus applicable aux présentations du tronc. Nous introduirons la main droite dans les positions du plan latéral droit, la gauche dans les positions du plan latéral gauche. Voici, du reste, la manière de procéder à cette opération :

A. *Première position de l'épaule droite* (céphalo-iliaque gauche). — La main droite sera introduite en supination, et, après avoir cherché à repousser l'épaule au-dessus du détroit supérieur et un peu vers la fosse iliaque gauche, elle est dirigée vers la symphyse sacro-iliaque droite, au-dessus de laquelle se trouvent les pieds de l'enfant. Ceux-ci seront saisis et amenés dans le vagin; il n'est pas nécessaire, comme dans les positions du sommet et de la face, de fléchir le fœtus dans le sens de la flexion naturelle; mais on peut immédiatement tirer sur les pieds et les traîner dans l'excavation. Cette évolution latérale, ou sur le côté, est beaucoup plus prompte et sans aucun inconvénient. Les pieds arrivés dans le vagin, l'opération est terminée, comme dans tous les autres cas.

B. *Seconde position de l'épaule droite* (céphalo-iliaque droite). — La main

droite est introduiteencore en supination. L'épaule est saisie et refoulée vers la fosse iliaque droite ; la main parcourt ensuite le plan postérieur du fœtus, en se dirigeant à gauche et en arrière, arrive sur les fesses, les contourne en se portant

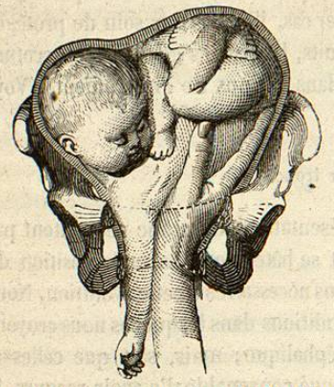

Fig. 128. — Version dans la deuxième position de l'épaule droite; introduction de la main.

Fig. 129. — Version dans la deuxième position de l'épaule droite : saisie des pieds.

en pronation, et vient en avant et à gauche empoigner les pieds, qu'elle attire dans le vagin (fig. 129).

C. *Première position de l'épaule gauche* (céphalo-iliaque gauche). — La main gauche est introduite en supination, repousse l'épaule en haut et un peu à gauche,

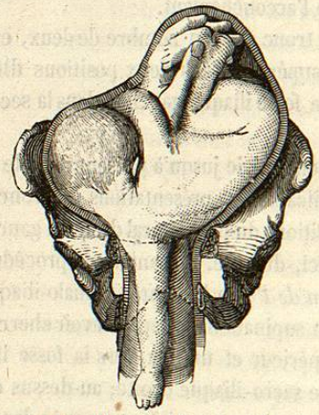

Fig. 130. — Version dans la deuxième position de l'épaule gauche : saisie des pieds.

et se dirige, en glissant sur le dos de l'enfant, vers le côté droit et postérieur du bassin, contourne le siége, et vient en avant et à droite, en se portant en pronation, saisir les pieds.

D. *Seconde position de l'épaule gauche* (céphalo-iliaque droite). — La main gauche, introduite en supination, repousse l'épaule au-dessus du détroit supérieur

et un peu à droite, et, se dirigeant vers le côté gauche et postérieur de l'utérus, va saisir les pieds, qui s'y trouvent placés [1].

Présentation du tronc avec issue du bras (présentations du bras ou de la main des auteurs).

Nous l'avons déjà dit, l'issue de la main dans une présentation de l'épaule n'est qu'un épiphénomène de cette dernière présentation. Aussi, que la main, pendant dans le vagin ou à la vulve, ait été entraînée par le flot de liquide qui s'est échappé au moment de la rupture des membranes, ou attirée par l'accoucheur pour s'assurer plus facilement du diagnostic, c'est là une circonstance à peu près insignifiante, et qui même rend plus facile la version pelvienne. Loin de chercher à repousser le bras dans l'utérns, l'accoucheur appliquera un lacs sur le poignet, non pas, bien entendu, pour tirer sur lui, mais pour l'empêcher de remonter pendant qu'il ira chercher les pieds suivant la méthode ordinaire.

Notre but, en appliquant ce lacs, dit madame Lachapelle, est de le maintenir en dehors, dans la crainte que le bras ne prenne une mauvaise direction ; que, déployé comme il est, il ne suive pas la rotation qui tournera le sternum du fœtus

[1] Comme on le voit, cette manœuvre est extrêmement simple. Nous devons convenir, cependant, que dans les cas où le plan dorsal du fœtus est tourné en avant elle expose, après l'évolution du fœtus, à le diriger en arrière ; et, par conséquent, lorsqu'on ne parvient pas, pendant les tractions, à retourner le ventre en arrière, elle donne lieu à tous les inconvénients que nous avons signalés dans les cas où la face est tournée vers les pubis. Pour remédier à ces difficultés et aux dangers qu'elles entraînent, M. Velpeau veut qu'avant de pratiquer l'évolution on convertisse les positions dans lesquelles le dos est en avant (la première de l'épaule droite et la seconde de l'épaule gauche) en positions dans lesquelles il est dirigé en arrière. Ainsi, dans la seconde position de l'épaule gauche, il cherche à convertir en première de l'épaule gauche, en faisant passer la tête au-dessus des pubis, si elle était d'abord plus rapprochée de l'arc antérieur du bassin ; et au-dessus de l'angle sacro-vertébral, si elle était d'abord plus près de la symphyse sacro-iliaque droite ; puis il termine ensuite comme dans la première de l'épaule gauche primitive. Si, ajoute M. Velpeau, les membranes sont rompues depuis longtemps, si la matrice est fortement rétractée et qu'on ne puisse que très-difficilement faire mouvoir le fœtus, il est une autre manœuvre que l'on doit préférer. Elle consiste à refouler l'épaule avec la main droite, d'arrière en avant, comme pour faire rouler le rachis sur son axe ; à tenter ensuite de gagner le côté droit en glissant sur le devant de la poitrine, pendant qu'avec la main gauche on renverse fortement l'utérus en arrière, et à convertir enfin la présentation du plan latéral gauche en première position du plan latéral droit.

Nous n'avons rappelé cette manœuvre, décrite dans le livre de M. Velpeau, que parce que le nom de l'auteur pourrait lui donner quelque crédit auprès des jeunes praticiens. Mais elle nous paraît devoir être complétement rejetée. De deux choses l'une, en effet : ou bien l'utérus est fortement rétracté, et alors cette conversion nous semble impraticable et dangereuse si l'on persiste ; ou bien l'utérus est inerte, et alors elle nous paraît inutile. Nous l'avons déjà dit, ce qui nous fait redouter que le plan antérieur du fœtus reste tourné en avant, ce n'est pas que nous ne puissions, pendant les tractions, le retourner en arrière, mais c'est que nous craignons que la tête, arrêtée par la contraction du fond de l'utérus, ne suive pas le mouvement de rotation imprimé au thorax, et qu'il en résulte une torsion du cou. Mais si l'organe est assez inerte pour rendre possible la conversion préliminaire conseillée par M. Velpeau, il le sera bien assez, sans aucun doute, pour permettre à l'accoucheur de diriger les tractions de manière à ramener sans crainte l'occiput en avant et la face dans la concavité du sacrum.

en arrière, et que, retenu par les pubis et remontant le long du dos de l'enfant, il ne vienne à croiser la nuque. Ajoutons enfin que cette main, ou plutôt ce bras, sert merveilleusement bien à diriger la rotation du tronc, qu'il offre une prise de plus pour les tractions qu'on exerce sur le tronc, et qu'enfin on s'épargne l'opération souvent trop pénible du dégagement d'une épaule.

Après ce que nous venons de dire, on sera sans doute étonné, en lisant les anciens auteurs, de voir l'effroi que leur inspirait cette présentation dite *de la main* ou *du bras*. On s'étonnera bien plus encore des procédés barbares qu'ils employaient pour y remédier. Ils s'étaient évidemment trompés sur la cause des difficultés que l'on rencontre souvent alors dans la pratique de la version. Mais ces difficultés sont réelles; car si la *présentation de la main* n'est autre que la présentation de l'épaule, l'issue presque complète de l'avant-bras, et surtout du bras en dehors de la vulve, est un signe pronostique excessivement fâcheux. Pour qu'en effet le membre thoracique pende presque tout entier à l'extérieur, il faut nécessairement que l'épaule qui se présente soit déjà fortement engagée dans l'excavation, engagement qui n'a pu avoir lieu sans que la totalité des eaux soit écoulée depuis longtemps, sans que depuis longtemps aussi les contractions utérines se soient exercées sur le tronc du fœtus, et sans que les parois de l'utérus soient fortement resserrées sur les parois fœtales. C'est alors surtout que le contact longtemps prolongé des inégalités fœtales détermine les contractions spasmodiques tétaniques ou du corps ou du col de l'utérus que nous avons considérées comme une des difficultés les plus sérieuses; car elles s'opposent tout à la fois à la répulsion de la partie qui se présente, à l'introduction de la main et à l'évolution du fœtus.

Aussi n'est-ce pas sur la partie qui se présente qu'il faut agir dans ces cas difficiles. Repousser le bras dans la cavité utérine est chose alors impossible et peu utile : tirer sur lui avec force dans l'espoir d'engager le tronc en double dans l'excavation, et lui faire exécuter une espèce d'évolution artificielle, c'est commencer une opération qu'on ne pourra pas terminer, et qui augmentera beaucoup les difficultés : aller chercher l'autre bras pour tirer ensuite sur lui dans l'espoir de faire remonter l'épaule engagée est une manœuvre qui suppose possible l'introduction de la main, et qui serait presque aussi difficile que la recherche des pieds : sacrifier le bras, l'amputer, sont enfin des procédés barbares et inexcusables quand le fœtus est vivant, et le plus souvent inutiles quand il est mort. Nous répétons, les véritables obstacles ne sont pas là : c'est contre la rétraction violente du corps, et quelquefois de l'orifice interne du col, qu'il faut agir, en employant les moyens que nous avons conseillés plus haut. Si ces moyens échouent, la conduite à suivre varie nécessairement suivant que le fœtus est vivant ou mort. Si le fœtus est encore vivant et que l'état de la femme n'exige pas une prompte délivrance, il faut attendre et espérer l'évolution spontanée (voy. *Accouchement naturel*). Mais si la vie de la femme est gravement compromise, bien que le fœtus soit encore vivant, on peut considérer sa viabilité comme éteinte, et pratiquer l'embryotomie (voy. *Embryotomie*). A plus forte raison devra-t-on agir ainsi quand on aura la certitude qu'il a cessé de vivre.

CHAPITRE IV

DU FORCEPS

Le forceps est une espèce de pince composée de deux branches à peu près semblables, et destinée spécialement à s'appliquer sur la tête du fœtus.

Plusieurs personnes se sont disputé l'honneur de l'invention du forceps, mais il est bien établi aujourd'hui que cet instrument fut inventé par un des membres de la famille Chamberlen, qui, pendant la première moitié du XVIIe siècle, eut le tort fort grave de l'exploiter comme un secret à l'aide duquel il promettait de terminer les accouchements les plus laborieux. Il paraît cependant qu'il fut assez vite connu d'un certain nombre de praticiens anglais; car Drinkwater, qui exerçait l'art des accouchements de 1668 à 1728, employait des instruments qui, s'il faut en juger par la description qu'en a donnée Johnson, ressemblent beaucoup à ceux des Chamberlen.

En 1670, un des Chamberlen vint à Paris avec l'intention de vendre son secret, puisque, au rapport de Mauriceau, il avait proposé au premier médecin du roi de faire connaître son instrument si l'on voulait lui donner 10 000 écus de récompense. Malheureusement Chamberlen, croyant son procédé applicable dans tous les cas, promit de terminer l'accouchement chez une femme dont le bassin était vicié à un degré extrême, et pour laquelle Mauriceau avait jugé l'opération césarienne nécessaire. Ainsi que l'avait prévu l'accoucheur de Paris, les tentatives de Chamberlen furent infructueuses, et il retourna en Angleterre, renonçant à toutes les belles espérances de fortune qu'il croyait réaliser en arrivant à Paris. Vers 1693, Chamberlen fit un voyage en Hollande, et communiqua ou plutôt vendit quelques-uns de ses instruments à plusieurs accoucheurs, parmi lesquels on cite particulièrement Roonhuysen, Ruysch et Bockelman : il est à peu près sûr que le fameux levier du premier de ces accoucheurs n'avait pas d'autre origine et n'était qu'une légère et malheureuse modification de l'instrument qu'il tenait de Chamberlen. Quoi qu'il en soit, le forceps fut pendant longtemps encore exploité comme un secret en Hollande; car ce ne fut que soixante ans après, c'est-à-dire vers 1753, que de Visscher et Van de Poll firent connaître le levier de Roonhuysen [1].

Palfyn, accoucheur de Gand, a passé à tort pour le véritable inventeur du forceps. Il avait fait plusieurs voyages à Londres et en Allemagne, dans le but de connaître ce fameux secret, qui, au dire de Mauriceau, a fait gagner à Chamberlen

[1] Il est bon de noter que l'instrument décrit par ces derniers auteurs sous le nom de *levier de Roonhuysen* n'était pas l'instrument que ce dernier avait acheté de Chamberlen, car il est composé d'une seule branche de fer recourbée. Rathlauw avait publié en 1747 la description d'un instrument qu'il avait reçu de Van der Swam, élève de Roonhuysen, instrument composé de deux cuillers, fenêtrées, unies à leur extrémité au moyen d'une cheville.