vons des difficultés et des dangers que nous allons signaler, dans l'application du forceps sur une tête mobile au-dessus du détroit supérieur.

§ III. — Application du forceps dans les positions du sommet, quand la tête est mobile au-dessus du détroit supérieur.

Lorsque la tête est encore au-dessus du détroit supérieur, plusieurs circonstances peuvent nécessiter l'intervention de l'art; et, comme la nature de ces causes de dystocie influe sur le procédé opératoire à employer pour terminer l'accouchement, nous devons ici en tenir compte.

L'intervention de l'art peut être rendue nécessaire par un accident qui menace les jours de la femme ou la vie de l'enfant, comme hémorrhagie, convulsions, chute du cordon, etc.; ou bien par un obstacle dû au rétrécissement du bassin ou à un volume excessif de la tête. Dans le dernier cas, l'application du forceps peut être convenable, pourvu que la disproportion qui existe entre les dimensions du bassin et celles de la tête ne soit pas trop considérable. Nous avons vu, en effet (voy. *Vices de conformation du bassin*), que toutes les fois que le bassin avait au moins 8 centimètres dans son plus petit diamètre, on pouvait espérer terminer l'accouchement à l'aide du forceps. Mais lorsque, le bassin étant bien conformé, un accident rend urgente la terminaison du travail, est-ce à la version ou à l'application du forceps qu'il faut avoir recours? Nous n'hésitons pas ici à préférer la version pelvienne; et, comme cette opinion n'est pas admise par tout le monde, nous croyons devoir emprunter à madame Lachapelle les motifs de notre préférence.

L'application du forceps sur une tête encore au-dessus du détroit supérieur est une opération difficile et dangereuse. *Difficile*, car : 1° la hauteur de la tête rend le diagnostic de la position difficile, et fait que souvent on agit en aveugle; 2° la mobilité de la tête fait qu'elle fuit devant l'instrument, et qu'elle est assez souvent saisie seulement par le bout du forceps, ou bien seulement par un de ses bords; de sorte que, dès les premières tractions et les premières résistances, elle glisse entre les cuillers comme un noyau de cerise que l'on presse entre les doigts; 3° enfin, il est impossible à cette hauteur d'appliquer les cuillers sur les côtés de la tête : celle-ci, en effet, se trouve ordinairement placée en position diagonale, et même souvent transversale; il faudrait, pour nous conformer au précepte généralement donné, qu'une des cuillers fût appliquée en avant, l'autre en arrière : or, c'est ce qui est impossible, car la courbure des axes du bassin empêche le forceps de s'enfoncer, si les branches ne sont pas introduites sur les côtés [1]. *Dangereuse*, avons-nous dit, car, la prise de la tête étant mal assurée

[1] Quand on veut appliquer le forceps sur les côtés de la tête, le périnée repousse en avant le forceps, et lui donne une obliquité telle, par rapport au détroit supérieur, qu'il n'y a plus, entre les cuillers, assez d'espace pour contenir la plus petite tête. La tête, placée au-dessus du détroit supérieur, a son grand diamètre placé à peu près dans la direction de l'axe du détroit; comme ce grand axe de la tête doit être placé suivant l'axe des cuillers, il faudrait donc que cet axe du forceps fût lui-même placé dans la direction de l'axe du détroit supérieur, et, par conséquent, que le point de jonction de l'instrument pût être repoussé au delà de la pointe du coccyx. Or, c'est ce que la résistance du périnée rend évidemment impossible, quand on persiste à placer une branche derrière le pubis, l'autre au devant du sacrum : et c'est ce qui oblige à saisir la tête du front à l'occiput dans les positions transversales, et d'une bosse coronale à une bosse occipitale dans les positions diagonales. Le forceps de M. Baumers peut dans quelques cas remédier à ces difficultés.

par suite des difficultés que nous venons de mentionner, l'instrument peut glisser sur la tête; et si ce glissement a lieu brusquement et pendant de fortes tractions, les bords du forceps peuvent, agissant sur le col comme un instrument sciant, le couper plus ou moins profondément.

Nous préférons donc la version dans le cas qui nous occupe. Un cas, cependant, nous paraît exiger l'application du forceps : c'est celui où l'utérus, très-fortement rétracté sur le tronc de l'enfant après l'écoulement complet du liquide amniotique, rendrait impossibles l'introduction de la main et l'évolution du fœtus : heureusement que, pendant cette contraction violente de l'organe, la tête, fortement fixée sur le détroit, serait très-peu mobile.

En résumé, l'application du forceps au-dessus du détroit supérieur nous paraît devoir être réservée pour les cas de vice de conformation du bassin et les cas de rétraction très-forte du corps de l'utérus.

Manuel opératoire. — A moins que la position ne soit directement antéro-postérieure, ce qui est excessivement rare, on renonce à appliquer les cuillers sur les bosses pariétales, et on les dirige sur les côtés du bassin. Mais il est fort rare qu'on suive ce précepte dans la pratique et qu'elles soient réellement placées sur les deux extrémités du diamètre transversal : quand, en effet, la tête est diagonale, tout naturellement les cuillers sont dirigées vers les deux extrémités d'un des diamètres obliques. Eh bien, dans les positions franchement transversales, il en est presque toujours ainsi, alors même que le chirurgien veut les placer sur les côtés du bassin : à cette hauteur, en effet, et surtout dans les rétrécissements sacro-pubiens, qui sont les plus ordinaires, la tête est presque toujours en position transversale : or, suivant la remarque de Rhamsbotham et de Simpson, malgré le précepte formel de diriger les cuillers sur les côtés du bassin, on voit après l'accouchement que la tête n'a pas été saisie du front à l'occiput. Presque toujours les traces de chaque branche se retrouvent sur une des bosses occipitales et sur la bosse coronale opposée : ce qui prouve évidemment que, malgré lui, l'accoucheur a placé l'instrument dans une position oblique. Naturellement, en effet, si la tête est transversale, le grand diamètre de la tête répond au diamètre transversal du bassin. Or, celui-ci étant rétréci d'avant en arrière, les cuillers ne pourront se placer facilement qu'autant qu'on les dirigera l'une derrière la cavité cotyloïde, l'autre au devant de la symphyse sacro-iliaque : seuls points où la tête laisse un espace vide. C'est donc cette direction que dans tous les cas il faut leur donner.

Aussitôt après l'application du forceps, il serait bon, dans la plupart des cas, de lier les crochets ensemble avant de commencer à tirer. Les tractions seront faites d'abord autant en arrière que possible, et l'on relèvera le manche de l'in-

strument à mesure que la tête descendra dans l'excavation. La tête, saisie d'une bosse coronale à une bosse occipitale opposée, arrivera bientôt jusqu'au détroit inférieur. Il est possible qu'en parcourant ainsi toute l'excavation la tête tourne dans l'intervalle des cuillers, et se place en position antéro-postérieure; mais il peut arriver aussi que cette conversion spontanée n'ait pas lieu. Si alors l'obstacle existe seulement au détroit supérieur, et que les efforts utérins paraissent devoir suffire à la terminaison prompte du travail, il faut retirer l'instrument et confier le reste à la nature; mais, dans le cas contraire, on devrait, je crois, chercher à ramener les branches sur les côtés de la tête, ou bien à les réappliquer en se conformant aux préceptes que nous avons indiqués pour leur application sur une tête arrivée au détroit inférieur. Il est évident qu'à l'aide du forceps de M. Baumers, on éviterait ce dernier inconvénient.

§ IV. — Application du forceps dans les positions de la face.

Lorsque la face se présente, la tête, au moment où l'intervention de l'art est nécessaire, peut être arrivée au détroit inférieur, être seulement engagée au détroit supérieur, enfin être mobile encore au-dessus du détroit supérieur.

1° *La tête est au détroit inférieur.* — Si la tête et le bassin ont leurs dimensions normales, la face ne peut être arrivée au détroit inférieur qu'en position mento-antérieure directe ou du moins légèrement diagonale (voy. *Mécanisme de l'accouchement par la face*). L'application du forceps ne diffère en rien, dans ces trois cas, de celle que nous avons décrite dans les positions correspondantes du sommet. Nous croyons donc inutile d'y revenir. Mais, sans être au niveau du détroit inférieur, la face peut être descendue fort avant dans l'excavation, et le mouvement de rotation qui, dans tous les cas, doit ramener le menton sous la symphyse des pubis, peut être complet, incomplet ou nul. Nous pourrons donc avoir à appliquer le forceps dans une des positions mento-antérieure ou pubienne, mento-iliaque gauche ou droite antérieure, mento-iliaque gauche ou droite transversale.

Puisque dans l'accouchement par la face il est absolument nécessaire que le menton soit ramené vers le pubis, c'est toujours vers le menton que doit être dirigée la concavité des bords de l'instrument; du reste, il faut toujours appliquer la branche postérieure la première.

Pour donner un exemple, supposons la face fortement descendue dans l'excavation et placée en position mento-iliaque gauche antérieure.

En se conformant aux règles déjà décrites, la branche mâle sera placée en arrière et à gauche au devant de la symphyse sacro-iliaque gauche, la branche femelle derrière l'arc antérieur droit du bassin. Une fois articulé, l'instrument aura la concavité de ses bords dirigée en avant et à gauche. On lui imprime alors un mouvement de rotation de gauche à droite et d'arrière en avant, de manière à ramener le menton derrière la symphyse. On tire directement en avant et un peu en bas pour forcer le menton à se dégager au-dessus du pubis, et, après avoir opéré ce dégagement préliminaire du menton, on relève peu à peu le forceps en

exerçant des tractions modérées pour faire éprouver à la tête son mouvement de flexion ou de dégagement.

2° *La tête est engagée au détroit supérieur.* — La face peut se trouver placée dans tous les rapports possibles avec les différents points du détroit supérieur. Si le menton est en rapport avec des points de la moitié antérieure du bassin, l'application du forceps peut être faite et ne présente ici rien de particulier. Mais si la face est en position mento-postérieure, la version pelvienne ou la version céphalique devront être préférées toutes les fois qu'elles seront possibles. Il est évident, en effet, que, le forceps une fois appliqué, on devrait chercher à ramener le menton derrière la symphyse des pubis; or, il est à craindre que le tronc, maintenu par la contraction utérine, ne participe pas au mouvement de rotation imprimé à la tête par l'instrument, d'où résulterait la luxation atloïdo-axoïdienne.

Un seul cas, avons-nous dit, oblige à avoir recours à l'instrument : c'est celui où la face, placée en position mento-postérieure, est tellement engagée dans l'excavation, qu'il est impossible de la refouler au-dessus du détroit supérieur pour opérer la version céphalique ou la version pelvienne. Dans ce dernier cas, nous appliquerons donc le forceps pour soustraire la femme au danger qui la menace, non, disions-nous dans les précédentes éditions, dans le but de ramener le menton en avant, mais seulement avec l'intention de fléchir la tête et de convertir la position de la face en position du sommet. Pour cela, les cuillers étant portées sur les côtés de la tête, on tirera en arrière autant que possible, afin d'agir principalement sur le vertex, jusqu'à ce que l'occiput ait été abaissé au-dessous de la symphyse des pubis. Si la position était mento-sacrée directe, on devrait im-

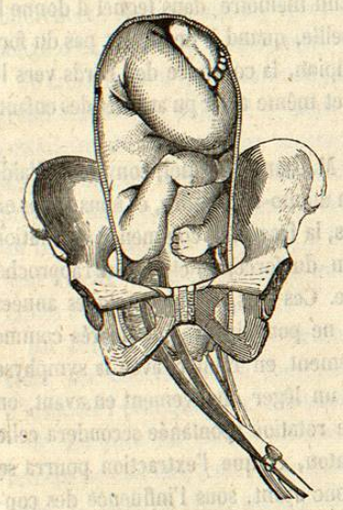

Fig. 141.

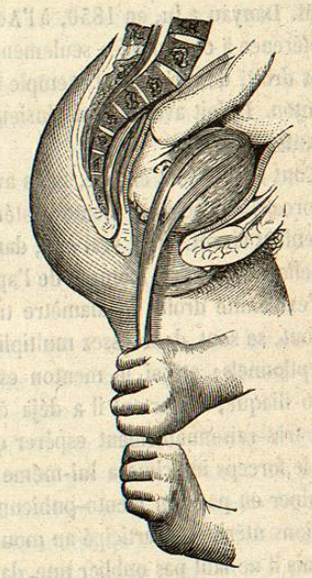

Fig. 142.

primer à la tête un mouvement de rotation qui, avant toute traction, porterait le menton dans la grande échancrure ischiatique droite ou gauche. Tel est le procédé qui nous paraissait le plus sûr il y a quelques années. Cependant j'avais déjà fait remarquer qu'au dire de M. Mascaret (*Thèse*, p. 84) M. P. Dubois en propose un autre : il se demande s'il ne serait pas possible de convertir une position mento-postérieure en mento-antérieure. On pourrait objecter, dit-il, qu'on ferait exécuter à la tête un mouvement de rotation trop considérable, et que, si le tronc ne tourne pas en même temps, on pourra tordre le cou de l'enfant ; mais, si l'on ne réussit pas, on ne peut, ajoute M. Dubois, que faire la perforation du crâne, et par conséquent sacrifier l'enfant : le premier moyen lui paraît donc préférable. Du reste, le menton pourrait se dégager sous la branche ischio-pubienne sans qu'il soit nécessaire de l'amener immédiatement sous les pubis. Je sais que ce procédé a réussi quelquefois, et tout récemment M. Blot me disait avoir trois fois terminé l'accouchement en ramenant le menton en avant.

Peut-être que la forme de l'instrument est ici une des principales causes de la difficulté que l'on rencontre, et qu'en se servant d'un forceps droit la manœuvre deviendrait plus facile. Ce conseil qui, je crois, a été donné par M. P. Dubois, mérite d'être pris en considération.

M. Danyau a lu, en 1850, à l'Académie un mémoire dans lequel il donne la préférence à ce procédé; seulement il conseille, quand il ne se sert pas du forceps droit, de diriger, à l'exemple de Champion, la courbure des bords vers le menton. Il doit avoir réussi plusieurs fois, et même avoir pu amener des enfants vivants.

Tout récemment encore, nous avons pu, M. Danyau et moi, convertir à l'aide du forceps une position mento-postérieure en mento-antérieure, et nous avons eu un enfant vivant. Il est vrai que, dans ce cas, la face avait commencé sa rotation de telle sorte, qu'au moment de l'application du forceps il était assez rapproché de l'extrémité droite du diamètre transverse. Ces faits, depuis quelques années surtout, se sont donc assez multipliés pour ne pouvoir être considérés comme exceptionnels; et, si le menton est exactement en rapport avec la symphyse sacro-iliaque, si surtout il a déjà éprouvé un léger mouvement en avant, on peut très-raisonnablement espérer que cette rotation spontanée secondera celle que le forceps imprimera lui-même au menton, et que l'extraction pourra se terminer en position mento-pubienne, le tronc ayant, sous l'influence des contractions utérines, participé au mouvement imprimé à la tête par l'instrument.

Mais il ne faut pas oublier que, dans les positions mento-postérieures directes, ce mouvement de rotation exagéré peut tuer le fœtus. J'en ai cité un exemple. Il ne faut pas oublier surtout que, malgré l'habileté de l'accoucheur, il a été souvent impossible ; que MM. Dubois, Danyau, Cazeaux et beaucoup d'autres n'ont pu réussir ; que Smellie lui-même, qui depuis longtemps avait déjà donné le conseil de ramener le menton en avant, a souvent échoué. En consultant, en effet, le volumineux recueil d'observations qu'il a publié, je n'ai trouvé que quatre cas de présentation de la face fortement engagée dans l'excavation en

position mento-postérieure ; dans tous, il essaya d'abord de repousser la tête, et, ne pouvant y parvenir, il eut recours au forceps. Eh bien, sur ces quatre faits, un seul lui permit de ramener le menton en avant ; dans un autre, il ne put que fléchir la tête avec l'instrument, et parvint seulement à dégager le vertex et l'occiput les premiers en dessous des pubis ; dans les deux autres, il eut forcément recours aux crochets aigus ; il en fut de même dans un cas qui lui fut communiqué par un de ses anciens élèves. Ainsi, sur cinq cas, un seul permit la rotation en avant ; dans tous les autres, elle fut impossible.

Est-il convenable de dire qu'après l'insuccès d'une tentative de rotation la craniotomie soit la seule ressource ? Je ne le pense pas, et je crois prudent de tenter auparavant la flexion de la tête par le forceps. J'ai eu par ce dernier procédé un enfant vivant. Smellie a réussi aussi, après avoir inutilement cherché à ramener le menton en avant. On a d'autres observations semblables dans les journaux de médecine. C'est donc une ressource qu'il faut se réserver avant d'en venir à la craniotomie.

Dans l'appréciation qu'on veut faire des procédés divers qui ont été indiqués pour terminer l'accouchement dans ces cas difficiles, il ne faut pas être trop exclusif. L'expérience démontre, en effet, que celui qui réussit dans un cas échoue dans l'autre, sans qu'il soit possible de se rendre un compte exact de ces différences ; souvent même, après les avoir inutilement employés tous, on est obligé d'en venir à la craniotomie.

Je crois surtout que pour bien juger de l'utilité de chacun d'eux il faut tenir grand compte, au moment d'opérer, du rapport exact du menton avec le plan postérieur, de l'énergie des contractions et de la tendance que paraît avoir la tête à exécuter son mouvement de rotation. La position mento-postérieure presque directe, l'immobilité de la tête et la persistance de cette position après un travail longtemps prolongé, la faiblesse des contractions, qui succède si souvent à cette durée exagérée du travail, sont évidemment des conditions défavorables à la rotation artificielle.

En résumé : appliquer le forceps; tenter d'abord la rotation en faisant coïncider ses efforts avec la contraction utérine; chercher à fléchir la tête en cas d'insuccès ; pratiquer la craniotomie si l'on échoue.

3° *La face est encore au-dessus du détroit supérieur.* — L'application du forceps ne doit être tentée que lorsque la version pelvienne est tout à fait impossible. L face, en effet, est le plus souvent, comme on le sait, placée en position transversale. D'un autre côté, nous avons démontré qu'à cette hauteur les cuillers sont nécessairement appliquées sur les côtés du bassin : une d'elles, par conséquent, porterait sur le vertex, l'autre sur le cou de l'enfant, et la pression que celle-ci exercerait sur cette dernière partie compromettrait sûrement la vie du fœtus. Nous avions donc raison de dire que le forceps ne doit être introduit qu'autant qu'on ne peut faire autrement, et encore, dans ce dernier cas, faudrait-il essayer, à moins de se servir du forceps de M. Baumers, de convertir la position de la face en position du sommet à l'aide de la version céphalique, et appliquer le forceps sur cette position du sommet.

§ V. — Application du forceps sur la tête retenue encore dans les parties, le tronc étant à l'extérieur.

L'application du forceps est rarement indispensable quand, après la version pelvienne ou l'accouchement naturel par le pelvis, la tête est retenue dans les parties de la mère. Presque toujours la main seule suffit pour l'extraire. Cela est vrai dans la plupart des cas où l'extension de la tête est la seule cause des difficultés; mais si le dégagement manuel n'a pas réussi, ou s'il existe un rétrécissement du bassin, il est évident que le forceps peut être très-utile, quoi qu'en dise madame Lachapelle.

Lorsque l'application de l'instrument est jugée nécessaire, les règles de la manœuvre sont à peu près les mêmes que dans les positions du sommet; c'est encore sur les côtés de la tête, autant que possible, qu'il faut placer les cuillers, c'est toujours vers le point qui doit être ramené sous la symphyse des pubis que doit être dirigée la courbure des bords, etc. Nous ajouterons toutefois que l'instrument doit être insinué sur le plan sternal du fœtus; qu'ainsi on doit faire relever le tronc du côté vers lequel est tourné l'occiput, directement en avant et en haut dans les positions occipito-pubiennes, en avant et à gauche dans les positions occipito-iliaques gauches antérieures, etc., etc. Les branches une fois introduites suivant les règles, on doit, en général, chercher à dégager la tête par un mouvement de flexion qui a pour centre la nuque, placée tantôt au-dessous de la symphyse des pubis, tantôt au devant de la commissure antérieure du périnée. Dans un seul cas, peut-être, on serait autorisé à appliquer le forceps sur le plan dorsal du fœtus, et à dégager la tête par un mouvement de rotation. Nous voulons parler du cas où la face est venue en dessus, l'occiput étant en arrière. La manœuvre qu'à conseillée madame Lachapelle ne réussit pas toujours; il n'a pas toujours été possible à tous les praticiens d'être aussi heureux que l'habile sage-femme, et de retourner la face dans la concavité du sacrum, et force a bien été alors d'appliquer l'instrument. Eh bien, nous pensons, avec M. Velpeau, qu'on pourrait, se rappelant les faits cités par MM. Eckard et Michaelis, chercher, par des tractions bien dirigées, à faire d'abord dégager l'occiput au devant de la commissure antérieure du périnée, et à compléter par l'extension le dégagement de la tête.

Mais un cas beaucoup plus difficile peut se présenter : la tête peut être arrêtée au-dessus du détroit supérieur, soit par un état d'extension auquel on n'a pu remédier par la manœuvre de madame Lachapelle, soit par un rétrécissement du bassin assez peu considérable pour permettre par lui-même l'application du forceps. Smellie, Baudelocque, aussi heureux qu'habiles, ont réussi dans cette application; mais, malgré l'autorité de ces grands noms, combien ne doit-on pas être effrayé par des cas semblables, lorsque des hommes comme Dewees ont toujours échoué! Que d'obstacles en effet! Sans parler de la difficulté que le tronc, remplissant l'orifice vulvaire, apporte dans l'opération, ne doit-on pas remarquer : 1° que lorsque la tête est dirigée transversalement relativement au bassin, ce qui arrive souvent, l'inclinaison du détroit supérieur rend impossible (Dewees, Lachapelle) l'application des cuillers sur les côtés de la tête; 2° quele diamètre vertical de la tête se trouvera nécessairement placé dans la direction de l'axe des cuillers, et que celles-ci se trouveront nécessairement sur les deux extrémités d'un grand diamètre, ce qui compromet beaucoup le succès de l'opération; 3° qu'enfin l'élévation, la position de la tête, font souvent qu'elle n'est saisie qu'incomplétement par l'instrument, et que celui-ci, dès les premières tractions, peut glisser et déchirer les parties de la mère. C'est pourtant la ressource extrême qu'il faut tenter, lorsque les tractions compatibles avec la vie du fœtus ont été infructueuses. Les règles de la manœuvre sont fort simples: faire relever le tronc vers le point que regarde l'occiput; abaisser autant que possible le menton pour remédier à l'extension de la tête; appliquer les cuillers sur les côtés du bassin, et tirer enfin en suivant autant que possible la direction des axes pelviens.

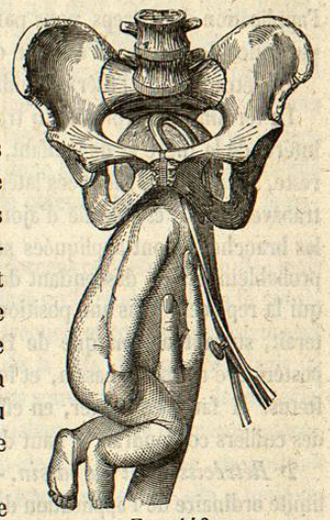

Fig. 143.

Si la base du crâne se présentait à la suite de la détroncation volontaire ou involontaire de la tête, il faudrait, si le bassin était assez bien conformé, appliquer le forceps, après avoir pris la précaution de disposer convenablement la tête, c'est-à-dire l'avoir placée de telle façon qu'elle offrit ses plus petits diamètres au plan du bassin, et que son diamètre occipito-mentonnier fût dans la direction des axes. S'il y avait un vice de conformation trop considérable, le forceps céphalotribe nous paraîtrait seul applicable. (Voy. *Craniotomie.*)

§ VI. — Considérations générales sur l'emploi du forceps.

Instrument éminemment utile quand il est employé à propos et par des mains habiles, le forceps peut causer les désordres les plus graves quand il est mal dirigé ou appliqué dans des cas où son usage n'est pas indiqué. Il est donc bien important, en finissant cet article, de préciser les cas dans lesquels il peut être employé avec avantage. Cette espèce de revue nous donnera l'occasion d'apprécier les conseils qui ont été donnés à ce sujet, et de faire bien comprendre le mode d'action de cet instrument.

Le forceps a été conseillé : 1° dans les cas de position inclinée ou irrégulière de la face et du sommet qui, ne se corrigeant pas spontanément, n'ont pu l'être avec la main seule; 2° dans les cas où il existe une disproportion entre les dimensions de la tête et celles du bassin, que cette disproportion tienne à un volume excessif de la tête ou à un rétrécissement du bassin; 3° dans les cas où un acci-

dent, de nature assez grave pour compromettre la vie de la mère et du fœtus, survient pendant le travail, et où la version n'est plus possible; 4° enfin, dans les cas où la tête, arrivée sur le plancher du bassin, est arrêtée par la résistance des parties molles, ou par la brièveté du cordon.

1° *Positions inclinées du sommet ou de la face.* — Nous l'avons déjà dit, l'application du forceps nous paraît ici préférable à celle du levier quand l'impuissance de la nature a été bien constatée par une attente de sept ou huit heures.

La rétraction de l'utérus rendrait la version trop difficile.

La terminaison prompte du travail nous paraît, en effet, exigée dans le double intérêt de la mère et de l'enfant, et le forceps peut seul procurer ce résultat. Du reste, les positions inclinées latéralement ou pariétales étant presque toujours transversales, il est inutile d'ajouter, après ce que nous avons dit plus haut, que les branches seront appliquées sur les côtés du bassin, et que la tête exécutera probablement, en descendant dans l'excavation un mouvement de rotation [1], qui la replacera dans une position antéro-postérieure. En agissant ainsi, on éviterait, suivant la remarque de Dugès, les difficultés d'une application antéro-postérieure quant au bassin, et le danger d'une application bipariétale quant au fœtus. Il faut remarquer, en effet, que si l'inclinaison était considérable une des cuillers contondrait le haut du cou.

2° *Rétrécissement du bassin.* — C'est à 8 centimètres que nous avons fixé la limite ordinaire de l'application du forceps. Au delà, la réduction que l'on peut espérer obtenir dans les diamètres de la tête ne sera pas, en général, assez considérable pour lui permettre de traverser le diamètre rétréci du bassin. Il résulte, en effet, des expériences de Baudelocque que, lorsque le forceps est appliqué sur les deux extrémités du diamètre bipariétal, on ne peut obtenir sans compromettre la vie de l'enfant plus de 9 à 11 millimètres de réduction. Or, le diamètre bipariétal a, sur une tête bien conformée, 9 centimètres à 9 centimètres et demi; en supposant qu'on le réduise de 1 centimètre, il conservera encore 8 centimètres au moins.

Quelques praticiens ayant vu, dans des cas où le bassin offrait moins de 8 centimètres, la tête se mouler peu à peu à la forme et aux dimensions de la cavité pelvienne sous l'influence des seuls efforts de la matrice, ont pensé que l'art pouvait faire alors ce que la nature fait quelquefois seule, que le forceps pouvait obtenir la même réduction dans les diamètres de la tête, et que dès lors l'instrument devait toujours être utile dans les rétrécissements au-dessous de 8 centimètres. Mais ils ont comparé deux faits complétement dissemblables. Sans

[1] C'est ce qui arriva chez une dame de la rue Saint-Paul, auprès de laquelle je fus appelé par M. le docteur Ducros. Il était sept heures du soir. Les membranes étaient rompues depuis huit heures du matin. La tête, placée en position occipito-iliaque transversale, inclinée sur son pariétal antérieur, n'avait pas avancé d'un millimètre depuis le matin, et était si peu engagée au détroit supérieur, que je fus obligé d'introduire presque toute la main pour reconnaître la position. Les eaux étaient complétement écoulées; je tentai vainement la réduction. L'application du forceps, pratiquée comme je viens de l'indiquer, eut le plus heureux résultat. La tête descendit, tourna dans l'intervalle des cuillers, et en moins de cinq minutes l'enfant fut extrait. Il cria immédiatement après sa naissance. La mère a eu les suites de couches les plus heureuses.

aucun doute, les efforts expulseurs ont pu pousser la tête à travers certains bassins qui n'avaient que 7 à 7 centimètres et demi, mais ce résultat n'a été obtenu qu'après un travail de trente, quarante, soixante heures même; la pression à laquelle la tête a été soumise a été une pression lente et graduée à laquelle le cerveau a pu peu à peu s'habituer. La réduction obtenue par le forceps est, au contraire, le résultat d'une pression qui n'a duré qu'une demi-heure, qu'une heure au plus. Or, tout le monde sait que certaines tumeurs, dont le développement demande plusieurs années, peuvent exister à l'intérieur de la boîte crânienne sans produire aucun accident, tandis qu'une gouttelette de sang subitement épanchée détermine instantanément la paralysie. La pression qu'exerce le forceps, pression presque instantanée, peut donc tuer le fœtus, bien qu'elle n'obtienne qu'une réduction moindre que celle obtenue quelquefois par la nature après plusieurs heures de travail.

Lorsque le bassin a plus de 8 centimètres, le forceps peut être très-utile; mais on a, je crois, mal apprécié la nature des services qu'il rend alors, en le considérant tout à la fois comme un instrument de traction et comme un instrument de pression propre à réduire les dimensions de la tête. Le forceps n'agit ici que comme un instrument de traction. Le plus souvent, en effet, le rétrécissement existe au détroit supérieur et porte spécialement sur le diamètre antéro-postérieur de ce détroit. La tête, retenue au-dessus, est placée en position transversale ou diagonale, mais le plus souvent transversale; car elle a toujours de la tendance à offrir ses plus grands diamètres aux plus grands diamètres du bassin. C'est donc alors le diamètre bipariétal qui correspond au plus petit diamètre; d'où il résulte que c'est sur les deux extrémités du diamètre bipariétal qu'il faudrait que fussent appliquées les cuillers du forceps. Or, nous avons démontré que cela n'était possible dans aucun cas; mais cette impossibilité est encore plus évidente dans le cas de rétrécissement. Car, suivant la remarque du du docteur Collins, si le diamètre sacro-pubien n'a que 8 centimètres, il sera impossible d'y placer un instrument qui, lorsque ses branches sont rapprochées, laisse encore entre chacune d'elles un intervalle de près de 9 à 9 centimètres et demi.

Le forceps sera donc appliqué latéralement. Mais qui ne voit qu'alors la pression qu'il exercera portera sur le diamètre occipito-frontal; et si les expériences de Baudelocque ont prouvé que la tête, aplatie dans un sens, ne s'allongeait pas sensiblement dans l'autre, au moins ne peut-on pas admettre que la réduction obtenue dans le diamètre occipito-frontal diminue en même temps le bipariétal qui lui est perpendiculaire? Comment donc agit le forceps? Évidemment, il n'est encore ici qu'un instrument de traction dont les efforts, se joignant aux contractions de l'utérus, tendent à engager la tête dans l'excavation, et par conséquent à engager les bosses pariétales dans le diamètre antéro-postérieur; c'est par la résistance opposée par le pubis et le sacrum qu'est comprimé le diamètre bipariétal : c'est le bassin lui-même qui est ici l'agent compresseur, et non point le forceps, qui ne peut agir que par les tractions qu'il facilite. La pression exercée par l'instrument serait certainement plus nuisible qu'utile, en s'opposant à l'al-