sont importants, et les accoucheurs de tous les pays, avant de juger définitivement la transforation, devront suivre M. Hubert sur le terrain de l'expérimentation et de l'observation ; néanmoins je crois qu'il sera difficile de faire avec le transforateur des perforations ussi nombreuses que cela peut être nécessaire.

ARTICLE III

SECTION DU COU ET DU TRONC

Nous ne décrirons pas la décollation après la sortie du tronc, car, lorsqu'on se trouve dans la nécessité de la pratiquer volontairement, le procédé à suivre est des plus simples, qu'on l'opère avec un bistouri ou des ciseaux.

Ce n'est pas le seul cas dans lequel la tête, séparée du tronc, reste dans l'utérus; nous verrons plus bas qu'il en est ainsi dans certaines présentations du tronc. Enfin, il peut arriver que cette détroncation soit le résultat de l'impéritie ou de l'ignorance. Dans tous les cas, il faut extraire la tête. Cette extraction est très-pénible quand le bassin est mal conformé. La tête se présente alors par sa base, et cette circonstance rend sa perforation difficile. Aussi a-t-on conseillé de chercher d'abord à faire tourner la tête de manière à amener au détroit supérieur une partie de la voûte du crâne : ce déplacement doit être pratiqué toutes les fois qu'il est possible. La mobilité de la tête, mobilité très-grande alors, facilite singulièrement le glissement de la pointe du perforateur, et expose beaucoup les parties de la mère à être déchirées par l'instrument. Le meilleur moyen de prévenir cet accident est de faire placer les deux mains d'un aide sur la région hypogastrique et de faire ainsi une pression suffisante pour fixer la tête.

Tout n'est pas fini après la perforation du crâne, et le céphalotribe devient souvent nécessaire quand le rétrécissement est considérable. Mais la mobilité de la tête fait qu'elle fuit devant l'instrument, ne peut être saisie que très-imparfaitement, et glisse dès les premières tractions. La difficulté de saisir la tête ne tient pas toujours seulement à sa mobilité. Lorsque l'inclinaison du détroit supérieur est trop grande, la tête, située au-dessus des pubis, ne peut être atteinte par l'instrument, que son défaut de courbure dirige nécessairement en arrière. C'est à cette circonstance que je crois devoir attribuer l'inutilité des tentatives faites un jour à la Maternité par M. Paul Dubois. Ce professeur, fatigué par plusieurs heures de manœuvres infructueuses, eut la bonté de me permettre d'intervenir. J'introduisis la main droite, je saisis la mâchoire inférieure, et je tirai sur elle, mais inutilement : la base du crâne venait s'arrêter contre la symphyse. Je m'aperçus que l'insuccès de mes tractions tenait à ce qu'elles étaient forcément dirigées en bas et en avant. Je demandai alors un crochet mousse, je le substituai à mon doigt placé sur la mâchoire inférieure, et repoussant le manche de l'instrument en arrière, de manière à tirer en bas et en arrière, je fus assez heureux pour amener promptement la tête dans l'excavation ; elle fut ensuite facilement extraite.

L'instrument que j'ai imaginé, et que je viens de décrire, aurait certainement prévenu la plupart des difficultés que nous avons rencontrées dans ce cas.

La section du cou ou du tronc est ordinairement pratiquée dans l'intérieur même des voies génitales ; cette opération est quelquefois le seul moyen dont l'accoucheur dispose pour terminer l'accouchement dans les présentations du tronc. Dans cette présentation, en effet, la version n'est pas toujours possible : quand les membranes sont rompues depuis longtemps, les eaux complétement écoulées, et que l'épaule se présente fort engagée dans l'excavation, la rétraction violente de l'utérus peut rendre impossibles l'introduction de la main et l'évolution du fœtus. Si alors l'enfant est vivant, il n'y a qu'à espérer l'évolution spontanée ; mais aussitôt qu'il est mort, il faut se hâter de soustraire la femme aux conséquences fâcheuses d'un travail trop long.

Couper le bras alors est une opération complétement inutile. La présence de ce membre ne gêne en rien la manœuvre, et il sera très-utile au contraire en favorisant les tractions. C'est sur le tronc du fœtus qu'il faut agir, et, parmi les procédés proposés, celui de Celse et celui du docteur Lee me semblent seuls applicables. C'est à la décollation que Celse avait recours en pareil cas. J'ai vu plusieurs fois employer cette méthode par M. Dubois. Il agit de la manière suivante : Il s'assure d'abord du lieu qu'occupe le cou de l'enfant; puis une main (la gauche quand la tête est à droite, la droite quand elle est à gauche) est introduite tout entière dans l'utérus, et l'indicateur, s'appliquant en forme de crochet sur la région cervicale, s'efforce de la tirer en bas pour la rendre plus facilement accessible : lorsque le doigt ne suffit pas, on peut se servir avec avantage d'un crochet mousse avec lequel on s'efforce de remplir le même office (fig. 159); l'autre main saisit de très-longs ciseaux modérément courbés sur leur plat, à lames épaisses et bien tranchantes, et les fait glisser sur la face palmaire de la main introduite jusque sur le cou de l'enfant. Là on écarte légèrement les lames, on cherche à engager une petite partie du cou entre elles, et, par de petites incisions répétées, on divise successivement toute l'épaisseur du cou. Quand la décollation est achevée, on tire sur le bras qui pend ordinairement alors dans le vagin, on extrait le tronc assez facilement, et l'on va à la recherche de la tête, comme nous l'avons dit plus haut.

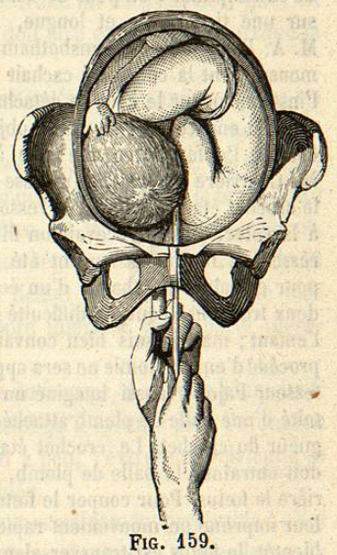

Fig. 159.

Ce procédé n'est pas toujours praticable. Au moins n'avons-nous pu parvenir à opérer cette section du cou chez une femme auprès de laquelle nous fûmes appelé par notre ami le docteur Léveillé. La tête et le cou étaient tellement élevés, l'utérus tellement rétracté, qu'il nous fut impossible de porter la main et les