CHAPITRE IV

TROUBLES ATROPHIQUES DE LA NUTRITION CELLULAIRE (*Suite*).

DÉGÉNÉRESCENCE ALBUMINOÏDE

Dégénérescences avec coagulation du protoplasma.

Les modifications chimiques subies par le protoplasma dans cette variété de dégénérescence ne s'éloignent pas beaucoup du type de la composition élémentaire de l'albumine :

C	— 48	— 55
H	— 6,5	— 7,3
Az	— 13	— 19
O	— 19	— 35
S	— 0,3	— 5,5

Avec des oscillations quantitatives plus ou moins prononcées des éléments composants autour de ce chiffre, tous les tissus appartenant à ce groupe de dégénérescences ont pour caractère commun de donner la réaction de Millon et la réaction xanthoprotéique. Devenant de moins en moins intenses, à mesure qu'augmente la dislocation de la molécule albuminoïde, les réactions se montrent avec le plus de netteté aux stades initiaux, aux degrés les moins prononcés de la lésion. La variété de modification qualitative du protoplasma, connue sous le nom de *tuméfaction trouble et de dégénérescence granuleuse*, peut être considérée comme un des stades de début de cette altération anatomique.

En raison de son siège d'élection préféré sur les éléments cellulaires du parenchyme, cette variété de modification protoplasmique est souvent désignée sous le nom de *dégénérescence parenchymateuse*.

Dégénérescence parenchymateuse, tuméfaction trouble, dégénérescence granuleuse.

Dans cette lésion le protoplasma cellulaire, examiné à l'état frais dans une solution de chlorure de sodium à 0,6 p. 100, paraît épaissi, trouble et comme poussiéreux; il doit cet aspect particulier à la pré-

sence d'un grand nombre de granulations albuminoïdes très fines (fig. 57, *a*, *b*). Quand les granulations sont confluentes et que la cellule est quelque peu gonflée, on prononce le nom de tuméfaction trouble.

Lorsque les granulations ont des dimensions plus grandes et deviennent très visibles, on parle de *dégénérescence granuleuse*. En réalité, ces deux modifications physiques du protoplasma sont de même nature, les différences étant purement quantitatives. Le caractère albuminoïde des granulations ou de la masse du corps cellulaire tuméfié est déterminé par ses réactions à l'égard des acides azotique et acétique, des alcalis caustiques et des autres réactifs. L'acide azotique concentré colore les granulations en jaune; la teinte devient plus forte quand on ajoute de l'ammoniaque (réaction xanthoprotéique); l'acide acétique et la potasse déterminent le gonflement des granulations ou les dissolvent. L'insolubilité des granulations dans l'éther et leur non-colorabilité en noir par l'acide osmique distinguent, au point de vue microchimique, la dégénérescence granuleuse de la dégénérescence graisseuse. L'abondance des granulations cache la structure du protoplasma : dans les reins, la striation de l'épithélium s'efface; dans les muscles, la striation transversale devient moins nette ou même disparaît totalement, etc.

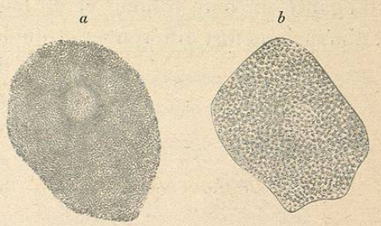

Fig. 57. — Cellules hépatiques fraîches de chiens examinées dans la solution physiologique de chlorure de sodium.

a, cellule normale; *b*, tuméfaction trouble et dégénérescence granuleuse (Gross. 1 000 diam.).

On ne peut encore, à l'heure présente, résoudre le problème de l'origine de la granulation albuminoïde, qui donne au protoplasma malade cet aspect poussiéreux et trouble si particulier. Il est probable que l'albumine liquide épanchée entre les molécules de l'albumine organisée se précipite brusquement ou progressivement, lorsquelle est soumise à certaines conditions anormales, et donne naissance à ces granulations. Si cette hypothèse est exacte, la désorganisation de l'albumine, qui produit la tuméfaction trouble et surtout la dégénérescence granuleuse, se rapproche sensiblement du phénomène de la coagulation.

Les préparations de tissu normal, fixées et colorées, montrent que le protoplasma cellulaire, à l'état physiologique, présente, lui aussi, un aspect quelque peu granuleux; mais les véritables granulations des éléments atteints de dégénérescence parenchymateuse revêtent un aspect bien différent. La distinction devient particulièrement facile si l'on prépare et colore les coupes pour voir les granulations d'Altmann. La distribution de ces granulations dans le protoplasma cellulaire peut

BIBLIOTECA PUBLICA

servir de critérium pour juger de l'état normal ou pathologique d'une cellule. Les recherches d'Israël, de Schilling, Galeotti, Kotzowsky et, récemment, de A. Maximoff et Merkulieff, ont montré que déjà, aux degrés initiaux du gonflement trouble et de la dégénérescence granuleuse, on peut constater une modification des granulations fuchsinophiles. Ces dernières qui, à l'état ordinaire, se font remarquer par l'égalité de leur volume et de leur capacité tinctoriale, acquièrent des dimensions fort différentes et quelques-unes même perdent la propriété de se colorer. Les unes se gonflent et se dissolvent en quelque sorte; les autres, au contraire, se réunissent, se confondent entre elles et contribuent à former des granulations plus volumineuses (fig. 58, *b*).

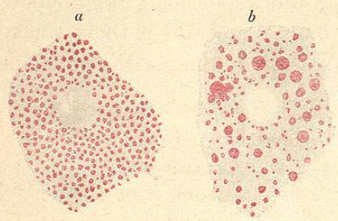

Fig. 58. — Cellule hépatique de chien, après durcissement et coloration des granulations d'Altmann (Gross. 1 000 diam.).

a, cellule normale; *b*, cellule en état de tuméfaction trouble.

Le résultat est l'apparition, dans la substance intergranuleuse du protoplasma, de vacuoles très fines, produites par l'éloignement des granulations les unes des autres ou encore par la transformation liquide de la substance amorphe (paraplasme), ou enfin par la dissolution immédiate et la disparition des granulations plus volumineuses.

La méthode histologique d'Altmann, pour mettre en évidence les granulations, est d'une technique délicate et exige des préparations extrêmement minces; on peut se contenter de procédés plus simples pour mettre en lumière la tuméfaction trouble.

Le caractère décisif se tire de la réaction du noyau de la cellule lésée *à l'égard des colorants nucléaires ordinaires* (hématoxyline, borax carmin, safranine, thionine, etc.). Tant que la cellule conserve son intégrité, les noyaux fixent les substances colorantes sus-indiquées, et l'on obtient alors une coloration particulière et différentielle de la substance chromatique du noyau (après fixation des éléments cellulaires dans le liquide de Muller et dans l'alcool, et surtout dans le liquide de Flemming, le sublimé ou le formol). Au contraire, dans les *cellules qui ont déjà subi le gonflement trouble ou la dégénérescence granuleuse, les noyaux perdent la capacité de fixer les matières colorantes ou les fixent d'une façon diffuse. Au lieu de présenter des contours fermes et une forme nettement dessinée, le noyau offre l'aspect tantôt d'un petit cercle mat et incolore, tantôt d'un petit amas ratatiné, coloré d'une manière diffuse* (voir fig. 60). Parfois la chromatine se subdivise en petits tas séparés et, les contours du noyau disparaissant, on ne constate, à sa place, qu'un amas de granu-

lations et de masses chromatiques. Ce dernier aspect témoigne déjà *de la mort* de la cellule et sera décrit, d'une façon détaillée, au chapitre de la nécrose. Les cellules en dégénérescence granuleuse ne sont pas unies les unes aux autres aussi solidement que les cellules normales. Elles se détachent facilement, comme on peut le constater dans la dégénérescence parenchymateuse de l'épithélium rénal (fig. 60). *A l'œil nu*, les parties et les organes ayant subi la dégénérescence parenchymateuse se montrent modifiés dans leur consistance et leur coloration. Ils semblent avoir été cuits; ils sont privés de leurs contours normaux et augmentés le plus souvent de volume (tels les reins dans la maladie de Bright, etc.). La quantité de sang qu'ils contiennent paraît diminuée. Sur la coupe, ils offrent un aspect trouble, d'un gris mat; leur élasticité a disparu; ils ont acquis une mollesse inaccoutumée et une consistance pâteuse.

Fig. 59. — Dégénérescence parenchymateuse. *État moiré* des fibres musculaires d'un cœur de cobaye soumis à l'intoxication subaiguë par la toxine typhoïde soluble (Gross. 600 diam. Colorat. éosine et hématoxyline).

Une remarque est maintenant nécessaire. Dans *la mort des cellules* prises isolément et arrachées de leur siège, ou cueillies *sur le cadavre*, il peut se produire, comme phénomène *post mortem*, cadavérique, une désorganisation du protoplasma cellulaire, comparable à celle qu'on voit apparaître, pendant la vie, au cours de la dégénérescence parenchymateuse. Les *modifications cadavériques peuvent donc simuler une tuméfaction trouble pathologique ou une dégénérescence granuleuse*. L'erreur sera évitée par l'examen immédiat des matériaux recueillis aussi fraîchement que possible et par l'étude des coupes du tissu fixé et durci, étude qui permettra de constater la conservation des réactions colorantes des noyaux cellulaires. La tuméfaction trouble et la dégénérescence granuleuse s'observent de préférence dans les cellules épithéliales des organes et dans les muscles. On les constate aussi, mais plus rarement, dans les cellules nerveuses (modification des granulations de Nissl) et même dans le tissu conjonctif.

Quant aux *causes* qui provoquent ces modifications du protoplasma

cellulaire, elles sont multiples et diverses : tout ce qui trouble la nutrition et la vie de la cellule, sans en amener la mort, peut leur donner naissance. L'insuffisance de l'afflux sanguin, les stases veineuses, les troubles circulatoires en général, l'inanition, l'hyperthermie, les toxines microbiennes (*fièvre typhoïde*, *scarlatine*, *diphtérie*, *érysipèle*, *variole*, *septicémie*, *choléra*, etc.), le fonctionnement exagéré et la suppression de l'innervation d'un certain nombre de groupes musculaires, les intoxications alcoolique, phosphorique, arsenicale, chloroformique, etc., peuvent provoquer l'apparition de la dégénérescence parenchymateuse.

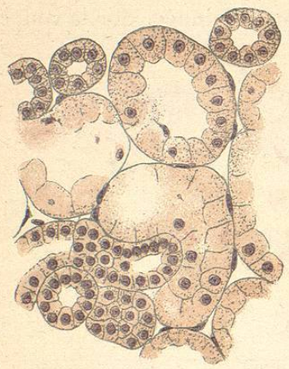

Fig. 60. — Néphrite parenchymateuse (enfant mort de scarlatine). En plusieurs régions des tubes contournés l'épithélium est atteint de dégénérescence parenchymateuse et même de nécrose (Coloration par l'hématoxyline et l'éosine. Agrandiss. 200 diam.).

Cette lésion est particulièrement fréquente dans l'inflammation des parenchymes, et c'est pour cela que Virchow confondait, et semble même confondre encore maintenant (1897), l'inflammation parenchymateuse avec la dégénérescence parenchymateuse, ce que l'on ne saurait admettre. *Il faut dire toutefois qu'aucune inflammation aiguë n'évolue sans que les cellules qui se trouvent dans le foyer inflammatoire* ne subissent plus ou moins la tuméfaction trouble.

Dans l'inflammation des organes glandulaires cette dégénérescence atteint des portions entières de l'organe, parfois même sa presque totalité. Il faut donc éviter l'erreur commune de désigner sous le nom d'inflammation parenchymateuse une lésion qui n'est que le résultat d'un acte purement dégénératif. Dans un grand nombre de maladies infectieuses et d'intoxications, dans certains stades de l'inanition, la dégénérescence parenchymateuse est étendue à presque tous les organes, muscles, etc. Dans les fibres striées, la dégénérescence parenchymateuse d'origine toxique fait souvent apparaître l'aspect que Renaut (de Lyon) a désigné sous le nom *d'état moiré*. Cette lésion (fig. 59) se voit facilement dans le myocarde d'animaux soumis pendant deux ou trois semaines à l'intoxication par le poison typhique, diphtérique, etc. On constate un désordre dans la disposition intra-fibrillaire des disques, comme si les régions claires avaient subi une liquéfaction plus complète que les zones ou disques obscurs.

Les causes génératrices de la dégénérescence parenchymateuse agissent-elles avec plus d'intensité et de persistance, la désorganisation

des molécules albuminoïdes peut aboutir à la rupture de leurs liens réciproques : le corps cellulaire se décompose alors en une masse de granulations albuminoïdes. Cette mort progressive de la cellule, désignée sous le nom de *nécrobiose* (Virchow), s'observe toujours, à un degré variable, dans tout foyer d'inflammation et dans le point même où s'est fait sentir l'agent morbide; à côté de cellules encore

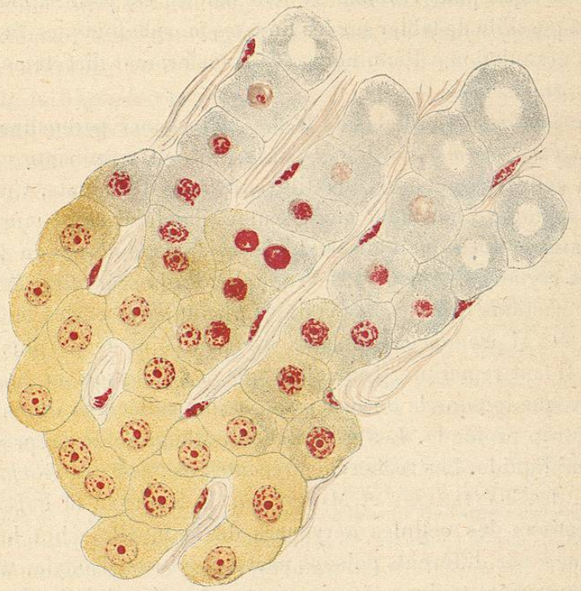

Fig. 61. — Foie de cobaye. Foyer de nécrose provoquée par l'injection sous-cutanée d'une dose de 1 centigramme de phosphore. Entre la région mortifiée dont les noyaux ne se colorent plus et le tissu normal dont les noyaux ont conservé leurs propriétés ordinaires de coloration, on distingue une zone où les cellules sont atteintes de tuméfaction trouble. Le protoplasma de ces cellules est poussiéreux et leur noyau a pris une teinte diffuse (Gross. 450 diam. La pièce a été fixée dans le liquide de Flemming et colorée par la safranine et l'acide picrique).

vivantes, on en distingue qui portent les stigmates de la tuméfaction trouble. On suit avec précision la transformation progressive de cette lésion en une dégénérescence nécrobiotique; il suffit pour cela de faire attaquer les tissus par une substance chimique active. Injectons à des cobayes, sous la peau, de petites doses de phosphore ou d'arsenic (0,01) : nous verrons apparaître dans le foie des foyers de nécrose. Examinés au microscope, ces foyers montrent à leur centre, point où le poison a exercé ses plus grands ravages, des cellules atteintes de nécro-

biose. A mesure qu'on s'éloigne de ce centre, les éléments mortifiés deviennent moins nombreux et on ne trouve bientôt plus que des cellules atteintes, à différents degrés, de tuméfaction trouble (fig. 61).

La dégénérescence parenchymateuse est souvent accompagnée de dégénérescence graisseuse, surtout dans les cas où la cause initiale des lésions est d'origine microbienne ; de très fins amas graisseux se montrent alors parmi les granulations albuminoïdes. Il suffit de faire agir l'acide osmique pour reconnaître leur nature. On peut supposer, autant qu'il est possible de tabler sur les finesses morphologiques du processus, que les granulations albuminoïdes se transforment directement en gouttelettes graisseuses.

Dans les formes initiales de la dégénérescence parenchymateuse, le *retour à l'état normal est possible*, si la cause déterminante cesse d'agir et si la cellule reçoit une quantité suffisante d'aliments. Cette conclusion s'applique également aux cellules glandulaires et musculaires et même aux cellules nerveuses. L'observation clinique en fournit des preuves certaines. Après la fièvre typhoïde, la scarlatine, la diphtérie, les tuméfactions troubles des cellules glandulaires et des muscles, etc., qui ont été si prononcées, disparaissent au point de ne plus laisser de traces. Il faut remarquer cependant que la restitution *ad integrum* n'est possible que lorsque la désorganisation des molécules albuminoïdes n'a pas été trop profonde. Les granulations albuminoïdes reprennent leur état semi-liquide. Les recherches récentes de Nissl, de Goldscheider et Flatau, de Chantemesse et Marinesco, de Kempner et Pollak, sur les modifications des cellules nerveuses de la moelle, chez les animaux intoxiqués par différents poisons nerveux (nitrite d'amyle, toxine de la viande putréfiée, toxique tétanique) et recevant, quelques heures après, des antidotes appropriés, démontrent que même *la cellule nerveuse anatomiquement modifiée* et dont le protoplasma présente des signes de dégénérescence (que la coloration de Nissl met parfaitement en lumière) *peut revenir à l'état normal.* Dans ce cas, toutes les altérations pathologiques qui existaient auparavant disparaissent. Cette constatation légitime l'hypothèse que dans le retour à la santé, après une intoxication alcoolique aiguë, les modifications de structure des cellules nerveuses provoquées par l'alcool disparaissent (Marinesco, Van Gehuchten).

Le gonflement et la fusion de toutes les molécules albuminoïdes liquides ou semi-liquides de la cellule peut aboutir à constituer une seule masse volumineuse, homogène, quasi cireuse. La structure du protoplasma est alors complètement altérée et la désorganisation de la molécule albuminoïde atteint un degré voisin de la mort. Cette modification du protoplasma se rencontre principalement dans le tissu musculaire; elle porte, d'après la terminologie de Zenker, qui l'a décrite le premier, le nom de *dégénérescence cireuse.* Les parties musculaires malades rappellent l'aspect de morceaux de cire : à l'œil nu, les fibres dégénérées donnent l'image de la *chair de poisson* ; elles affectent, sous le microscope, une forme irrégulière en chapelet ou en îlots, par suite de l'alternance de portions normales du muscle avec les masses de la substance musculaire gonflées, cireuses. Le contenu du sarcolemme ainsi modifié se distingue par une fragilité excessive. Sous l'effort de contraction des fibres saines, les régions malades se fragmentent en petites masses; l'enveloppe du sarcolemme même est déchirée. Aux périodes initiales de la dégénérescence cireuse des muscles, tout se borne à la disparition des striations longitudinale et transversale et au gonflement de la substance musculaire; plus tard, la fibre se transforme en un amas de petits globes homogènes et brillants ; elle est mortifiée.

Dans les modifications *post mortem* des muscles et aussi lorsque des fragments de muscles morts restent dans le corps vivant, il peut se produire un état anatomique analogue à celui de la dégénérescence cireuse. Quelques auteurs (Erb, Cohnheim, etc.) ont penché vers l'opinion que la dégénérescence cireuse n'était pas un processus pathologique vital, mais le résultat d'une sorte de phénomène cadavérique de la substance musculaire. On ne saurait aujourd'hui soutenir cette thèse. A côté des modifications cireuses de la substance contractile on trouve toujours des altérations marquées des noyaux musculaires : quelques-uns périssent, d'autres au contraire se multiplient vigoureusement. Un état semblable à la dégénérescence cireuse apparaît dans les muscles, parfois très rapidement, presque immédiatement après l'action de la cause nocive, par exemple à la suite de l'application d'un courant induit très intense, dans les cas de ruptures et de contusions musculaires, à la suite d'injections intra-musculaires de différentes substances chimiques.

Ce sont d'ordinaire les lésions traumatiques des muscles et surtout l'action de divers agents chimiques qui provoquent l'apparition de cette variété de dégénérescence. Parmi ces causes citons : la température basse ou élevée, l'arrêt prolongé de la circulation, les inflammations, la fatigue musculaire excessive, les maladies infectieuses telles que la fièvre typhoïde, le typhus exanthématique, la scarlatine, etc. (Zenker, Hayem, Cornil et Ranvier, L. Popoff, Waldeyer, Richard, Ivanowsky, Neumann, Plouchtchewsky, etc.). La lésion cireuse a des sièges de prédilection : adducteurs de la cuisse, droits abdominaux ; c'est dans ces muscles que Zenker l'a observée pour la première fois ; peu de temps après, Hayem la décrivait dans les fibres cardiaques des typhiques. On la rencontre aussi dans d'autres muscles et même dans les *fibres musculaires lisses* (Benecke).

Ces diverses formes anatomiques de dégénérescence, atrophie simple, dégénérescence granuleuse, dégénérescence cireuse, et enfin décomposition de la fibre en globes séparés, peuvent être observées dans la trichinose, au voisinage des tumeurs et aussi dans les fibres musculaires envahies par une tumeur maligne (sarcome, carcinome).