ou infectieuses. Au nombre des diathèses ou tempéraments morbides jouant un rôle étiologique, il faut citer le rhumatisme chronique, dans ses formes articulaires et larvées (migraineuses, névralgiques, dermopathiques, asthmatiques), etc. Dans les localisations vasculaires, la *goutte* intervient puissamment ; on a dit que la goutte est aux artères ce que le rhumatisme est au cœur.

Dupuytren a signalé le premier la fréquence des lésions athéromateuses des artères dans le *diabète*; c'est à elles que se rattachent les hémorrhagies cérébrales ou rétiniennes, les faits d'asphyxie locale et de grangrène des extrémités qui se montrent dans cette maladie.

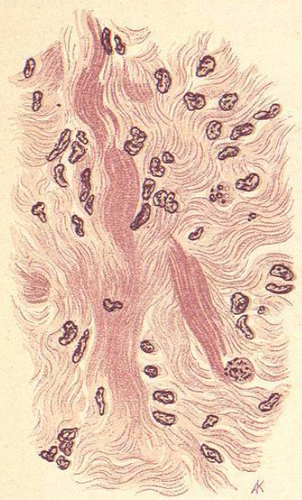

Fig. 68. — Dégénérescence hyaline d'un cœur de cobaye soumis à l'intoxication lente par la toxine typhoïde soluble. Certaines fibres musculaires ont perdu leur striation transversale ; elles sont devenues vitreuses, tuméfiées, et rappelent l'aspect des faisceaux du tissu conjonctif (Gross. 600 diam. Colorat. par la méthode de Van Giesson).

L'hérédité joue également un rôle dans l'étiologie de cette dégénérescence ; le fait a été mis hors de doute, pour les artères cérébrales, par Dieulafoy.

Parmi les causes toxiques, il faut citer l'alcoolisme et surtout l'alcoolisme créé lentement, à petites doses, les toxines microbiennes, le saturnisme (Andral, Kusmaul et Maier, Leudet, Roblot), le tabagisme et l'intoxication lente par l'ergot de seigle, les écarts de l'alimentation, et en particulier l'alimentation carnée excessive, le surmenage, qui jette dans l'économie une quantité considérable de matières extractives, de déchets plus ou moins toxiques (leucomaïnes, etc.), les émotions morales déprimantes, enfin la vieillesse, qui est une sorte de maladie par intoxication lente.

Les maladies infectieuses qui provoquent cette dégénérescence agissent sous la forme aiguë ou sous la forme chronique. La fièvre typhoïde, la diphtérie, la scarlatine, la rougeole, la grippe, la tuberculose aiguë doivent être rangées parmi les premières ; dans les secondes, il faut placer l'impaludisme et la syphilis, qui « aime les artères ».

Les maladies microbiennes agissent naturellement par les toxines que sécrètent les parasites. Dans les fièvres typhoïdes de longue durée terminées par la mort, il

est rare que l'on ne trouve pas dans le cœur des fibres musculaires donnant la réaction de la matière hyaline ; on les rencontre surtout dans les couches situées immédiatement sous l'endocarde.

Si l'on veut étudier expérimentalement la production de la substance hyaline, il n'est pas de meilleur procédé que celui qui consiste à empoisonner lentement des cobayes par des doses faibles et renouvelées de toxine typhoïde soluble. L'un de nous (Chantemesse) a fait cette recherche systématique et il a obtenu les résultats suivants, qui se lisent sur les figures ci-jointes (fig. 67, 68, 69). Lorsqu'on injecte sous la peau de cobayes neufs une petite dose de toxine typhoïde soluble et que l'on renouvelle cette injection une ou deux fois par semaine, suivant l'effet produit, les animaux, après avoir maigri, reprennent peu à peu leur poids et leur santé apparente. Lorsqu'on

Fig. 69. — Plaque de dégénérescence hyaline (sclérose insulaire) dans la paroi cardiaque d'un cobaye soumis à l'intoxication lente par la toxine typhoïde soluble (Gross. 55 diam. Colorat. par la méthode de Van Giesson).

les sacrifie au bout de six semaines, trois mois, six mois et même davantage, on trouve dans divers organes, et en particulier dans le cœur, des lésions plus ou moins avancées qui donnent à l'œil nu l'image du cœur atteint de sclérose. L'examen microscopique, fait après coloration par la méthode de Van Giesson, laisse reconnaître, de la manière la plus nette, l'existence de la dégénérescence hyaline ayant frappé d'abord les capillaires et ensuite les fibres musculaires elle-mêmes. La lésion se montre avec son maximum d'intensité dans les couches contractiles qui sont le plus immédiatement en contact avec le sang qui charriait la toxine. Quand un cobaye a été soumis à l'intoxication expérimentale pendant trois mois et que celle-ci a cessé depuis cette époque, les lésions de la dégénérescence hyaline poursuivent leur évolution, et il ne faut sacrifier l'animal que sept ou huit mois plus tard, pour juger du développement complet de cette dégénérescence. On constate alors — indépendamment des lésions du rein et des autres organes sur lesquels nous n'insistons pas — des altérations diffuses ou localisées de sclérose cardiaque formée par la matière hyaline. Les fibres musculaires atteintes ont perdu leur striation ; elles sont franchement rouges et com-

pactes; l'espace lymphatique ou sanguin qui les sépare est lui-même souvent le siège d'une infiltration de cette matière hyaline, si bien que le tissu paraît être infarci d'une

Fig. 70. — Dégénérescence hyaline d'un pilier de cœur de cobaye soumis à l'intoxication lente par la toxine typhoïde soluble (Gross. 100 diam. Colorat. par la méthode de Van Giesson).

plaque de cette sclérose. Parfois la cellule musculaire n'est pas transformée en un bloc de tissu hyalin compact; la striation transversale ne se reconnaît plus, mais les fibrilles sont encore distinctes les unes des autres, dans leur longueur. Comme elles sont en même temps devenues gonflées, vitreuses et homogènes, elles prennent, sous l'influence du réactif de Van Giesson, la coloration rose ou rouge; elles ne ressemblent plus alors à une fibre musculaire, mais bien à une fibre conjonctive.

Fig. 71. — Figure précédente vue à un plus fort grossissement (Gross. 400 diam.).

Ces plaques de dégénérescence hyaline se voient dans les ventricules, mais surtout vers la surface libre des piliers et principalement au niveau des parois des oreillettes, comme si la minceur de ces parois rendait plus facile leur imprégnation pas le sang toxique et facilitait leur dégénérescence. Cette dernière frappe aussi les vaisseaux, les capillaires et même les ramifications vasculaires artérielles assez volumineuses. Les figures ci-jointes montrent une endartérite végétante avec hyalinisation de la membrane interne; les préparations ont été prises sur un cobaye sacrifié huit mois après le début d'une intoxication typhique graduelle, laquelle n'avait été poursuivie que pendant trois mois.

Le phénomène pathogénique essentiel est donc l'action d'un poison qui, circulant dans le sang, agit d'abord sur les petits vaisseaux, plus tard sur le tissu conjonctif, et aussi sur les éléments nobles des organes, pour produire les scléroses insulaires. On s'explique ainsi les endo et péri-artériolites, les capillarites, les lésions mêmes des grosses artères consécutives à l'imbibition de la tunique interne par un sang adultéré et la friabilité des parois par le fait de l'altération des vasa-vasorum. Ainsi naissent les scléroses insulaires plus ou moins étendues dans le

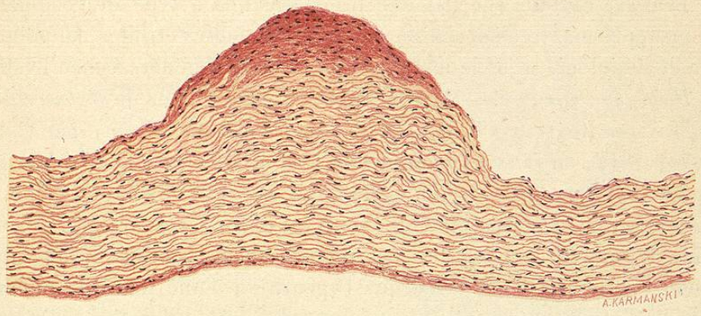

Fig. 72. — Plaque d'aortite expérimentale avec dégénérescence hyaline; aorte du cobaye intoxiqué pendant huit mois avec la toxine typhoïde soluble (Gross. 100 diam. Colorat. par la méthode de Van Giesson).

cœur, dans les reins, scléroses dans la pathogénie desquelles interviennent le poison sanguin et aussi les troubles par insuffisance de circulation due aux diminutions du calibre des vaisseaux.

L'influence du système nerveux sur la résistance des tissus, à l'apparition de la dégénérescence hyaline, n'est pas encore bien connue; il est vraisemblable que son rôle est important. Giovanni a sectionné chez les chiens, à travers deux espaces intercostaux, les cordons du grand sympathique. Au bout de quelques mois ou de quelques semaines, il trouvait sur l'aorte descendante des animaux des taches jaunâtres athéromateuses. Dans un cas de névralgie brachiale rebelle, Huchard a constaté que les artères du bras et de l'avant-bras gauche, siège des douleurs névralgiques, étaient devenues dures, flexueuses et très athéromateuses, tandis que celles du côté droit avaient gardé leurs caractères normaux. Cette intervention du système nerveux dans la pathogénie de la dégénérescence hyaline jette une certaine lumière sur le rôle de l'hérédité (Dieulafoy), du surmenage, des émotions morales et peut-être aussi sur l'influence de maladies toxiques dans lesquelles le poison n'a pas

toujours le rôle simpliste qu'on lui accorde d'ordinaire, c'est-à-dire le pouvoir de créer une lésion locale par action directe. Parfois ce poison agit d'une manière indirecte, en portant son action primitive sur le système nerveux central. Il devient nécessaire, dans la pathologie, d'envisager plus qu'on ne le fait les altérations des organes qui, au cours des maladies infectieuses et toxiques, sont d'origine trophique centrale.

Dégénérescence amyloïde.

Elle est caractérisée par une transformation à type de coagulation du protoplasma, transformation qui a des analogies étroites, au point de vue de l'étiologie et de la morphologie, avec la dégénérescence hyaline.

Historique et nature. — Décrite d'abord sous les noms de *dégénérescence lardacée* par Rokitansky (1842) et de dégénérescence cireuse par Christensen (1844), en raison de l'aspect de lard ou de cire qu'elle donne aux organes atteints, cette lésion anatomique reçut de Virchow le nom de *dégénérescence amyloïde* qu'elle conserve encore aujourd'hui. Meckel étudia le premier ses caractères chimiques (1853). Appliquant la teinture d'iode sur les tissus, il remarqua l'apparition d'une teinte brun foncé sous l'influence de ce réactif et le passage aux colorations diverses, verte, bleue, violette, rouge, lorsqu'on venait à toucher l'organe avec l'acide sulfurique. Meckel crut pouvoir attribuer cette lésion à la présence de véritables dépôts de cholestérine dans les organes, les réactions connues de cette dernière substance se rapprochant beaucoup de celles des tissus lésés. La même année, Virchow montra que les réactions de la cholestérine, au contact de l'iode et de l'acide sulfurique, différaient totalement de celles propres à la dégénérescence en question. Pour celle-ci, en effet, l'iode, employé seul, colore les tissus en rouge brun et ne teint pas la cholestérine ; au contraire, l'acide sulfurique, utilisé seul, colore la cholestérine en rouge brun et ne modifie pas la coloration des tissus atteints de dégénérescence amyloïde. Ces constatations amenaient Virchow à conclure que la substance lardacée n'était pas, comme l'avait dit Meckel, formée de cholestérine ; elle présentait, au contraire, toutes les réactions que montrent les substances amylacées en présence des mêmes agents chimiques. A cette époque (1853), les doctrines régnantes avaient montré l'analogie des processus chimiques dans les règnes végétal et animal, mais cependant on n'avait pas encore signalé dans le règne animal la présence d'un hydrate de carbone (ce n'est que plus tard que Cl. Bernard découvrit le glycogène). Virchow conclut que la substance inconnue qui donnait aux organes une dureté particulière était un corps semblable à l'amidon et lui imposa

le nom de substance amyloïde. Cependant, Kékulé (1858), Schmidt (1859) entreprenaient l'analyse élémentaire de la matière amyloïde. Des fragments de rate dégénérée étaient soumis à une série de lavages à l'eau froide pour entraîner l'albumine, à l'eau chaude pour éliminer les substances minérales, à l'alcool, à l'éther pour enlever la cholestérine et les graisses. On obtenait, à la suite de ces lavages, un corps blanchâtre qui offrait les caractères de coloration propres à la matière amyloïde et qui était formé de carbone, d'hydrogène, d'azote. Ces résultats furent confirmés par Kühne et Roudneff, qui signalèrent, en outre, la présence du soufre, et virent les réactions de cette matière amyloïde vis-à-vis du réactif de Millon. Il s'agissait donc, non d'une matière amylacée, mais d'une matière albuminoïde qui différait de l'albumine ordinaire parce qu'elle était insoluble dans les acides dilués et le suc gastrique.

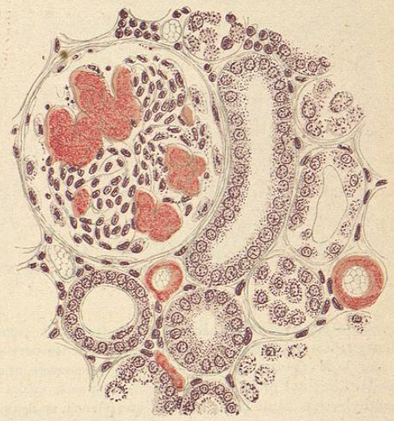

Fig. 73. — Dégénérescence amyloïde du rein (cas de Ziegler). Colorat. par le violet de méthyle. Le tissu dégénéré (anses du glomérule, capillaires) a pris la teinte métachromatique (Gross. 300 diam.).

Les recherches récentes de Kravkoff (1897), faites au laboratoire de Schmiedeberg, ont fait faire un progrès à l'étude de cette question. Après avoir débarrassé la substance amyloïde de tout mélange de nucléine et de fibres élastiques, l'auteur a pu se convaincre, à l'aide d'une analyse chimique, que la substance amyloïde représentait une combinaison d'albumine et d'acide chondrotinosulfurique (trouvé par Schmiedeberg dans les cartilages normaux). Il suffit d'enlever l'acide chondrotinosulfurique à la substance albuminoïde (par un alcali, par exemple) pour que cette dernière se transforme en une albumine ordinaire. Une analyse élémentaire montre sa pauvreté relative en azote et sa richesse en soufre.

La dégénérescence amyloïde est une lésion particulière, à marche lente, frappant les petits vaisseaux, artérioles et capillaires tout d'abord, puis s'étendant progressivement. Lorsque la lésion est à son début, on ne peut la reconnaître à l'œil nu ; plus tard, elle se révèle à la simple inspection macroscopique. Les organes qui en sont atteints sont, par ordre de fréquence, les ganglions lymphatiques, le foie, la rate, les reins ; viennent ensuite la muqueuse du tube digestif, l'épiploon, les

capsules surrénales. Les muscles de la vie de relation et la peau en sont très rarement atteints. L'organe frappé de dégénérescence amyloïde conserve sa forme normale, mais son volume et son poids augmentent. Le foie est très volumineux, lisse; la palpation permet de sentir sur le vivant son bord inférieur mousse. La rate atteint 25 à 30 centimètres de longueur. La tuméfaction du foie et de la rate n'est pas douloureuse; elle se traduit tout au plus par un sentiment de poids ou de pression. Elle n'est pas accompagnée d'ictère. Si le rein est atteint, on voit survenir, avec une albuminurie persistante, tout le cortège symptomatique du mal de Bright. Tels sont les seuls phénomènes constants.

Fig. 74. — Rate amyloïde. Rate dite en grains de sagou. Les grosses granulations sont formées par les corpuscules de Malpighi ayant subi la dégénérescence amyloïde. Elles ont pris, par la coloration avec le violet de méthyle, une teinte métachromatique (Gross. 20 diam.).

Sur la table d'autopsie, l'apparence des organes est homogène, sèche, exsangue; généralement une teinte grise ou gris blanchâtre y domine, et on remarque une sorte de transparence très caractéristique.

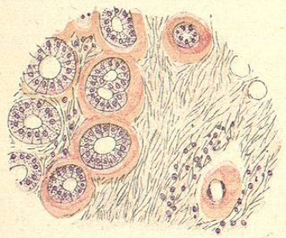

Fig. 75. — Dégénérescence amyloïde de la membrane propre des glandes dans la palpébrale (cas de Vossius).

La lésion peut s'étendre à l'organe tout entier ou se limiter à certaines parties qui se présentent alors avec leurs caractères particuliers. Dans la rate, notamment, on trouve des grains arrondis, transparents, tranchant sur la couleur rouge de la coupe, et qui ont été comparés aux grains de sagou : ce sont les corpuscules de Malpighi, frappés par la lésion (fig. 74). Dans le rein, les glomérules sont les seuls parfois à revêtir cet aspect (fig. 73).

La réaction qui permet de faire le diagnostic de cette dégénérescence est simple. On utilise une solution iodée de 1/2 à 1 p. 100 dont on imbibe le tissu. Si celui-ci est normal, on obtient une teinte jaune; si le tissu est

dégénéré, toutes les parties qui ont subi la transformation prennent une coloration rouge dont l'intensité varie suivant les cas. Une fois cette première teinte obtenue, on ajoute quelques gouttes d'une solution faible d'acide sulfurique ou de chlorure de zinc, et on voit la couleur rouge passer au violet, puis au violet bleuâtre. Un phénomène très caractéristique de la présence de la matière amyloïde est le *pouvoir métachromatique* dont elle fait preuve à l'égard d'un grand nombre de couleurs d'aniline. Sous l'action d'une de ces couleurs, les parties dégénérées prennent une teinte un peu différente de celle de la substance colorante

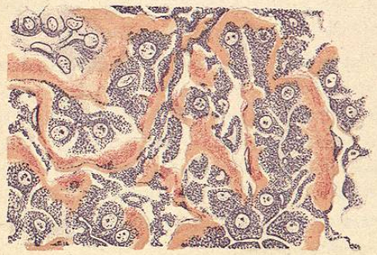

Fig. 76. — Dégénérescence amyloïde du foie de lapin infecté par le staphylocoque (d'après Maximoff). Colorat. par le violet de méthyle. Le tissu dégénéré a pris la teinte métachromatique (Gross. 180 diam.).

Fig. 77. — Dégénérescence amyloïde du foie de lapin infecté par le staphylocoque (d'après Maximoff). Colorat. par le violet de méthyle. Le tissu dégénéré a pris la teinte métachromatique (Gross. 650 diam.).

elle-même. Aussi, traitées par le violet de méthyle ou le violet de gentiane, elles revêtent une coloration rosée, tandis que les tissus normaux conservent la couleur bleu violette de la matière colorante (fig. 74, 75, 76, 77).

Le même fait s'observe quand on utilise le vert de méthyle (Cornil) : les tissus normaux prennent une couleur verte, les tissus amyloïdes une teinte violette. L'hématoxyline, le carmin, l'éosine, etc., ne colorent que faiblement et d'une manière diffuse la substance amyloïde (fig. 78 à 81). Les préparations fixées et non colorées, ou encore les préparations colorées par les dernières couleurs sus-indiquées (hématoxyline, etc.), montrent les tissus malades avec une apparence tout à fait semblable à celle des tissus atteints de dégénérescence hyaline arrivée à la dernière période. Les fibres conjonctives, les parois vasculaires, etc., apparaissent très gonflées, vitreuses, homogènes, amorphes et se décomposant en globes brillants vitreux (comparer la fig. 64 (matière hyaline) avec les fig. 78-81 (matière amyloïde sans coloration spécifique). Seules les réactions avec l'iode, ou mieux avec les couleurs d'aniline, permettent de distinguer l'une de l'autre ces deux dégénérescences. Étant donné ce