degré de similitude des deux variétés de lésions protoplasmiques, *on est conduit à considérer la dégénérescence hyaline du protoplasma comme un stade précurseur de la dégénérescence amyloïde.* Dans les organes qui ont subi la dégénérescence hyaline, on peut presque toujours distinguer des points où les réactions spécifiques révèlent la présence de la substance amyloïde. Inversement, dans les organes frappés de dégénérescence amyloïde, parfois on trouve des portions qui ne présentent pas la réaction caractéristique de cette matière et qui offrent au contraire l'aspect typique de la dégénérescence hyaline. Sur les *tumeurs amyloïdes des paupières et de la conjonctive*, il est particulièrement facile de se convaincre de la parenté anatomique des substances amyloïde et hyaline.

Les recherches expérimentales plaident en faveur de l'hypothèse qui voit dans la substance hyaline un stade primitif de la matière amyloïde. Introduisant dans la cavité abdominale d'un animal sain des fragments frais d'organes en dégénérescence amyloïde et les y laissant pendant quelques semaines, Litten a constaté que la substance amyloïde était restée intacte en apparence, homogène et vitreuse, mais qu'elle avait perdu ses propriétés de teinture avec l'iode et les couleurs d'aniline. En d'autres termes, elle s'était transformée en une *substance amyloïde achromatique*, laquelle ne peut être jusqu'ici distinguée de la matière dite *hyaline*.

Un autre fait vient à l'appui de cette opinion : après un long séjour d'organes ayant subi la dégénérescence amyloïde, dans des liquides fixateurs ordinaires (alcool, liqueur de Müller, etc.), la réaction de l'iode et des matières colorantes d'aniline devient moins nette et disparaît même complètement; elle s'efface aussi si l'on soumet la substance amyloïde à l'action de solutions alcalines très faibles. Le tissu qui a subi la dégénérescence amyloïde se rapproche ainsi étroitement de celui qui a été frappé par la dégénérescence hyaline.

Fig. 78. — Dégénérescence amyloïde du foie. La lumière des capillaires a presque disparu à cause de la tuméfaction de leurs parois (Gross. 200 diam.).

La constatation de tous ces faits permet d'émettre l'hypothèse que la *matière amyloïde représente la combinaison de la substance hyaline et d'un autre élément inconnu* auquel appartient précisément la réaction sus-indiquée. Les recherches de Kravkoff ont démontré que cet élément inconnu n'est autre que l'acide chondrotinosulfurique, qui, à lui seul, donne la réaction typique de métachromasie avec les couleurs d'aniline. Grigorieff a fait récemment des expériences analogues à celles de Litten, et il a pu constater l'absorption progressive des fragments de substance amyloïde introduits sous la peau des chiens et la disparition graduelle des réactions spécifiques de cette matière.

Il n'est pas sans intérêt de noter que le tissu adipeux et les organes frappés de dégénérescence graisseuse acquièrent la propriété de donner, après un long séjour dans le liquide de Muller, la réaction amyloïde avec les colorants d'aniline. Les

gouttes de graisse prennent une coloration rose, tandis que le reste de l'organe se teint en bleu violet (Uthoff, Stegerthal).

La substance amyloïde offre une grande résistance à l'action des agents chimiques et de la putréfaction. Les acides minéraux forts ne la dissolvent qu'à l'état de concentration, en la transformant en syntonine. L'acide acétique concentré ne la dissout pas. L'ammoniaque et les solutions alcalines concentrées en sont les meilleurs dissolvants. De ces solutions on peut, par la neutralisation, extraire la substance amyloïde à l'état de pureté apparente, sous forme de flocons blanchâtres qui ne donnent pas la réaction amyloïde.

Fig. 79. — Foie normal avec coloration des granulations d'Altmann (Gross. 450 diam.).

On admettait autrefois que les éléments cellulaires des organes parenchymateux subissaient la dégénérescence amyloïde. Cette opinion n'a pas été confirmée par les recherches de Wagner, Eberth, Ziegler, Birch-Hirschfeld, Vossius, Wichmnan, Kravkoff, etc. Les résultats récents tendent à prouver que, sans se transformer elles-mêmes en matière amyloïde, les cellules prennent une certaine part à son élaboration. L'hypothèse émise à ce sujet par Verworn, que l'amyloïde est sécrétée par les cellules elles-mêmes, lesquelles subissent, pendant cette sécrétion, une nécrobiose progressive, est confirmée par le travail de Maximoff (1896). Cet auteur a établi *que l'apparition de la substance amyloïde dans les parois vasculaires du foie coïncide avec le gonflement trouble et avec une série de lésions nécrobiotiques du parenchyme hépatique, lésions qui se manifestent par la disparition et la désagrégation de la granulation acidophyle d'*Altmann (fig. 79). Aux degrés initiaux de formation de la substance amyloïde, on peut voir cette matière sortir pour ainsi dire des cellules, en restant liée avec elles par une série de filaments.

Fig. 80. — Dégénérescence amyloïde expérimentale du foie de la poule (Colorat. des granulations d'Altmann. Gross. 650 diam.).

La dégénérescence amyloïde commence par les parois vasculaires et se localise en général dans les éléments fibro-conjonctifs.

Les recherches expérimentales de Wichmann et surtout celles de Maximoff ont permis d'obtenir d'utiles renseignements sur les phénomènes anatomiques intimes qui président à la formation de la substance amyloïde. Elle commence ordinairement dans les parois vasculaires, le plus souvent dans les artérioles et les capillaires. La fine structure fibrillaire des fibres conjonctives disparaît et dans les espaces interfibril-

laires, dans les parois des vaisseaux, entre les cellules musculaires et les fibrilles élastiques, se déposent des couches très minces d'une matière tirant probablement sa source de l'albumine précipitée. Les fibres et les parois vasculaires s'épaississent, se gonflent; la substance précipitée se confond avec les fibres conjonctives en des masses vitreuses, homogènes, absolument semblables à la substance hyaline. Ces masses épaisses se propagent vers la lumière des capillaires, laquelle se rétrécit et disparaît même par places (fig. 78-81). Dans les éléments parenchymateux on constate, dans ce cas, un gonflement trouble, des lésions atrophiques et même nécrobiotiques (disparition des granulations d'Altmann, etc.) se manifestant par la diminution progressive du volume des cellules, qui semblent fondre en quelque sorte, jusqu'à disparaître complètement. La région occupée par les cellules primitives du parenchyme est envahie de plus en plus par des masses homogènes de matière amyloïde.

Fig. 81. — Dégénérescence amyloïde du foie (Colorat. par la vésuvine et l'éosine. Gross. 60 diam.).

Comment se fait cette accumulation? Il est probable que le même processus qui se déroule dans la formation de la substance hyaline reparaît ici. L'albumine circulante est précipitée; elle se dépose entre les molécules de l'albumine stable des fibres conjonctives et se confond avec ces dernières en une masse homogène. Par suite de la viciation des échanges organiques, les nouvelles portions d'albumine, apportées par le sang ou provenant de la destruction des cellules parenchymateuses, subissent le même processus de coagulation et, s'ajoutant ainsi à la fibre déjà gonflée, déterminent l'accroissement progressif de la substance homogène.

La diminution du réseau sanguin et la disparition de la lumière de capillaires entiers, et même d'artérioles, se voient avec la plus grande facilité dans un organe atteint de dégénérescence amyloïde, le rein en particulier, pourvu qu'on ait soin d'injecter le tissu, car la matière d'injection ne pénètre pas dans les artérioles dégénérées.

Dans le *foie*, le processus de dégénérescence est concentré dans les capillaires des lobules hépatiques et dans la tunique moyenne des artères; les parois de la veine porte ne sont atteintes que secondairement, au moins chez l'homme. Chez certains animaux, comme l'a constaté Maximoff (le lapin), la dégénérescence commence par les parois de la veine porte et n'envahit que plus tard les parois de l'artère hépatique.

Dans les *reins*, la lésion porte sur les petits vaisseaux — artères, veines et capillaires — et aussi sur la membrane propre des canalicules;

les anses des glomérules de Malpighi présentent à ce point de vue un aspect particulièrement typique : elles ressemblent à un cierge fin courbé et cassé sur différents points. Le gonflement de la membrane propre des capillaires peut aller jusqu'à l'oblitération et à la disparition complète de plusieurs glomérules, qui ne sont plus représentés que par un globe de substance homogène dans lequel on distingue des noyaux (fig. 73).

D'après les observations de Wichmann et de Maximoff, ce ne sont pas les tuniques propres qui, dans le foie et les reins, subissent tout d'abord la dégénérescence : celle-ci débute à la surface externe des membranes fibro-conjonctives; là se dépose une mince couche de substance albuminoïde homogène, qui augmente peu à peu d'épaisseur et ne se confond que plus tard avec les fibres en une seule masse.

Dans les *ganglions lymphatiques* et dans la *rate*, la lésion se localise de préférence sur les cloisons conjonctives, le réseau adénoïde et aussi dans les parois des artères qui traversent les corpuscules de Malpighi. Quand elle est très avancée, les corpuscules ne forment plus que des masses amyloïdes homogènes et présentent l'aspect de grains de sagou qui parsèment le parenchyme, d'où la comparaison imagée de Rokitansky : la *rate de sagou* (fig. 74).

Dans la *muqueuse intestinale*, dans les glandes à sécrétion externe, la dégénérescence commence par la membrane propre des lobules et les parois des capillaires; de là elle s'étend sur le tissu conjonctif environnant (fig. 75). Dans les villosités intestinales, la dégénérescence amyloïde débute souvent par la paroi du capillaire central.

Dans les *muscles*, c'est le sarcolemme, le périmysium interne et externe qui sont atteints.

Au point de vue de sa distribution, la dégénérescence amyloïde se généralise à plusieurs organes, ou se localise pour ne frapper qu'un seul ou quelques points d'un seul organe.

Dans le premier cas, la lésion se montre simultanément sur le foie, le rein, la rate, les ganglions lymphatiques, les capsules surrénales, la muqueuse intestinale (surtout celle du gros intestin). A un degré moindre, la dégénérescence amyloïde atteint encore les parois vasculaires et le tissu conjonctif d'autres organes : cœur, ovaires, testicules, glandes salivaires, pancréas, séreuses, etc. Cette constatation suffit déjà pour permettre de conclure qu'il existe certaines conditions générales favorables à la genèse de la substance amyloïde, conditions qui se trouvent réalisées dans le parenchyme des grands organes glandulaires les plus richement irrigués, *dans les organes qui supportent l'action nocive des toxines d'origine bactérienne circulant dans l'organisme.* C'est

dans ce sens que CORNIL a pu dire que la dégénérescence amyloïde était une affection viscérale.

Les vaisseaux de la *moelle osseuse*, et surtout ceux des systèmes nerveux périphérique et central, sont plus rarement frappés par la lésion, et avec moins d'intensité ; il est exceptionnel de trouver des traces d'amyloïde dans les parois vasculaires de ces organes. EGOROFF a montré que cette dégénérescence, bien que très restreinte dans le pou-

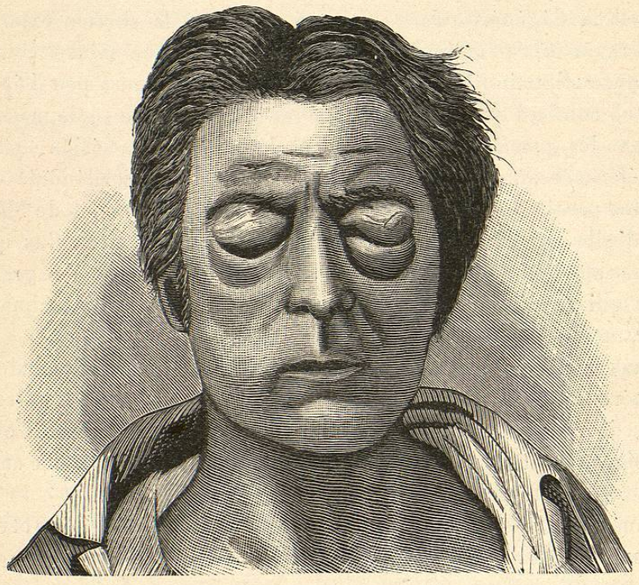

Fig. 82. — Noyaux d'amyloïde dans les deux paupières. Le sujet a les yeux fermés. Cas de ZWINGMANN.

mon, ne respectait pas cet organe, comme on le croyait autrefois. Elle se montre dans les points irrigués par le système vasculaire des bronches, et encore les artères bronchiques avec leurs ramifications sont les seules, parmi ces vaisseaux, qui soient frappées.

A titre de maladie *locale*, la dégénérescence amyloïde se rencontre dans les formations granuleuses, dans les régions enflammées chroniquement, dans les néoformations phlegmasiques du tissu conjonctif, dans les muqueuses des voies respiratoires, dans les cicatrices syphilitiques, dans les ganglions lymphatiques enflammés, dans un certain nombre de tumeurs (fibrome, sarcome, etc.), dans les néoformations du tissu adénoïde, enfin dans les lésions des paupières, etc.

Dans ces cas de dégénérescence limitée, la substance amyloïde constitue une des formes de métamorphose régressive. Elle se présente sous l'aspect de noyaux, de *tumeurs* (fig. 82), dans lesquels on peut distinguer des stades intermédiaires entre la substance hyaline et la substance amyloïde.

La cause de la dégénérescence amyloïde, naguère totalement inconnue, s'éclaire chaque jour davantage, grâce aux résultats fournis par les

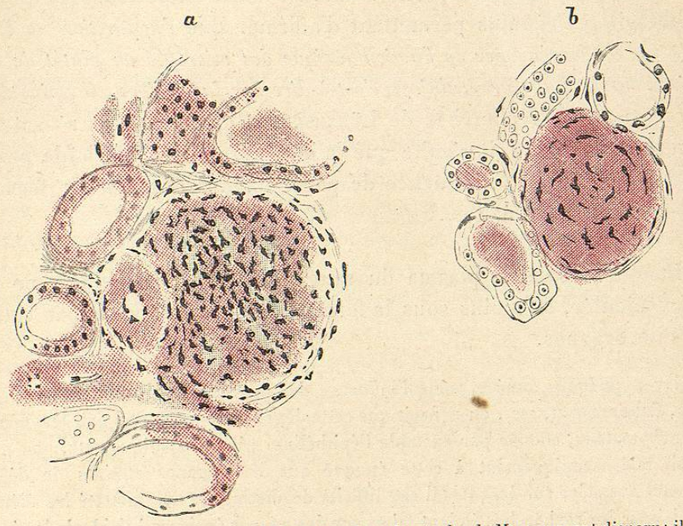

Fig. 83 et 84. — Dégénérescence amyloïde des reins. Les glomérules de MALPIGHI ont disparu ; ils sont remplacés par une masse homogène amorphe, au milieu de laquelle, seuls, les noyaux sont vivants. Dans les canalicules isolés on voit des cylindres hyalins (Colorat. éosine et hématoxyline).

recherches expérimentales. La clinique, l'anatomie pathologique et l'expérimentation ont établi que la *formation de l'amyloïde se trouve en rapport avec l'existence préalable d'un processus infectieux chronique*. Aussi, cette altération se développe-t-elle dans la phtisie pulmonaire chronique, dans la tuberculose osseuse, dans la syphilis, l'actinomycose, et surtout dans les suppurations chroniques des os, de la vessie, des bassinets, dans les pleurésies purulentes, etc. La dégénérescence amyloïde se rencontre parfois à la suite des formes graves de la malaria et quelquefois au cours de la leucémie et du cancer. En provoquant, pendant un mois ou deux, des inflammations chroniques répétées du tissu cellulaire sous-cutané chez le lapin, la poule et d'autres animaux, on arrive à obtenir par voie expérimentale une dégénérescence amyloïde étendue de certains organes. BIRCH-HIRSCHFELD a déterminé la dégénérescence amy-

loïde de la rate chez le lapin six semaines après la formation d'un vaste abcès chez l'animal. Bouchard et Charrin l'ont produite après infection lente des lapins par le bacille pyocyanique. Condorelli-Maugeri, Kravkoff, Koroleff, Czerny, Nowak, Maximoff, Gouhet, Fritch, Schepilevsky, ont réalisé aussi des dégénérescences amyloïdes expérimentales par infection des animaux avec des staphylocoques, du proteus vulgaris, des bacilles de la tuberculose, etc. Kravkoff et Maximoff ont apporté une contribution importante à l'étude des causes et du mécanisme par lesquels prend naissance cette altération. Ces données pathologiques réunies permettent d'affirmer que *l'apparition de l'amyloïde est la conséquence de l'action toxique des microbes ou plutôt de leurs toxines sur les parois vasculaires, c'est-à-dire sur la matière albuminoïde qui les compose.* Des recherches de Lübarsch, et de celles plus récentes de Schepilevsky (1899), il résulte que la dégénérescence amyloïde peut se produire aussi sous l'influence de pures toxines et même de ferments (lab-ferment, pancréatine).

Insoluble dans le plasma du sang, la substance amyloïde ne peut être véhiculée, au moins sous la forme liquide, ni déposée par celui-ci dans les organes.

Il y a quelques années, sous l'influence des travaux de Meckel, Kyber, Böttcher, Rindfleisch, etc., on pensait que cette dégénérescence atteignait les éléments parenchymateux, comme par exemple l'épithélium rénal, hépatique, etc.; on n'examinait microscopiquement à cette époque que les organes atteints de dégénérescence avancée, sur lesquels il est difficile de distinguer avec netteté les éléments cellulaires; les recherches étaient faites sur des coupes épaisses à l'aide de la réaction iodée, c'est-à-dire dans des conditions qui ne permettent pas d'obtenir des préparations faciles à interpréter.

F. Wagner a le premier émis un doute sur la dégénérescence amyloïde des cellules hépatiques et fait chanceler la doctrine régnante. Bientôt survinrent les constatations d'Eberth, de Ziegler, de Köster, Birch-Hirschfeld, Klebs et de la majorité des pathologistes modernes qui ont étudié la reproduction expérimentale et la genèse de la substance amyloïde (Czerny, Kravkoff, Maximoff, etc.). Les observations de Czerny (1893) et celles plus récentes de Schtchegoleff (1896), de Petrone, de Lubarsch et de Schepilevsky méritent une mention particulière. Elles montrent que, dans la dégénérescence amyloïde provoquée artificiellement en maintenant pendant quelques semaines une suppuration (par des injections de térébenthine ou de staphylocoque pyogène), le corps du délit apparaît tout d'abord dans les leucocytes et surtout dans la rate. Cette apparition de globes de substance amyloïde dans les leucocytes et dans des cellules de la rate, du foie et des ganglions lymphatiques (révélée par la réaction avec les couleurs d'aniline) se produit déjà tout au début même de l'expérience, alors que l'amyloïde ne peut être encore décelée dans l'économie. Les cellules chargées de cette matière se distinguent d'abord au niveau de la circonférence des abcès. Quant à la propagation plus rapide de la

lésion chez les lapins que chez les chiens, Schtchegoleff l'explique par une moindre résistance des leucocytes du lapin et par conséquent par une fragilité plus grande, favorisant le dépôt de l'amyloïde dans les tissus. Ces constatations légitiment l'hypothèse que la dégénérescence amyloïde des fibres conjonctives, des parois des capillaires et des artères, est précédée de l'accumulation dans l'économie, et avant tout dans les leucocytes, d'une substance particulière, laquelle serait transportée, par l'intermédiaire des globules blancs, des foyers de suppuration vers les ganglions lymphatiques, la rate, le foie et d'autres organes, et là, à mesure que les leucocytes périraient, se déposerait sur les parois vasculaires. Cette hypothèse mérite de susciter de nouvelles recherches.

Les suites et la gravité de la dégénérescence amyloïde pour les fonctions et l'harmonie de l'organisme sont faciles à apprécier. Anémie de l'organe, rétrécissement et fragilité des vaisseaux, atrophie des éléments parenchymateux, toutes ces conséquences acquièrent ici une gravité plus grande encore que dans la dégénérescence hyaline. Par le fait du rétrécissement, de l'oblitération des capillaires et de la diminution du sang dans les vaisseaux, la nutrition des organes et leur fonctionnement sont réduits au minimum. Les cellules du parenchyme subissent le gonflement trouble, la dégénérescence graisseuse; un grand nombre d'entre elles périssent totalement. La dégénérescence amyloïde frappe d'ordinaire les organes essentiels à la vie : le foie, les reins, etc., dont une portion se trouve supprimée. Aussi l'anémie, l'épuisement général progressif, l'auto-intoxication par les déchets organiques insuffisamment éliminés et neutralisés, sont-ils les conséquences obligées et mortelles de cette dégénérescence.

L'évolution est ordinairement chronique et les cas où la lésion s'est développée en l'espace de quelques mois sont tout à fait rares. Au nombre des symptômes fréquents comptent les hémorrhagies viscérales, par suite de la fragilité des parois vasculaires. La mort est la terminaison fatale de la dégénérescence généralisée.

Dans les cas où la lésion s'est localisée et persiste longtemps, les globules de substance amyloïde jouent le rôle de corps étrangers irritant les tissus environnants et provoquant la formation de *cellules géantes*, lesquelles entourent progressivement les globes amyloïdes et finissent par les absorber. Ce processus a été observé dans la dégénérescence amyloïde chez l'homme et surtout dans l'altération localisée de la paupière (Mandelstamm, Rogowitsch, Raehlmann). On l'a constaté aussi à la suite de l'introduction artificielle d'organes amyloïdes dans le tissu cellulaire sous-cutané des animaux ou dans leur cavité abdominale (Grigorieff).

Dégénérescence amyloïde chez les animaux. — La dégénérescence amyloïde se rencontre non seulement chez l'homme, mais encore et plus souvent chez le cheval