(Rabe) et chez les bêtes à cornes. Chez le lapin, il est facile de déterminer cette dégénérescence (Birch-Hirschfeld, Bouchard et Charrin, Kravkoff, Maximoff, Schtchegoleff, Mikhailovitch, Davidson, Lübarsch, Schepilevski, etc.); elle se développe très rapidement, au bout de six semaines à deux mois, parfois encore plus vite. *Cette forme aiguë* se rencontre assez rarement. On peut la faire apparaître avec une très grande rapidité chez la *poule*; chez *le pigeon*, au contraire, elle est beaucoup plus lente à se montrer. Chez le chien, il est presque impossible de provoquer sa formation : cet animal résiste énergiquement aux microbes (staphylocoque pyogène, bacille pyocyanique) dont les toxines déterminent la dégénérescence amyloïde. Cette sorte d'immunité se trouve en rapport avec ce fait, constaté par Schtchegoleff, que chez le chien on voit apparaître dans la rate, au bout de deux mois d'intoxication térébenthinée, un nombre considérable de grosses cellules (probablement endothéliales vasculaires) qui contiennent des globes sphériques donnant la réaction de l'amyloïde. On peut supposer que, chez le chien, les leucocytes et l'endothélium des vaisseaux détruisent énergiquement la substance amyloïde laquelle, chez des êtres moins résistants, aurait infiltré les parois vasculaires et les fibres conjonctives.

Kravkoff a montré que le suc gastrique était doué, vis-à-vis des substances qui produisent l'amyloïde, d'une sorte de pouvoir antiseptique; il n'a jamais pu arriver à déterminer la dégénérescence amyloïde du foie chez le lapin, en introduisant dans l'estomac de très grandes quantités de staphylocoque pyogène. Il provoquait dans ce cas un processus de cirrhose hépatique, mais jamais de dégénérescence amyloïde.

Dégénérescence cornée.

Dans le groupe des dégénérescences protoplasmiques à type de coagulation, où le protoplasma devient solide, homogène, perd sa structure réticulée et sa consistance semi-liquide normale, vient se placer une modification atrophique régressive, spéciale à l'épithélium, modification très fréquente à l'état normal et qui est connue sous le nom de dégénérescence kératinique ou cornée. La substance cornée prend naissance au cours même des conditions physiologiques. L'action des influences extérieures sur l'épithélium, l'insuffisance même de la nutrition de cet épithélium situé loin des capillaires, font apparaître la kératinisation sur toute la surface de la peau, où elle constitue une sorte de carapace protectrice des couches profondes de la membrane. La dégénérescence cornée n'acquiert la désignation de processus *pathologique* que lorsque son développement prend des proportions excessives ou qu'elle se produit en des régions privées normalement de tissu corné. Le mode de formation de la substance cornée reste, dans les états pathologiques, le même que dans l'état normal; il résulte toujours d'une transformation particulière de l'épithélium de revêtement. On a donné au produit chimique de cette transformation le nom de *kératine*. Dans le règne animal, la métamorphose cornée est très répandue : l'ectoderme de tous les animaux subit, sous l'influence des injures extérieures (air, etc.), une condensation et une homogénisation qui aboutissent à la formation de revêtements imperméables, désignés sous des noms différents : *spongine* (dans les éponges), *fibroïne*, *séricine*, etc.

Le groupe des substances kératiniques ou cornées est caractérisé par les propriétés chimiques suivantes : insolubilité dans l'eau froide et bouillante, dans les acides dilués et les carbonates alcalins; résistance aux sucs digestifs et aux germes de la putréfaction; transformation, sous l'influence d'alcalis caustiques concentrés, en albuminates alcalins et en hémialbumose. La décomposition finale de la matière cornée fait même apparaître la leucine et la tyrosine. La kératine est bien, à proprement parler, une matière albuminoïde. L'analyse élémentaire décèle, chez diverses sortes de substances cornées, la présence d'azote (16 à 19 %), de soufre (jusqu'à 5 %), et, comme dans l'albumine, jusqu'à 50 % de carbone. Quelques-unes des substances de ce groupe, par exemple la fibroïne, ne contiennent pas de soufre; en revanche, elles renferment une très grande quantité d'oxygène, jusqu'à 26 % d'après Gautier.

L'*histogenèse de la substance cornée* mérite d'attirer l'attention plus qu'elle ne l'a fait jusqu'à présent. Les étapes histologiques de cette dégénérescence, suivies pas à pas, auraient permis d'éviter les erreurs qui se sont glissées dans l'étude du cancer, et qui ont fait confondre avec des protozoaires les formes bizarres qu'affectent les cellules épithéliales dégénérées. On a cru voir le cycle de développement d'un parasite imaginaire dans les divers stades de la dégénérescence cornée de l'épithélium. La formation de la substance cornée n'obéit pas dans tous les cas au même processus pathogénique. Le *mode* de production le plus fréquent et, pour ainsi dire, *typique*, est celui où la formation de la substance cornée *est précédée de l'apparition,* dans le corps de la cellule épithéliale, de petites *granulations brillantes de kérato-hyaline* (fig. 90, 91, 92). Plus rare est la transformation *kérato-colloïde des cellules épithéliales*, sans formation préalable de granulations kérato-hyalines. Très souvent les deux procédés se combinent.

Il est acquis maintenant que le processus de formation de kérato-hyaline dans la couche de l'épithélium dite granuleuse (*stratum granulosum*) est une modification régressive particulière du corps cellulaire, qui a pour résultat sa déchéance organique progressive. Pour qu'il se forme de la substance cornée proprement dite, c'est-à-dire des lamelles homogènes de revêtement épidermique, les granulations d'éléidine et de kérato-hyaline se fusionnent en globes plus volumineux (*stratum lucidum*) et enfin disparaissent complètement. Elles fondent en quelque sorte dans une combinaison avec le reticulum protoplasmique des cel-

lules et se transforment en kératine. C'est dans ce sens qu'on peut, d'après WALDEYER, donner à la kérato-hyaline le nom de *prokératine*.

En traitant, comme l'a fait ERNST, la substance cornée par le procédé de coloration de GRAM, on voit dans la couche cornée homogène une texture finement granuleuse, fixant intensivement la matière colorante : ce sont les granulations kératiniques d'ERNST.

La cause de la déchéance progressive de l'épithélium réside dans l'insuffisance alimentaire, créée par la situation topographique des capillaires. La substance chromatique du noyau participe à la formation des granulations kérato-hyalines; elle est progressivement enlevée de la charpente du noyau et, se fondant avec les granulations du protoplasma cellulaire, réapparaît sous forme d'une nouvelle substance constituée par des granulations brillantes (fig. 90, 91, 92). Quel rapport y a-t-il entre les granulations kérato-hyalines et cette substance formée de gouttelettes semi-liquides, à l'état vivant, qui, sur des préparations fixées dans l'alcool, prend l'aspect de très fines granulations brillantes et qui a été décrite pour la première fois, en 1879, par RANVIER, sous le nom d'*éléidine?* — La question n'est pas encore tranchée.

Autant que le montrent les réactions microchimiques, la kérato-hyaline et l'éléidine, qui ont certains caractères communs, ne peuvent être entièrement confondues, comme il résulte des travaux d'UNNA, de BUZZI, de DREYSEL et d'OPPLER. Cependant, la plupart des auteurs n'admettent aucune différence entre ces deux corps.

La formation de la kérato-hyaline dans l'épithélium et la dégénérescence cornée de celui-ci, apparaissent pour la première fois, chez l'embryon humain, entre le deuxième et le septième mois de la vie fœtale (J. PAVLOFF).

La *métamorphose cornée de l'épithélium des muqueuses* est très répandue dans le règne animal et constitue une adaptation indispensable au maintien de l'existence de certaines espèces. Chez les oiseaux qui se nourrissent de graines, la muqueuse stomacale présente des formations cornées normales, destinées à la trituration des aliments.

La formation de la substance cornée a, ici encore, pour base l'apparition des granulations kérato-hyalines (POSNER). Les recherches d'OUDIN, de BARTHELEMY et de DARIER (1897) ont montré que, sous l'influence de l'action des rayons X sur la peau, il se développe dans l'épiderme une grande quantité de granulations kérato-hyalines et que le processus de kératinisation devient plus actif.

A l'état normal, la métamorphose cornée de l'épithélium est soumise à de très grandes variations. Toute portion de la peau exposée à des pressions, des frottements, réagit par une surproduction de substance cornée (durillons). Cependant, la formation en excès de cette matière sur la peau est parfois le résultat de troubles trophiques (mal perforant) et du développement insuffisant des réseaux capillaires sous

la couche de MALPIGHI. La symétrie des lésions plaide en faveur de leur origine trophonévrotique; telle est, par exemple, la *kératodermie symétrique des extrémités*, décrite par E. BESNIER, dans laquelle se développent, sur la face palmaire des doigts des adolescents, sans aucune cause apparente, des épaississements cornés. L'étiologie de la majorité des hyperkératoses n'est pas encore bien élucidée.

Au point de vue *pathologique*, le développement de la substance cornée peut atteindre des proportions considérables. Les conditions anatomiques de sa formation restent les mêmes qu'à l'état normal, c'est-à-dire que la *kératinisation commence toujours dans les couches épithéliales les plus éloignées des capillaires*. La kératinisation intensive est précédée d'une multiplication de l'épithélium de la couche de MALPIGHI et de la formation active de la kérato-hyaline dans les stratum granulosum et lucidum. Ces kératinisations, se manifestant parfois sous l'aspect de formations épidermoïdes limitées, sont connues sous différentes dénominations : *kératome*, *kératosis*, *acanthome*, etc. La dermatologie comprend l'étude d'une série d'hyperkératoses et de kératomes observés dans les catarrhes des muqueuses, dans les inflammations chroniques de la peau (hypertrophies, durillons, cancers cutanés), etc., et, en général, dans toutes les conditions qui favorisent la prolifération excessive de l'épithélium cutané et ensuite sa destruction lente.

La kératinisation exagérée, généralisée à tout le tégument cutané, est connue sous le nom d'*ichtyose* ou de *kératosis multiplex*. Parfois, la lésion atteint des proportions colossales, et sur la peau se montrent des formations cornées, isolées ou multiples (cornes cutanées, semblables aux cornes d'animaux). On a observé des productions de cette nature longues de 12 à 14 centimètres (cas de COUILLAUD, où, chez un vieillard de 70 ans, en l'espace de 3 ans, a poussé une corne longue de 14 centimètres dans la région sterno-claviculaire). Un autre cas remarquable de cornes multiples développées sur toute la région cutanée, chez une jeune fille de 17 ans, a été décrit par SMIRNOFF (fig. 85). On en a même vu sur la cornée, et, en particulier, sur l'œil de la vache (keratokeras) (PERLS, NAELSEN, BAAS).

La dégénérescence cornée peut se rencontrer dans des régions (*parakératose*) où le revêtement épidermique fait défaut d'ordinaire, par exemple sur les muqueuses de la bouche, de l'œsophage, de la trachée, du vagin, de l'uretère, de l'utérus (*psoriasis buccal*, *lingual*, *utérin*, etc.) (CORNIL, BESNIER, FOURNIER, NAELSEN, VIRCHOW, ZELLER, POSNER, LAZANSKY, SKLAVUNOS, ERNST, etc.). Il est évident que l'épithélium des muqueuses, dont la structure se rapproche de celle de l'épiderme cutané, devient, sous l'influence de troubles prolongés de la nutrition ou de conditions

encore insuffisamment connues, semblable à cet épiderme et subit la dégénérescence cornée. On peut alors constater la formation de cellules

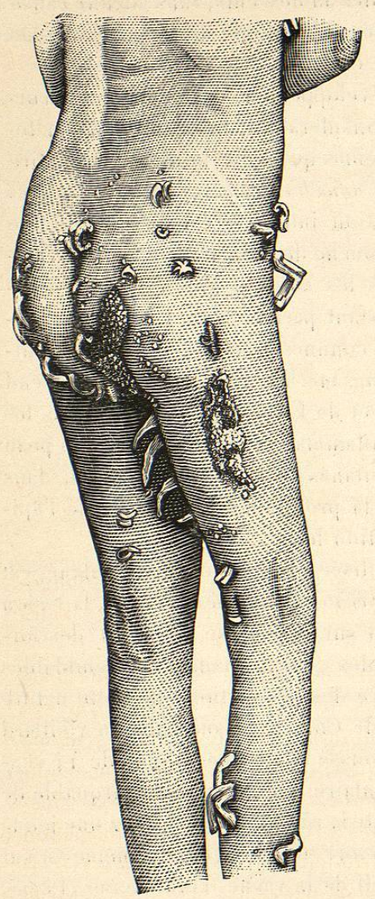

Fig. 85. — Kératose circonscrite.

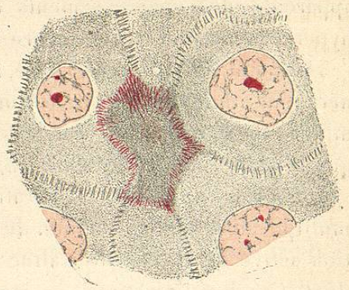

Fig. 86. — Dégénérescence cornée de cellules de l'épiderme, au milieu de cellules saines (cancer cutané). (Colorat. safranine et picro-indigo-carmin).

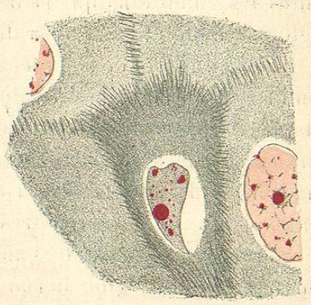

Fig. 87. — Dégénérescence cornée de cellules de l'épiderme au milieu de cellules saines (cancer cutané). (Colorat. safranine et picro-indigo-carmin).

contenant des granulations de *kérato-hyaline*, précédant la dégénérescence cornée proprement dite.

Cette dégénérescence cornée *typique* affecte des rapports avec une modification épithéliale qui mérite, d'après nous, le nom de dégénérescence localisée *hyalino-cornée* ou *colloïdo-cornée*. La lésion en question frappe, dans les processus pathologiques, non des couches entières d'épithélium, mais ordinairement des cellules épithéliales *isolées*, qui se trou-

vent au milieu de l'épithélium normal. La dégénérescence commence dans les régions épithéliales qui sont le plus éloignées des capillaires nourriciers : c'est la cellule la plus mal nourrie, la plus proche, pour une raison quelconque, de la déchéance, qui subit la première les modifications pathologiques. Le début apparent de cette métamorphose consiste en une *condensation plus prononcée du spongioplasme cellulaire*, et la lésion se manifeste par une coloration plus intense de la cellule malade. Les prolongements cellulaires deviennent aussi plus denses et fixent mieux les matières colorantes, ainsi qu'on le constate sur des préparations fortement décolorées. Dans les cellules saines, les prolongements se décolorent, tandis que dans l'élément malade ils restent colorés.

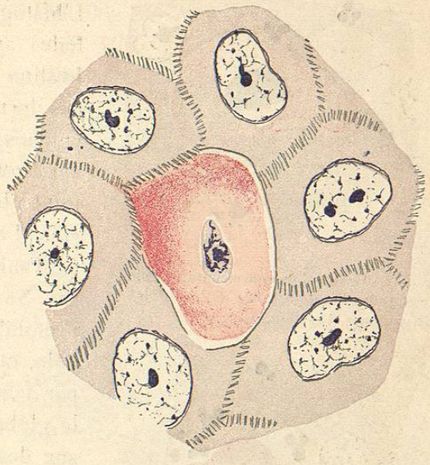

Fig. 88. — Cellule d'un cancer cutané. Dégénérescence kérato-colloïde (Colorat. violet de gentiane et éosine).

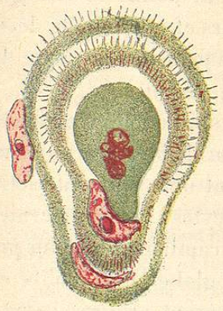

Fig. 89. — Cellule d'un cancer cutané. Dégénérescence colloïde qui a été attribuée par certains auteurs à la présence d'un parasite (Colorat. safranine et picro-indigo-carmin).

A un degré de dégénérescence plus marqué, les liens de la cellule malade avec ses voisines sont rompus ; les prolongements protoplasmiques en épines, formations délicates, succombent les premiers. Cette destruction et les progrès de la transformation hyaline du protoplasma font perdre à la cellule sa forme polygonale; elle s'arrondit et finalement se transforme en un bloc ovoïde dans lequel on voit encore des traces du noyau coloré (fig. 86-89). Ces figures ont été prises bien des fois pour des coccidies et, dernièrement, pour des cellules de levure. Elles ont été la source d'erreurs commises par des observateurs qui recherchaient la présence de parasites dans le cancer cutané et dans la maladie dite *psorospermose* de la peau, etc. Ces globes fixent énergiquement les

couleurs d'aniline, surtout les couleurs acides, et, grâce à cette particularité, se distinguent nettement des autres cellules épithéliales saines. L'histogenèse de ces cellules épithéliales ayant subi la dégénérescence hyaline a été décrite en détails, dans ces derniers temps, dans les cancers cutanés, par Unna et surtout par Fabre-Domergue et Pianese, qui ont joint à leurs travaux d'excellents dessins. La cellule morte de cette façon peut subir des modifications ultérieures. Se trouvant au milieu et dans la profondeur de la membrane épithéliale, et non à sa surface, incapable par conséquent de quitter sa place, le globe homogène peut s'infiltrer du suc des tissus, se liquéfier quelque peu et changer de forme; alors, comme une pâte peu résistante, on le voit s'allonger, s'écouler, en quelque sorte, par les fissures environnantes. Ainsi prennent naissance des formes bizarres, qui ont donné le change à certains auteurs et qui ont été décrites comme des parasites du genre des grégarines (fig. 90, 91).

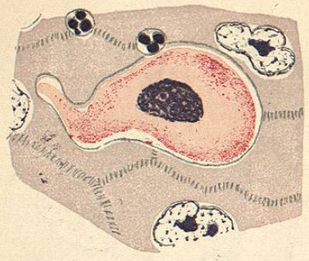

Fig. 90. — Cellule d'un cancer cutané. Dégénérescence kérato-colloïde (Colorat. violet de gentiane et éosine).

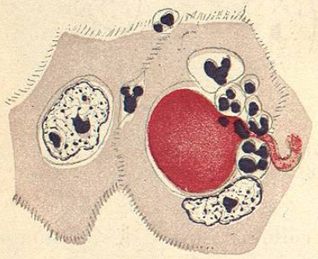

Fig. 91. — Cellule d'un cancer cutané. Dégénérescence kérato-colloïde (Colorat. violet de gentiane et éosine).

La cellule épithéliale, ainsi modifiée, sécrète probablement une substance exerçant une action attractive sur les leucocytes, car ces derniers s'élancent des capillaires les plus proches vers le globe mort qu'ils entourent et digèrent progressivement (*nécrophagisme*) (fig. 91, 92). Le plus souvent, ces globes colloïdo-cornés servent de centre autour duquel les cellules voisines frappées de dégénérescence cornée viennent se déposer en couches concentriques.

Fig. 92. — Cancer cutané. Dégénérescence kérato-colloïde (Colorat. violet de gentiane et éosine).

Lorsque l'épithélium est le siège d'un développement pathologique,

comme cela se produit dans les cancers cutanés, il se forme, au centre des végétations épithéliales, des amas plus ou moins volumineux de cellules ayant subi la dégénérescence cornée et qu'on désigne depuis longtemps sous le nom de *perles* (fig. 93).

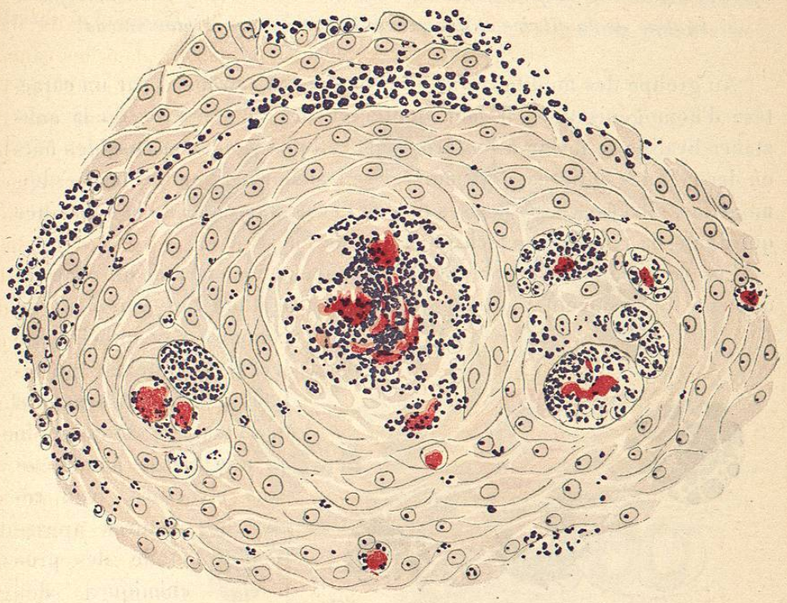

Fig. 93. — Cancroïde perlé. Cellules épithéliales en dégénérescence cornée. Infiltration des parties dégénérées par des leucocytes polynucléaires (actes de phagocytose). (Colorat. hématoxyline et éosine).

Cette dégénérescence cellulaire *hyaline-cornée* peut être totale, ou, d'après les observations de l'un de nous à Kiew, limitée à quelques-uns des segments de la cellule. Cette *dégénérescence partielle* commence par un point quelconque du protoplasma, qui devient plus dense : le reticulum s'épaissit en ce point, les fibrilles isolées du protoplasma se fusionnent, et il en résulte l'apparition, dans l'intérieur de la cellule, d'un globe de substance homogène fixant avec énergie les matières colorantes. Cette modification, après avoir pris naissance dans une cellule quelconque, se propage par le système de prolongements fibrillaires protoplasmiques vers les cellules voisines; ainsi se forment des tractus homogènes plus ou moins longs, pourvus parfois de prolongements latéraux qui s'étendent dans différentes directions. Ultérieurement, ces tractus se transforment vraisemblablement en une masse semi-liquide, de la consistance du goudron, comme on peut en juger d'après les formes singulières qu'ils revêtent et qui rappellent les ramifications du corail, avec des épaississements disséminés en tête de massues.

On conçoit que de tels aspects anatomiques évoquent l'image des moisissures.