d'un érysipèle d'un pseudo-lipome sus-clavic. chez un ataxique. (Belg. méd., Gand, Haarlem, 1896.) — Du Castel : *Lipomes symétriques généralisés.* (An. de dermatol. et de syph. Paris, 1896.) — Morestri : *Lipome intra-muscul. congén.* (Soc. anat., Paris, 1897.) — Verhoogen : *Lipomes multiples.* (Soc. roy. des sc. méd. de Bruxelles, 1897.) — Bayet : *Lipomes multiples symétriques.* (Soc. roy. des sc. méd. de Bruxelles, 1897.) — Launois et Bensaude : *De l'adéno-lipomatose symétrique.* (Presse méd., 1898.) — Jeanselme et Buffnoir : *Lipomatose symétrique.* (Soc. méd. des hôpit., Paris, 1898.) — Dalché : *L'adéno-lipomatose symétriq.* (Soc. médic. des hôpit. Discussion, Paris, 1898.) — Rendu : *L'adéno-lipomatose symétriq.* (Soc. méd. hôpit. Discussion, Paris, 1898.) — Hayem : *L'adéno-lipomatose symétriq.* (Soc. méd. hôpit. Discussion, Paris, 1898.) — P. Delbet : *Au sujet de la lympho-lipomatose.* (Soc. de chirurg., Paris, 1898.) — Rehns : *Adéno-lipomatose symétrique à prédomin. cervicale.* (Thèse, Paris, 1898.) — Reynaud et Legrain : *Lipomatose généralisée avec état éléphantias. de la moitié sous-ombilic. du corps.* (Rev. méd. de l'Af. du Nord, Alger, 1899.) — Demons : *Adéno-lipomat. symétrique à prédominance cervicale.* (J. de méd. de Bordeaux, 1900.)

CHAPITRE VII

TROUBLES ATROPHIQUES DE LA NUTRITION CELLULAIRE (*Suite*)

DÉGÉNÉRESCENCE PIGMENTAIRE

Dans la grande majorité des cas, les pigmentations physiologique et pathologique des cellules sont dues aux transformations du pigment des globules rouges du sang arrivé dans la cellule, transformations qui s'exécutent sous l'influence de l'activité vitale du protoplasme. Plus rarement, la formation des granules pigmentaires se fait aux dépens de la molécule d'albumine, sans aucune participation du pigment sanguin ou de ses dérivés. Le premier mode mérite la dénomination de *pigmentation hématogène* et le second celle de *pigmentation autochtone* ou *albuminogène*. A mesure que l'histologie fine de la formation des pigments devient mieux connue, le groupe des pigmentations autochtones diminue au profit des pigmentations hématogènes, car on arrive à démontrer l'origine hématique de pigments qu'on considérait autrefois comme des exemples typiques de granulations nées sur place. Ce serait cependant commettre une erreur que de nier la possibilité de la formation *in situ* du pigment, aux dépens du protoplasme cellulaire, en dehors de toute participation de l'hémoglobine du sang.

Cette hémoglobine elle-même, qu'est-elle, sinon le produit synthétique du protoplasme vivant, formé aux dépens de l'albumine et du fer? La *lutéine* et les diverses variétés de *lipochrome* que l'on trouve dans le jaune d'œuf, dans diverses plantes, dans les graisses, sont également des produits synthétiques; de même aussi les pigments de diverses couleurs (punicine, pelagéine, etc.) que l'on rencontre chez des mollusques et des êtres inférieurs dépourvus de matière colorante sanguine. Enfin, chez les embryons des oiseaux, le pigment apparaît fréquemment dans l'œil avant que les vaisseaux n'y arrivent; dans la peau et la queue du têtard, les cellules pigmentaires se développent avant l'apparition de la circulation sanguine. Les recherches récentes de Schmiedeberg (1897) sur la chimie des pigments foncés, ou mélanines, nous permettent de nous rendre compte, au moins approximativement, du processus de formation de la mélanine aux dépens de l'albumine.

Les modes de pigmentations pathologiques ont leurs représentants dans les phénomènes de la vie normale. La faculté de contenir des granulations pigmentaires, que possèdent certaines parties de l'organisme, est développée chez tous les représentants du règne animal, mais surtout chez les vertébrés inférieurs. On observe, chez eux, des pigments de toutes les couleurs : rouge, bleu, vert, etc. ; tandis que, chez les mammifères et chez l'homme, on ne rencontre que les nuances du jaune au brun foncé ou au noir.

Les lipochromes, ou pigments clairs, se décolorent progressivement à la lumière ; ils sont solubles dans l'éther, l'alcool, le chloroforme, la benzine, les matières grasses (solutions jaunes), dans le sulfure de carbone (solutions rouges).

Les acides minéraux forts font virer le ton vers le bleu ou le vert.

Le pigment que l'on trouve dans certaines graisses, dans les capsules surrénales, dans les corps jaunes, peut-être dans le sérum sanguin (Hoppe Seyler), appartient à la famille des lipochromes. Un caractère essentiel de ces pigments est leur dicroïsme habituel : sous certaines influences, la couleur passe du jaune au bleu, ou du bleu au rouge, par l'effet de la chaleur (écrevisse, homard, etc.).

La classe des pigments foncés est au contraire remarquable par son caractère d'inaltérabilité. L'analyse spectrale ne peut donner aucun renseignement, pas plus que la constatation de la présence du fer, à laquelle on a voulu, à tort, attribuer un caractère générique.

Le pigment cutané et oculaire de l'homme et d'un grand nombre d'animaux est la *mélanine*, qui produit, suivant sa dose d'accumulation, plusieurs colorations (roux, châtain, brun, noir).

Les granulations pigmentaires sont, pour la plupart, contenues dans l'intérieur des cellules, et ce n'est qu'exceptionnellement qu'on les rencontre dans les espaces intercellulaires. Chez les êtres inférieurs, la profusion de pigment empêche d'apercevoir les rapports que les granulations affectent avec les diverses variétés de cellules ; il n'en est pas de même chez les vertébrés supérieurs et surtout chez l'homme. On trouve sans doute des grains de pigment dans certaines cellules connectives, mais en ces points les granulations sont modifiées, élaborées par l'activité cellulaire, tandis que, dans les cellules épithéliales et leurs dérivés (cheveux, ongles, plumes), de même que dans les cellules nerveuses, le pigment se dépose et se conserve à peu près sans altération.

Chez l'homme habitant les climats tempérés, on ne trouve qu'une très petite quantité de pigment dans la peau et dans les viscères (reins, myocarde, capsules surrénales, testicules, etc.). Dans les organes, sa quantité varie suivant l'âge des individus. Dans les testicules et leurs annexes, les vésicules séminales, dans les capsules surrénales, le pigment ne fait son apparition que vers l'âge de vingt ans ; dans le myocarde, on ne le trouve que chez les sujets ayant dépassé dix ans, et sa proportion s'accroît progressivement avec l'âge du sujet (Maas). Le pigment s'accumule, en quantité appréciable à l'œil nu, dans la peau de l'aréole du mamelon, dans celle des organes génitaux externes, dans celle du creux de l'aisselle, et en général dans les régions où le tégument est coloré. On le rencontre aussi dans les cheveux, la choroïde, la rétine, les plexus choroïdes, l'iris, et enfin dans toutes les cellules nerveuses. Ici la dose de pigment est en rapport étroit et presque en proportion directe avec l'âge du sujet. Dans les régions normalement pigmentées, on trouve toujours plus de pigment chez les bruns que chez les blonds.

Dans les *races de couleur*, le pigment se rencontre en abondance dans toute l'étendue du tégument cutané. Il siège dans l'épithélium de la couche de Malpighi et dans le tissu connectif sous-jacent, autour des vaisseaux de la peau, comme chez les amphibies. L'un de nous a pu constater, à l'autopsie d'un nègre, la pigmentation des *viscères*. Cette pigmentation viscérale (cœur, foie, rate, mésentère, ganglions lymphatiques, poumons, séreuses, méninges, utérus, etc.) s'observe parfois chez les bêtes à cornes, les brebis, les porcs, etc. Bollinger, Bonnet, etc., ont fait une description anatomique minutieuse de ces pigmentations. Le lieu d'élection du pigment est l'adventice et la périphérie des vaisseaux sanguins.

La majeure partie des pigments de l'économie tire son origine de l'hémoglobine mise en liberté par la destruction des globules rouges. Celle-ci se transforme pour une part en pigment biliaire (bilirubine) et urinaire (urobiline) et est éliminée sous cette forme, de sorte que la dose de ces pigments peut jusqu'à un certain point servir de mesure à la quantité d'hémoglobine détruite. L'autre partie de la matière colorante du sang reste dans l'économie. Emmagasinée dans la rate et la moelle osseuse, elle sert à la formation de nouvelles hématies, ou bien elle quitte le torrent circulatoire et subit diverses métamorphoses, sous l'influence de l'activité vitale des cellules conjonctives. Elle est charriée, sous la forme de divers pigments granuleux, par les cellules migratrices ou simplement par les sucs de l'organisme, vers les cellules de l'ectoderme et surtout vers l'épithélium de revêtement, les cheveux, etc., où elle se dépose pour longtemps. Les hématies mortes sont souvent englobées par des leucocytes (érythrophages) et transportées au foie,

à la rate, où leurs débris se retrouvent dans les cellules de l'endothélium et de la pulpe splénique et y subissent des transformations ultérieures. Dans tous ces cas, le pigment est un *déchet, un produit excrémentitiel* de l'économie. Lorsque la mort des hématies a lieu dans les conditions normales, la quantité de pigment déposé dans les cellules de l'ectoderme est minime. Elle peut cependant présenter de grandes oscillations, atteignant ici un degré très élevé et se traduisant par l'apparition d'une couleur entièrement noire de la peau et des cheveux (c'est ce qu'on désigne sous le nom de *nigritie*), ou bien, au contraire, tombant au-dessous du niveau normal (c'est ce qui constitue l'*albinisme* ou le *vitiligo*). Ces oscillations de la quantité de pigment élaboré aux dépens du sang tiennent à une foule de conditions, parmi lesquelles l'*hérédité, le climat et l'intensité des rayons solaires* d'une part, *l'âge, la race, les différences individuelles* et *l'excitabilité du système nerveux*, d'autre part, occupent la première place.

Le pigment de l'homme normal possède un degré marqué d'inaltérabilité; il n'offre, traité par le ferrocyanure de potassium ou le sulfhydrate d'ammoniaque, aucune des réactions des sels de fer. Parmi les pigments prenant naissance au cours d'états pathologiques, il en est qui, par leurs caractères, se rapprochent beaucoup de celui qu'on trouve chez les gens bien portants : tel le pigment des tumeurs mélaniques ou celui de la maladie d'Addison. Il est d'autres pigments pathologiques qui paraissent en différer profondément, parce qu'ils donnent les réactions du fer; mais les travaux récents ont bien montré qu'on ne pouvait trouver dans cette réaction chimique un moyen de différenciation profonde, et que la présence ou l'absence des réactions apparentes du fer dépendaient simplement du stade d'évolution du pigment. L'*hémosidérine* est un pigment ferrugineux; la mélanine est ce même pigment dépourvu de fer. B. Schmidt, introduisant dans le sac lymphatique de la grenouille des fragments de moelle de sureau imbibés du sang du même animal, a vu que les globules rouges se transformaient en pigment ferreux, lequel, à un moment donné, perdait tout le fer qu'il renfermait. P. Carnot, étudiant dans le tube digestif de la sangsue la transformation du globule rouge en granules pigmentaires, a constaté que, pendant la première période de la digestion, la plupart des granules traités par le ferrocyanure de potassium et l'acide chlorhydrique donnaient la réaction ferrique du bleu de Prusse, tandis que la recherche faite à une période plus tardive ne laissait plus reconnaître dans les grains pigmentaires la présence du fer.

Parmi les pigments pathologiques de l'homme, plusieurs méritent d'être signalés. Chez les paludéens, à côté d'un pigment noir se montre

un pigment ocre, qui présente, comme un certain nombre de pigments d'origine manifestement sanguine, les réactions des sels de fer et une insolubilité complète dans la potasse. On trouve ce même pigment ocre dans une série d'affections toutes caractérisées par une cachexie pigmentaire. Auscher et Lapicque ont établi que ce dernier pigment était un hydrate ferrique $Fe^2O^3, 2H^2O$, bien que ses réactions ne permettent pas de l'identifier avec le sesquioxyde de fer chimiquement pur. Par exemple, le pigment ocre du diabète bronzé, traité par le sulfhydrate d'ammo-

Fig. 128. — Foie dans un cas de diabète bronzé. Infarcissement des cellules hépatiques et des travées de sclérose par du pigment ocre (Gross. 150 diam. Colorat. éosine et hématoxyline).

niaque, au lieu de donner immédiatement la réaction noire du sulfure de fer, demande pour la réaliser 20 à 30 minutes; traité par les acides, ce pigment ocre, au lieu de se dissoudre, se précipite. Il est probable que, dans les organes, il est associé à une masse de matière organique qui en masque et retarde les réactions.

Quelle que soit son origine (mélanine, pigment hématique du foie des paludéens, pigment ocre du diabète bronzé), le pigment se présente dans la grande majorité des cas sous la forme d'une granulation ronde —

BIBLIOTECA PUBLICA MONTERREY

les bâtonnets allongés et effilés du pigment rétinien font seuls exception. — Les dimensions des granules sont variables, ainsi que la coloration, en ce sens qu'on peut voir, côte à côte, des granulations qui paraissent claires, d'autres qui sont foncées et même noires. Cette constatation a fait émettre à P. Carnot l'hypothèse que le granule pigmentaire était constitué par une substance fondamentale de nature inconnue, et par une matière colorante dissoute dans la première, ou combinée et surajoutée en proportions variables. Ce corps organisé est-il vivant ? Étudiés par le procédé de la goutte pendante, ces granules jouissent d'une mobilité extrême que fait cesser l'addition de chloroforme. On pourrait déduire de cette constatation qu'ils sont vivants; mais le passage à l'autoclave à 120° laisse subsister cette mobilité : elle doit donc être rattachée à la classe des mouvements browniens.

Le granule pigmentaire, qui offre une résistance si marquée aux

Fig. 129. — Coupe de la peau d'un Addisonien. Mélanocytes chargés de pigment, mettant en communication les cellules épidermiques avec le contenu d'une veinule.

agents chimiques les plus énergiques (le chlore, l'acide sulfurique, l'eau oxygénée en viennent difficilement à bout), est rapidement détruit par certaines cellules (leucocytes, cellules du tissu conjonctif), par le fait d'un acte de digestion intracellulaire.

Pour expliquer l'apparition du pigment dans l'épiderme et dans le derme, deux théories se sont fait jour, l'une qui admet le transport des granules au revêtement cutané par des cellules migratrices (mélanophores), l'autre qui reconnaît au pigment une origine autochtone dans l'épiderme et dans le derme. Il est certain que parfois le premier mode de genèse s'exerce, mais le second procédé entre en ligne de compte d'une manière certaine, comme il ressort des expériences récentes de P. Carnot.

La difficulté qu'ont rencontrée les auteurs à prendre parti en faveur de l'une ou l'autre théorie s'explique par l'existence de certaines constatations anatomiques. A côté des cellules épidermiques pigmentées, on voit, en effet, des figures pigmentées étoilées, rameuses, signalées depuis longtemps, qui semblent être des cellules conjonctives envoyant des prolongements intercellulaires dans l'épiderme. Les uns ont considéré que ces cellules apportaient du pigment, les autres qu'elles servaient à sa résorption. La première opinion avait été émise par Riehl et en même temps par Aeby (1884-1885); elle fut adoptée par Quincke, Karg, Ehrmann, Mackenrodt, Nothnagel, Kahlden, R. Krause, V. Affanassieff, Bonnet. On appela *mélanocytes* ou *chromatophores* les cellules qui transportaient et transformaient en partie le pigment sanguin, pour le livrer, par leurs prolongements protoplasmiques, aux cellules épithéliales. Ces mélanocytes se voient principalement autour des vaisseaux (capillaires et fines veinules). Leur présence est facile à constater chez les amphibies ; elle apparaît aussi très nettement dans la peau du nègre (fig. 130), ou encore, chez l'homme blanc, dans les régions qui portent des éphélides ou d'autres taches pigmentaires, et enfin dans les pigmentations pathologiques qui se développent sur le terrain des stases veineuses.

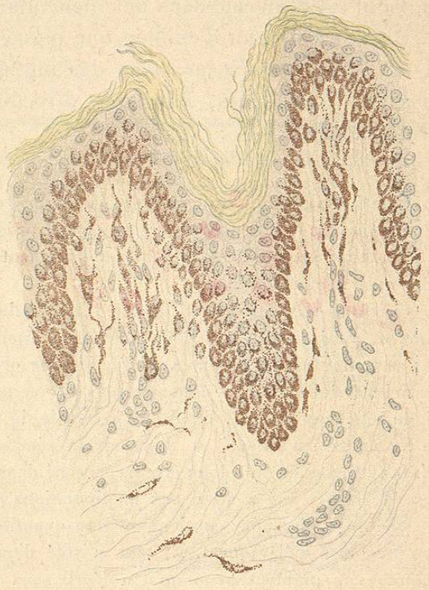

Fig. 130.
Coupe de la peau d'un nègre. — On reconnaît la présence du pigment dans les cellules de la couche de Malpighi et celle des mélanocytes dans le tissu des papilles cutanées.

Il est cependant des formations de pigment indépendantes qui apparaissent d'une manière autochtone dans l'épiderme et dans le derme. Recklinghausen, Neelsen, Waldeyer, Audry, Retterer (chez un petit fœtus d'âne) ont constaté la présence de pigment dans l'épiderme, sans pigmentation dermique. Greffant sur la peau blanche d'un cobaye un mince lambeau d'épiderme de cobaye noir, Carnot a obtenu une greffe