stades ultimes de la vie du malade correspondent les altérations destructives des glandes.

Cependant, en dépit des progrès réalisés dans la connaissance de la physiologie pathologique des capsules surrénales, il est évident que les recherches expérimentales n'ont pas encore donné le secret de tous les symptômes de la maladie d'Addison, ni de leur enchaînement; mais l'anatomie est venue fournir de nouveaux renseignements. Il suffit de considérer la finesse de structure du vrai corps jaune, surtout chez la lapine, pour être saisi de la *ressemblance extraordinaire des grosses cellules plasmatiques du corps jaune avec les cellules de la substance corticale des capsules surrénales*. Cette ressemblance, signalée déjà par Greighton, est encore mise en relief par les données embryologiques (Janosik, Gottschau, Michalkowicz), car les cellules spécifiques des glandes surrénales sont des dérivés de l'épithélium péritonéal, au même titre que les cellules de l'ovaire et du testicule. La proche parenté entre les glandes génitales et les capsules surrénales s'affirme par la présence de capsules surrénales accessoires dans le ligament large, au voisinage des vaisseaux et des plexus spermatiques, et aussi près de l'épididyme (Chiari, Dagonet, Michael, etc.). Des vestiges aberrants de capsules surrénales se trouvent aussi parfois dans les reins.

Étant donnée cette analogie morphologique, on pourrait s'attendre à *une corrélation fonctionnelle entre les deux organes*, capable de se traduire, par exemple, sous forme d'*hypertrophie vicariante des cellules de la capsule surrénale dans l'atrophie de l'ovaire*. On trouve, en effet, dans la littérature médicale des observations qui confirment cette manière de voir. En 1865, Crecchio a fait connaître un cas de pseudo-hermaphrodisme féminin, avec atrophie des ovaires, dans lequel les capsules surrénales étaient tellement hypertrophiées qu'elles avaient le même volume que les reins. En 1891, Marchand, dans un cas d'hermaphrodisme féminin, a constaté que les ovaires étaient absolument atrophiés et que des capsules surrénales supplémentaires existaient dans les ligaments larges. Sans affirmer qu'il s'agissait d'hypertrophie vicariante, l'auteur rappela la remarque qu'il avait faite à l'autopsie d'un nègre atteint d'un sarcocèle syphilitique, chez lequel les capsules surrénales avaient subi une hypertrophie très manifeste. L'importance de tous ces faits, en ce qui concerne la connaissance des fonctions des capsules surrénales et des vrais corps jaunes, ne peut être passée sous silence : ils ouvrent un champ de recherches à l'expérimentation et même à la clinique. Nous ignorons le degré de fréquence relative de la maladie d'Addison chez l'homme et chez la femme, et personne n'a cherché, parmi les animaux qui survivent à l'ablation des capsules (Boinet, Pol, etc.), si les femelles

n'étaient pas plus résistantes que les mâles. L'éclaircissement de ce point pourrait jeter une certaine lumière sur la cause des résultats contradictoires des expérimentateurs. Il n'y a pas, en tout cas, d'identité entre les corps jaunes ovariens et la substance corticale de la capsule, car le suc ovarien ne modifie pas la pression vasculaire (Mankovsky).

Les relations entre le développement des capsules surrénales et celui du cerveau ont été signalées. L'absence ou l'atrophie de ces glandes ont été observées sur des monstres atteints d'un arrêt de développement du cerveau (Lohmer, Weighert, etc.). Il résulte des minutieuses recherches de Zander que le développement capsulaire ne s'effectue normalement que chez l'embryon dont le cerveau est intact. Ce dernier est-il lésé à une période où le développement des capsules n'est pas encore parachevé, ce développement s'arrête.

L'influence du système nerveux sur la production des diverses pigmentations de la peau est démontrée aussi par l'apparition de taches pigmentaires, parfois symétriquement disposées sur les deux moitiés du corps, au cours de certaines affections du système nerveux central ou périphérique. Il n'est pas rare d'observer, chez les individus porteurs de plaques hyperpigmentées, le phénomène inverse : la disparition de la pigmentation normale de la peau dans certaines régions.

Les *rapports* constatés *entre l'apparition du pigment cutané et la modification de certains territoires vasculaires* permettent de rattacher, dans la grande majorité des cas, la mélanose ou nigritie locale au transport intensif de pigment par les mélanocytes, pigment provenant d'une destruction d'hématies dans les territoires cutanés, grâce à l'altération locale des parois vasculaires. L'albinisme ou vitiligo résulterait d'un défaut contraire, qui tiendrait, soit à l'oblitération de vaisseaux, soit à l'arrêt de l'activité des mélanocytes (Beigel, Krause, Leloir, Mackenrodt, Vidal, Mark, Ehrmann, etc.). Les cas de canitie rapide, survenant parfois en l'espace de quelques heures, sous l'influence d'une commotion morale, ne trouvent encore aucune explication plausible dans les faits connus.

Dans le second groupe de pigmentations dont nous avons parlé entrent aussi les *granulations jaunes brunâtres qu'on observe dans les muscles*, surtout dans le myocarde, chez des sujets affaiblis, soumis au jeûne ou frappés de maladies cachectisantes. Cette pigmentation donne aux muscles une coloration brunâtre spéciale et fait naître l'atrophie particulière qu'on décrit sous le nom d'*atrophie brune des muscles*. La nature chimique de ces granulations est mal connue. Cependant, comme la coloration normale des fibres musculaires est due à la présence, dans

leur tissu, à l'état dissous, d'un pigment spécial dérivé de l'hémoglobine (*myohématine* de Munn ou *hémochromogène* de Levy, Goebel), on peut supposer que, dans l'atrophie brune, les granulations représentent des dérivés du pigment normal des muscles modifié par la vie du protoplasme qui entoure les noyaux musculaires. Ces granulations sont, en effet, non pas disséminées dans tous les muscles, mais *disposées dans le voisinage des pôles des noyaux musculaires*, c'est-à-dire dans la portion de la cellule qui n'a pas subi la différenciation en substance striée. Dans certains cas, cette atrophie brune s'accompagne de fragmentation et de dégénérescence graisseuse du myocarde et aussi de vacuolisation des noyaux musculaires. Le pigment de l'atrophie brune se rapproche beaucoup du pigment qui infiltre les cellules profondes du corps muqueux de Malpighi, puisqu'il en présente les caractères histochimiques; il offre aussi une analogie avec le pigment mélanique des sarcomes. Il se dissout dans une solution alcaline, en lui donnant une couleur semblable à celle du café. Lorsqu'on abandonne cette solution à elle-même, elle devient plus claire et même presque rouge; elle reprend sa teinte primitive dès qu'on l'agite à l'air. On constate un phénomène analogue dans l'urine des malades atteints de sarcome mélanique. Le pigment de l'atrophie brune présente une grande résistance à l'alcool, à l'éther et au chloroforme. Traité par les réactifs du pigment ocre (sulfhydrate d'ammoniaque, ferrocyanure de potassium et acide chlorhydrique), il ne donne pas la réaction ferrugineuse; il se dissout facilement dans les solutions alcalines. Il se rapproche donc beaucoup du pigment qu'on observe dans les organes des vieillards et dans les cellules nerveuses, au cours d'un grand nombre de maladies cérébro-spinales. La pigmentation de ces derniers éléments pouvant aller jusqu'à l'atrophie a été étudiée par Duchenne de Boulogne, Charcot, l'École de la Salpêtrière et par les auteurs russes (Lioubimoff, Sudakewitch, Levine, Beliakoff, Merjeyewsky, Popoff, etc.). On l'observe dans les maladies à marche lente du système nerveux et surtout dans les maladies infectieuses, où elle est très souvent associée à la dégénérescence graisseuse. La pigmentation a probablement une double origine, à la fois hématique et autochtone, car la lésion est fréquente dans les régions frappées d'une stase veineuse intense et où l'on constate une accumulation de pigment granuleux au voisinage des vaisseaux (fig. 131).

Une pigmentation rare est celle qui frappe les cartilages du squelette : elle a été décrite pour la première fois par Virchow, sous le nom d'*ochronosis*. — La coloration noire n'atteint pas seulement les cartilages, mais aussi l'endocarde, la membrane interne des artères et les ganglions mésentériques. Elle a pour origine apparente des hémorragies antérieures, mais ces hémorragies existent souvent sans

provoquer l'ochronose. En réalité, la cause intime du phénomène nous échappe.

Aux pigmentations exceptionnelles se rattachent encore les taches noires congénitales qui se montrent dans tous les organes et qui ont été décrites sous le nom de *chromatose* (Sacke, Harteinstein, Knoll, Czokor, etc.). Disséminées sur tout le corps, ces taches s'observent de préférence chez les veaux et les porcs.

Dans cette dernière espèce animale, la coloration de la graisse peut même prendre une teinte brun noirâtre. Les cellules pigmentaires, cause de cette coloration, sont disposées le long des vaisseaux, dans les espaces périvasculaires.

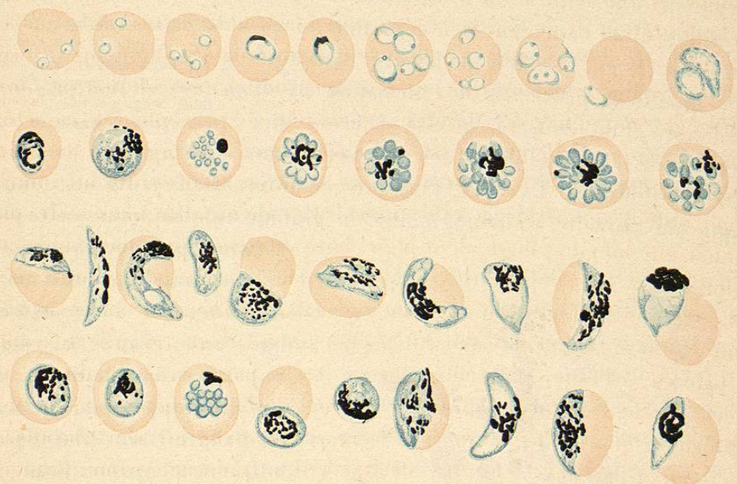

Fig. 135. — Globules rouges envahis par les hématozoaires de Laveran. Les parasites, dont la plupart sont chargés de pigment noir, se présentent sous la forme d'amibes, de rosaces ou de croissants (D'après Ianczo).

Dans la *mélanémie par fièvre palustre*, l'origine hématique du pigment est très nette. Dans les formes graves, on découvre dans la rate, les gan-

Fig. 136. — Leucocytes chargés de pigment mélanique, dans un cas de malaria (D'après Ianczo).

glions lymphatiques, la moelle osseuse, le foie, le cerveau, et en général dans les parois des capillaires de tous les organes, des sphères amorphes

de pigment tout à fait noir; celui-ci se trouve soit à l'intérieur des leucocytes et des cellules endothéliales, soit à l'état libre, nageant dans le sang et oblitérant parfois complètement des anses capillaires, sous la forme d'embolies pigmentaires. L'accumulation de pigment dans tous les organes, et surtout dans les ganglions lymphatiques et la rate, peut, dans les formes prolongées de malaria maligne, atteindre un degré tel, que ces organes prennent une coloration brun foncé ou noire, justifiant ainsi l'ancienne dénomination de mélanémie. Il est possible de suivre dans tous ses détails le processus de formation de la mélanine et de constater qu'elle est créée, aux dépens de l'hémoglobine des hématies, par l'hématozoaire de Laveran. Peut-être l'addition de la substance nucléinique du parasite à l'hémoglobine du globule est-elle nécessaire pour la faire apparaître (Sakharoff).

Fig. 137. — Leucocyte (dans un cas de malaria) ayant englobé un hématozoaire en rosace, chargé de pigment, et un globule rouge, envahi lui-même par une petite amibe.

Le parasite, petite amibe incolore, de forme sphérique ou irrégulière, apparaît dans l'hématie, y vit, s'y développe, s'y meut et en élabore l'hémoglobine, de telle sorte qu'au bout de quelques heures *apparaissent dans l'intérieur du parasite de très fines granulations brun noirâtres de mélanine*, tandis que le corps de l'hématie, dépouillé de son hémoglobine, se décolore peu à peu (fig. 137).

Fig. 138. — Coupe du cerveau dans un cas de fièvre pernicieuse. Le capillaire renferme des parasites en rosace chargés de grains pigmentaires (mélanine). (D'après Councilmann).

La découverte du parasite et du mode de formation du pigment appartient sans conteste à Laveran (1880), dont les travaux furent confirmés par Richard et ensuite par Marchiafava et Celli (1884). Ces derniers ont montré que le pigment n'était que le résidu de la digestion de l'hémoglobine par le parasite. Le pigment s'accumule, sous forme d'amas de granulations noires, dans l'intérieur du parasite

qui continue à se développer dans sa loge intraglobulaire tout à fait décolorée, ou qui nage librement dans le sang. Lorsque le parasite se multiplie, l'amas de granulations pigmentaires persiste au milieu des jeunes corpuscules falciformes (fig. 135), et, lorsque ces corpuscules se séparent, il est mis en liberté, circule et est absorbé par l'endothélium des capillaires. Souvent aussi le parasite chargé de pigment est englobé par les leucocytes : il est tué et digéré par le protoplasme et ne laisse bientôt plus d'autres traces de sa présence antérieure que le pigment (fig. 136) charrié par le torrent circulatoire. Ce pigment finit par se déposer, le plus souvent, dans le foie (dans les *cellules étoilées*), dans la rate, les ganglions lymphatiques, les capillaires du cerveau, etc. (fig. 138).

L'oblitération des capillaires de divers organes, l'irritation des tissus par la présence d'amas pigmentaires, aboutissent à provoquer l'apparition des altérations dégénératives et inflammatoires qui caractérisent les formes graves de la malaria, notamment les *cirrhoses pigmentaires du foie et des reins*, la *dégénérescence amyloïde et pigmentaire* de la rate, les lésions du système nerveux, etc.

Il faut remarquer toutefois que le pigment constaté chez les individus frappés par la malaria n'est pas seulement du pigment noir fabriqué par le parasite. Il y a aussi, dans l'infection palustre, une quantité plus ou moins grande d'un autre pigment, pigment jaune, pigment ocre, qui, contrairement au pigment noir, donne les réactions caractéristiques de la présence du fer et témoigne ainsi de son origine hémoglobinique. Ce dernier pigment se rapproche beaucoup des autres pigments ocres constatés dans un certain nombre de cachexies pigmentaires, si même il ne s'identifie pas avec eux. Les travaux de Kelsch et Kiener sur la malaria ont bien établi la nature ferrugineuse de ce pigment ocre et montré sa présence dans les divers organes des paludéens, et en particulier dans les épithéliums des tubes contournés du rein (1889).

Les cas les plus typiques de pigmentation hématogène s'observent dans les *mélanomes* qui appartiennent au type conjonctif (*sarcome*). Parfois on constate, dans ces tumeurs, l'accumulation de plusieurs centaines de grammes de pigment brun et noir. Les granulations infarcissent les cellules de la trame conjonctive et surtout les cellules de la tumeur elle-même, de sorte que cette dernière prend une teinte brun noirâtre. Nencki a isolé de quelques tumeurs mélaniques le pigment en question et l'a désigné une fois sous le nom de *phymatorusine* et une autre fois (sarcome du cheval) sous celui d'*hippomélanine*. Ces pigments, surtout le premier, se sont montrés riches en soufre (2 à 11 p. 100) et dépourvus de fer, et c'est pour cette raison que beaucoup d'auteurs leur ont attribué une origine autochtone.