en se décomposant dans le tissu, y provoquent une forte irritation. D'une manière générale, la réaction est en rapport avec le volume et surtout avec la forme des corps étrangers, car les particules pointues, anguleuses, font naître une réaction particulièrement intense dans le tissu pulmonaire.

Très développée, la pneumonoconiose s'accompagne d'altérations pathologiques importantes et par conséquent de troubles graves de la fonction respiratoire. Les lésions consistent dans la prolifération inflammatoire du tissu conjonctif péri-alvéolaire, péri-vasculaire, péri-bronchique, qui comprime et vide les ramifications vasculaires et les vésicules du poumon. C'est l'inflammation interstitielle désignée sous le nom de *cirrhose pulmonaire*. Lorsqu'elle est constituée, des zones étendues du tissu restent privées d'air, denses, et absolument inaptes à la fonction de l'hématose. La lésion peut acquérir un degré d'étendue tel, qu'elle semble au premier abord incompatible avec la conservation de la vie : la respiration n'est plus effectuée que grâce à de petites régions du tissu pulmonaire restées intactes au milieu de la sclérose. Les conséquences de cette restriction du champ respiratoire se traduisent par l'affaiblissement de la nutrition générale, l'anoxémie, l'anémie, et, en fin de compte, par la cachexie générale qui aboutit à la mort.

Il semble que la pneumonoconiose charbonneuse, ou l'anthracose, provoque les altérations pathologiques les moins graves. Le dommage exercé par la présence de ces poussières n'est pas seulement direct; elles agissent encore en ce sens qu'elles préparent le terrain, pour la pénétration et la culture des bactéries de l'air atmosphérique, et qu'elles facilitent l'*infection* de l'organisme. Sous l'influence de l'entassement de ces minuscules corps étrangers, l'épithélium des bronchioles et des vésicules pulmonaires desquame, les bactéries de l'air pénètrent sans difficulté dans les fentes lymphatiques sous-jacentes. Ces germes provoquent l'hyperémie, l'infiltration leucocytaire et le catarrhe des petites bronches.

La ventilation de ces régions est alors diminuée; elles se trouvent sous le coup d'une stase veineuse, et les bactéries spécifiques (le plus souvent les staphylocoques et les streptocoques) charriées par l'air dans ces régions altérées trouvent les conditions favorables à leur multiplication et à leur pénétration dans les fentes lymphatiques. Des expériences nombreuses, celles de Buchner entre autres, ont montré que l'infection pulmonaire par inhalation de microbes était favorisée par l'addition de poussières inertes, talc, etc., à l'air infectieux. Il faut remarquer cependant que les observations cliniques n'ont pas établi d'une

façon certaine que l'anthracose fût une condition favorisant l'infection tuberculeuse du poumon.

Dépôts dans le canal intestinal. Argyrose. — Les substances ingérées sous la forme pulvérulente peuvent être absorbées à travers les tuniques intestinales. Le fait a été mis hors de doute par les expériences de Mme Vassilieva Kleimann, faites avec l'encre de Chine et le carmin. L'existence de cette particularité était d'ailleurs admise par les auteurs qui avaient eu l'occasion d'observer la formation de dépôts de sels métalliques insolubles dans les tissus, chez des individus traités par le nitrate d'argent ou soumis à l'absorption d'une grande quantité de sels de fer. La présence de grains d'argent, qu'on ne trouve que dans la muqueuse du duodénum, dans le mésentère et dans les follicules lymphatiques de l'intestin, et leur absence en d'autres régions, permettent d'adopter l'opinion de Riemer, à savoir qu'une partie de l'argent est réduite dans le chyme et se résorbe, non sous la forme d'albuminate d'argent, mais sous celle d'une poudre argentine très fine. Le problème ne peut être cependant considéré comme résolu, de savoir si l'argent pénètre dans l'intimité des tissus sous la forme d'une solution ou dans l'état d'une poudre réduite; peut-être les deux processus interviennent-ils. Parvenu dans le système lymphatique et sanguin, l'argent se dépose dans les tissus, sous l'aspect de très fines granulations, et, probablement, ne s'élimine plus de l'organisme. Le métal, venu de la cavité intestinale à l'état de grains déjà constitués, se présente sous la même apparence dans les tissus. S'il a été résorbé à l'état de solution d'albuminate ou de peptonate d'argent, il est graduellement réduit de ses combinaisons dans le système circulatoire et il se dépose peu à peu dans les parois vasculaires, sur les fibres et dans le tissu conjonctif et élastique. Kryssinsky a montré que l'introduction, à dose thérapeutique, de petites quantités d'argent dans l'estomac, ne durât-elle que deux ou trois jours, suffit pour provoquer la formation d'un dépôt argentique dans les tissus. Incolores au début de leur précipitation, ces dépôts attendent l'action de l'hydrogène sulfuré pour devenir noirs et perceptibles au microscope. Après l'emploi prolongé des préparations d'argent, au cours de l'intoxication chronique, la masse des grains argentiques est assez considérable pour donner naissance à la coloration caractéristique gris-acier des tissus et surtout du tégument externe (argyrose).

Observée en 1770 par Weidel, à la suite de l'emploi prolongé du nitrate d'argent, l'argyrose a fait l'objet de beaucoup de recherches anatomo-pathologiques et expé-

rimentales. La bibliographie concernant cette question est très étendue (Morgagni, Trousseau, Bouchardat, Krahmer, Velpeau, Bogoslovsky, Fromann, Lelut, Weichselbaum, Riemer, Jacobi, Ditrich, Krissinsky, Kahlden, Jahn, Kobert, etc.). Malgré cette abondance de documents, on est loin encore d'être fixé sur la composition des grains noirs qui saupoudrent les tissus, en cas d'argyrose. Les uns (Riemer, Jacobi, etc.) voient dans ces grains des composés d'argent métallique, solubles dans le cyanure de potassium et dans l'acide azotique; les autres (Fromman, Krissinsky, Versmann) les déclarent formés par une combinaison organique particulière, insoluble dans l'acide azotique fort, mais se dissimulant, après l'application de cet acide, sous l'aspect blanc d'un albuminate d'argent. Pour obtenir la transformation de ces grains en nitrate d'argent, il serait nécessaire de calciner le tissu qui les porte, avant de faire agir l'acide azotique.

Si la composition chimique de ces grains noirs reste encore inconnue, on est fixé au moins sur les régions où s'effectue leur dépôt. L'opinion presque unanime des auteurs aboutit à cette conclusion : *les grains d'argent ne pénètrent pas dans les cellules, mais se déposent dans la substance intercellulaire et sur les formations conjonctives*, c'est-à-dire dans les parois vasculaires, sur les membranes des lobules et des conduits glandulaires, etc.

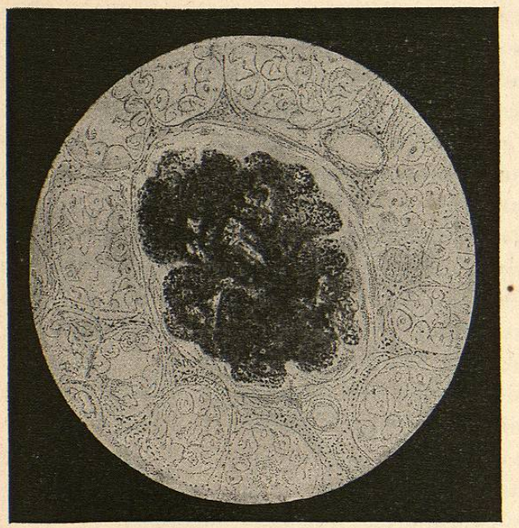

Fig. 151. — Argyrose rénale. Le glomérule est tout entier noirci et parsemé de très fines granulations. Les mêmes granulations se retrouvent dans la membrane propre des capillaires et dans les parois vasculaires. Gross. 250 diam. (Cas de Podwyssotsky).

Krissinsky est le seul auteur qui ait signalé la présence de dépôts d'argent dans les éléments cellulaires de la moelle des os, et récemment Kahlden a dit aussi avoir trouvé des grains d'argent dans les cellules conjonctives, même autour du noyau. Ces faits sont en tout cas exceptionnels.

Dans *l'argyrose rénale* le glomérule paraît entièrement noir, couvert de très fines granulations. Des grains semblables se montrent dans la membrane propre des capillaires et dans les parois vasculaires.

Le dépôt de granulations d'argent se fait d'abord dans les parois

vasculaires, sur le ciment intercellulaire qui relie les unes aux autres les cellules endothéliales, puis dans la membrane propre des capillaires; il n'apparaît que plus tard le long des fibres et des membranes élastiques et conjonctives. Parfois, on peut reconnaître sur la face interne des ramifications de la veine porte la présence de grains d'argent qui dessinent les lignes du ciment interendothélial, comme on le voit après l'application de la méthode histologique où le nitrate d'argent est injecté dans le système vasculaire.

Dans les degrés avancés de l'imprégnation argentique, la quantité de métal est si considérable, que les régions atteintes revêtent une couleur tout à fait noire : par exemple, les glomérules de Malpighi (fig. 151). Leur calcination fournit des lingots d'argent pur. La lumière ne joue aucun rôle dans le noircissement des organes atteints d'argyrose; les grains noirs se rencontrent dans les parties exposées aux rayons lumineux et tout aussi bien dans les parenchymes internes.

Le dépôt métallique se produit partout, excepté dans la cornée, le cristallin, le corps vitré et le système nerveux central, où les grains d'argent s'arrêtent dans les méninges et dans les plexus choroïdes des ventricules cérébraux. On rencontre aussi des traces à peine appréciables d'argent dans la substance fondamentale des cartilages et des os. Le métal se dépose d'ordinaire, par ordre de fréquence décroissante, dans les organes suivants : *dans la peau* (membrane basilaire, fibres conjonctives et élastiques voisines de la couche de Malpighi); *dans les reins* (glomérules, parois vasculaires, canalicules de la substance limitante); *dans le corps thyroïde*, *dans la muqueuse de l'intestin grêle*, *dans le foie* (branches de la veine porte et veines centrales); *dans les glandes sébacées*, *sudoripares et autres* (membranes propres), ainsi que *dans les ganglions lymphatiques*, *dans la rate*, *dans la muqueuse du voile du palais*, etc. Nous avons vu l'imprégnation se faire jusque *dans le muscle cardiaque*. La pigmentation cutanée commence au niveau des dernières phalanges des doigts, qu'elle imprègne de taches isolées; une fois constituée, elle persiste, indélébile.

L'argyrose typique, qui aboutit à la coloration ardoisée de la peau, n'est susceptible de se développer qu'après une absorption d'argent par le canal intestinal, pendant plusieurs mois. La dose introduite doit être très considérable et atteindre le chiffre de 85 centigrammes à 1 gramme 15 centigrammes. Les conditions individuelles jouent sans doute un rôle important, car la résorption de l'argent dans le tube digestif dépend de l'abondance et de la composition des matières alimentaires qui parcourent les voies digestives, au moment de l'introduction du médicament. Les phénomènes argyrosiques ne se montrent, chez les diverses espèces animales, ni avec la même rapidité, ni avec la même intensité. Chez le cobaye, la souris

blanche, l'argent ne se dépose que dans les organes internes et jamais dans la peau.

Il est bien évident que la résorption de ce métal est soumise à l'intervention de facteurs multiples, parmi lesquels entrent en ligne de compte l'action propre de la muqueuse intestinale et l'état variable sous lequel pénètre cette substance dans l'intimité de l'organisme, albuminate ou granulations d'argent réduit. On a cité des cas où la plus grande partie du métal était fixée dans les reins, dans la zone médullaire exclusivement, tandis qu'il était impossible d'en déceler aucune trace dans la couche corticale, ni dans les glomérules (cas de KAHLDEN).

Les altérations provoquées dans l'organisme par l'intoxication argentique sont assez considérables. Elles consistent dans l'hyperhémie veineuse, dans les hémorragies frappant la muqueuse de la trachée et de l'estomac, de la moelle épinière, dans l'œdème du poumon et du cerveau; enfin, dans la dégénérescence des cellules nerveuses de la moelle (TCHIGE) et dans diverses modifications dégénératives des globules rouges (BOGOSLOVSKY, etc.). L'action thérapeutique des préparations d'argent contre certaines maladies nerveuses a été utilisée depuis longtemps par l'École de la Salpêtrière.

Dans quelle mesure ces altérations dépendent-elles du dépôt de l'argent en lui-même? La question n'est pas résolue. En effet, on ne peut nier qu'un nombre considérable de grains d'argent, d'un poids spécifique élevé, puisse exercer une action nocive purement mécanique sur les parois vasculaires et provoquer une dégénérescence de leur tunique musculaire, une diminution de l'élasticité, etc., avec toutes les fâcheuses conséquences circulatoires qui en découlent. Une fois réduit, aux dépens de l'albuminate qui l'a apporté, l'argent ne peut plus exercer sur les tissus une action chimique quelconque. Transformé en métal insoluble, il persiste dans les éléments sans modification et se conserve jusqu'à la mort, car de faibles quantités de grains argentiques restent sans influence sur la nutrition des tissus.

Les dépôts cutanés, se faisant de dehors en dedans, ne peuvent avoir lieu que lorsque l'épiderme a perdu son intégrité et laissé à découvert l'origine des vaisseaux lymphatiques. Pendant la friction énergique de la peau avec des substances pulvérulentes, ces dernières ne pénètrent que dans les canaux excréteurs des glandes sébacées et dans les glandes mêmes, si l'épiderme n'est pas détruit. Les poudres indifférentes et insolubles dans les sucs de l'organisme ne peuvent s'enfoncer au delà. Mais, lorsque ces substances sont imprégnées de microbes ou qu'elles peuvent, avec les albumines et les graisses, constituer des combinaisons solubles, leur pénétration est plus profonde le long des fentes lymphatiques périglandulaires. Elles provoquent alors dans les tissus l'apparition d'altérations morbides.

Aux pigmentations pathologiques de cet ordre appartiennent le *tatouage* et l'*argyrose locale*.

Le *tatouage* est le résultat de la pénétration, par friction, de poudres de diverses couleurs, à travers les piqûres faites préalablement à la peau; son étude intéresse l'ethnographie et la médecine légale plus que la pathologie. On trouve cependant dans la littérature des cas de tatouage qui ont donné lieu à l'inoculation de maladies virulentes (syphilis).

Les grains de poudres colorées, introduits de cette façon à travers les piqûres de la peau (cinnabre, encre de Chine, oxyde de fer), pénètrent dans les fentes lymphatiques sous-épithéliales et dans les vaisseaux. Ils s'y arrêtent, ou cheminent avec le courant lymphatique vers les ganglions les plus proches qui les fixent définitivement, car ces particules pigmentaires ne pénètrent jamais dans le système de la circulation générale.

L'*argyrose locale*, occasionnée par le badigeonnage de la peau et des muqueuses avec le crayon de nitrate d'argent, ou par l'application de compresses trempées dans la solution de ce sel, est connue depuis l'entrée de ce médicament dans la pratique médicale. Les badigeonnages, même rares, avec le nitrate d'argent font apparaître une pigmentation brun noirâtre, limitée aux couches les plus superficielles de l'épithélium, lequel disparaît par la desquamation.

Lorsqu'une médication externe de cette nature est prolongée pendant plusieurs mois, le tissu conjonctif se colore et la pigmentation reste indélébile.

Le métal forme d'abord, avec les albumines de la sueur ou des plasmas du tissu cellulaire sous-cutané, un albuminate soluble qui, réduit dans les fentes du tissu, laisse un dépôt de fines granulations sur les fibres conjonctives. Les grains, qui infarcissent les régions soumises aux badigeonnages, peuvent émigrer et transformer une pigmentation locale en une argyrose généralisée.

Des faits de ce genre ont été publiés par WEDENSKY, TOLMATCHEFF, WILKS et d'autres auteurs. Il est à remarquer que l'argyrose générale, occasionnée par le badigeonnage des muqueuses et des plaies avec le nitrate d'argent, exige, pour se développer, une dose de sel métallique inférieure à celle qui produit la lésion quand on utilise la voie digestive. Dans le cas de TOLMATCHEFF, les phénomènes de l'argyrose généralisée se sont montrés à la suite de badigeonnages pratiqués pendant quelques mois sur une plaie bourgeonnante, avec une quantité de nitrate d'argent qui n'avait pas dépassé quarante centigrammes.

Récemment, quelques auteurs (LEWIN, BLACHSKO, SCHUBERT, etc.) ont décrit une nouvelle forme d'*argyrose locale de la face palmaire des mains chez les ouvriers*

qui fabriquent des objets en argent. Sur les doigts apparaissent des taches violettes et brun noirâtres, indélébiles; sous l'épiderme, dans la zone limitante voisine de la membrane basale, dans les papilles, dans le tissu cellulaire sous-cutané et sur les fibres élastiques, se déposent de nombreuses et fines granulations d'argent. Leur apparition dans ces points est évidemment le résultat de la réduction d'un albuminate soluble, lequel a pris naissance par le fait d'une combinaison de l'albumine de la lymphe sous-cutanée avec les particules d'argent introduites à travers les fentes et les égratignures de l'épiderme. Les grains d'argent extrêmement ténus ont une tendance particulière à s'attacher aux fibrilles élastiques du tissu cellulaire sous-cutané; ils dessinent de la sorte de fins réseaux de couleur noire. L'imprégnation des fibrilles élastiques se produit aussi quand on injecte dans le tissu cellulaire sous-cutané d'un animal une solution de nitrate, à la condition toutefois que le tissu soit vivant et sain; s'il est nécrosé, les fibres élastiques ont perdu leur pouvoir d'élection à l'égard du métal.

Particules introduites dans le système circulatoire. — La connaissance des pigmentations exogènes est liée à l'étude du sort des substances pulvérulentes, colorées ou non colorées, introduites dans le système sanguin. Insolubles dans ce liquide, ces corps étrangers subissent les lois de l'embolie, c'est-à-dire qu'ils sont transportés par le courant et qu'ils oblitèrent les fins capillaires de l'organisme, où ils s'arrêtent (poumons, glandes lymphatiques, etc.). La libération du sang est cependant un phénomène rapide. Une partie des petits grains, échappée au calibre des capillaires étroits, est englobée par des leucocytes, par les cellules endothéliales (cellules étoilées du foie, cellules de la rate et des vaisseaux lymphatiques). D'après les expériences de Ponfick, de Hoffmann, de Cornil et Ranvier, de Langerhans, de Grebel, etc., les particules d'encre de Chine, de cinnabre, d'indigo, de carmin et autres substances pulvérulentes sont englobées, dans un laps de temps qui varie d'un quart à une demi-heure après l'injection, par des leucocytes et par l'endothélium des capillaires de la moelle des os, du foie, de la rate, etc.; au bout de quatre à cinq heures, le sang est débarrassé des corps étrangers introduits. Les leucocytes, qui sont chargés d'un trop grand nombre de ces particules, sont arrêtés dans la rate, les ganglions lymphatiques : là, ils sont détruits, et la proie qu'ils avaient saisie se dépose dans les tissus, où elle séjourne quelquefois pendant très longtemps.

Une autre partie des grains de la matière introduite dans le sang abandonne le courant, sort des capillaires, entre les cellules endothéliales, et se retrouve dans les fentes des tissus, englobée par certaines cellules du tissu conjonctif. Parfois aussi les particules sont charriées par le courant lymphatique vers la surface de la muqueuse de l'intestin, organe puissant d'excrétion, vers les voies respiratoires et les amygdales; ou

encore, enfermées dans le protoplasme des leucocytes, elles sont éliminées du système circulatoire par les reins.

Parmi les éléments endothéliaux, les cellules des capillaires hépatiques possèdent au plus haut degré le pouvoir d'englober les particules étrangères dont le sang est chargé. Il n'est donc pas étonnant que, deux heures à peine écoulées après la pénétration intra-vasculaire de poussière d'encre de Chine ou d'une autre substance pulvérulente, ces cellules soient entièrement farcies de ces grains et présentent avec une netteté parfaite, sous le microscope, leurs prolongements protoplasmiques étoilés. On retrouve, dans cet examen, une image analogue à celle que fournissent les mêmes cellules étoilées quand elles se sont gorgées des gouttelettes graisseuses nageant dans le sang. En dernier lieu, les particules insolubles qui n'ont été éliminées de l'organisme ni par les reins, ni par le canal intestinal, ni par les voies respiratoires, qui n'ont pas été détruites par les capsules surrénales (pigments), restent pour toujours dans les ganglions lymphatiques qu'elles pigmentent; on peut parfois les retrouver dans ces organes, plusieurs années après leur pénétration.

INDEX BIBLIOGRAPHIQUE

Dépôts endogènes. — R. Virchow : Virch. Arch., Bd. 8, 9, 20, 44, 50. — Grohe : *Ibid.*, Bd. 13. — Dohrn : *Ibid.*, Bd. 21. (Lithopédion). — Mme Kachevarova-Roudneva : *Ibid.*, Bd. 27. (Lithop.) — Leopold : *Arch. f. gynecologie*, Bd. 18. (Lithop.) — Skvortzoff : *Jour. de méd. milit. russe*, 1874 (psammome). — Zaïkovsky : Virch. Arch., Bd. 37. — Cornil et Ranvier : *Manuel d'histologie pathologique.* — Garrod : *Die Natur und Behandl. d. Gicht*, 1861, Würtzburg. — Litten : Virch. Arch., Bd. 66, 83 et Zeitschr. f. klinische Med., Bd. 1. — Charcot : *Maladies du foie.* — Wieger : Virch. Arch., Bd. 78. — Gravitz et Israel : *Ibid.*, Bd. 77 (imprégnation calcaire). — Werra : *Ibid.*, Bd. 88. — Charcot et Cornil : Soc. de biolog., 1863. — Gueneau de Mussy : Arch. de médec., 1864. — Leroy-d'Etiolles : *Traité pratique de la gravelle*, 1863. — Rayer : *Traité des maladies du rein.* — Durand-Fardel : *Traité des maladies chroniques*, 1865. — Zaliessky : *Ueb. d. urämisch. Process*, Tübingen, 1865. — Barth et Besnier : *Art. voies biliaires.* Dict. encycl., 1868. — Fernet : *Diathèse urique*, 1869. — Trousseau : Clinique médic. — Chrzgonczevsky : Virch. Arch., Bd. 36, 1866. — Gigot-Suard : *L'herpétisme*, 1870. — Bouloumié : *De la goutte*, 1875. — Salomon : *Verbreit. und Entsteh. d. Harnsäure.* (Zeitschr. f. phys. Chem., 1878; Charité Ann., 1880, Bd. V). — Cantani : *Pathologie d. Stoffwechselkr.*, 1880. — Pavlinoff : *Ibid.*, Bd. 62, 1875. — L. Neyman : *Travaux de l'Université de Varsovie*, 1882. — Lecorché : *Traité de la goutte*, 1884. — Lancereaux : *Atlas d'Anatomie pathologique*, Paris. — Talamon : *De la calcification.* Revue de médecine, 1877. — Ebstein : *Die Natur und Behand. d. Gicht*, Wiesbad., 1882. — Hallopeau : Pathologie générale, 1898. — A. Huber : *Zeitschr. f. klin. Medicin* Bd. 14, 1888. — Galippe : *Bulletin de la Soc. de Biologie*, 1886. — Huchard : Union médic., 1883. — Brodeur : Thèse, Paris, 1886. — Kaufmann : *Die Sublimatintoxication*, Berlin, 1888. — Schuchardt : Virch. Arch., Bd. 114, 1888 *in* (Reiskörperbildung). — Roose : *Die Gicht und ihre Beziehung zu d. Krankh. Leber und d. Nieren*, Wien, 1887. — Dupré : *Bulletin Soc. anat.*, 1888. — Kaufmann : Virch. Arch., Bd. 117, 1889 (rapports des dépôts