n'aboutit pas à la gangrène, est redevable de ce résultat aux faciles vicariances de la jeunesse. La compression de certaines régions du corps disparaît sans laisser de traces chez l'adulte, ou n'en laisse que d'insignifiantes ; tandis que, chez le vieillard, l'intervention d'un facteur pathogène de même intensité provoque des altérations destructives et gangreneuses.

A ce point de vue, *la première enfance* présente beaucoup d'analogie avec la *vieillesse*. Il suffit de se rappeler avec quelle facilité se produit la mortification de la peau tendre des enfants, sous l'influence de températures et de substances chimiques qui, chez l'adulte, ne feraient que provoquer l'hyperhémie et l'inflammation. L'impressionnabilité extrême des tissus de l'enfance, due peut-être à l'insuffisante discipline des actes de la défense naturelle, rend compte de la mortalité considérable qui frappe cet âge.

Indépendamment de l'âge, une série *d'états morbides* sont capables d'affaiblir pour un moment, même chez l'adulte, la force vitale des tissus ; ils jouent le rôle de causes prédisposantes dans l'étiologie de la gangrène. Au nombre de ces causes entrent les états anémiques et hydrémiques, le ralentissement de la nutrition, les troubles de la circulation, les maladies générales et les vices de la nutrition (diabète, goutte, maladies infectieuses aiguës, surtout la fièvre typhoïde, la diphtérie, la scarlatine, etc.). Dans tous ces états morbides, les foyers de gangrène surgissent facilement sous l'influence d'agents mécaniques, thermiques et chimiques, lesquels, dans un organisme résistant, ne provoqueraient que des altérations dégénératives passagères. Les escarres chez les patients qui font un long séjour au lit, la mortification de la peau chez les diabétiques sous l'influence d'une simple égratignure, les gangrènes profondes de la région sacrée chez les typhiques, tous ces phénomènes peuvent servir d'exemples démonstratifs.

Pour importantes que soient les causes prédisposantes, leurs effets ne sont manifestes que lorsqu'elles s'associent à un facteur nocif, fût-il de médiocre intensité. Quand, au contraire, la cause pathogène essentielle comporte un grand pouvoir de nocuité, *les conditions dites prédisposantes sont reléguées au second plan, et la gangrène survient, inévitable et rapide, indépendante de l'âge et de l'état de l'organisme qu'elle frappe.*

### *Formes de la gangrène.*

La gangrène se présente, au point de vue clinique, sous deux formes principales, reliées par une série d'intermédiaires : la *gangrène sèche*, caractérisée par des phénomènes de coagulation, d'épaississement et de



dessiccation du tissu, et la *gangrène humide*, où prédominent les actes de ramollissement et de colliquation.

1° *Gangrène sèche ou nécrose de coagulation.* — Les modifications anatomiques qui constituent cette lésion peuvent s'observer même à l'état physiologique, par exemple dans l'extrémité du cordon ombilical qui, après ligature et section, est encore adhérente à l'ombilic de l'enfant. La production de cette gangrène exige la réalisation de deux conditions : la possibilité pour le tissu de perdre l'eau qu'il renferme et la suppression de l'apport de sang artériel. Aussi s'observe-t-elle plus communément vers les téguments externes, aux doigts, aux orteils, aux membres entiers, partout où un obstacle à l'accès du sang peut être facilement constitué, à la suite des lésions artérielles athéromateuses des vieillards, à la suite de l'obstruction vasculaire due aux spasmes (ergotinisme, raphanie) ou à des obstacles mécaniques (ligatures d'une artère, infarctus). D'autre part, la gangrène sèche peut être encore provoquée par l'application sur les cellules des acides minéraux, des sels de métaux lourds, de l'alcool, de certains alcaloïdes ou de toxines (diphtérie, etc.).

Dans cette variété de nécrose, la partie mortifiée conserve sa forme primitive ; elle apparaît rude, sèche, ratatinée, dure au toucher. Sa couleur est le plus souvent d'un noir foncé, rappelant, comme l'a remarqué Morgagni, l'aspect d'une momie (momification). A l'examen microscopique, on constate que le volume des cellules et des fibres du tissu momifié est très diminué et que les éléments sont rapprochés les uns des autres. Ainsi, les fentes intertissulaires ont en partie disparu ; le calibre des capillaires et des veines est effacé ; leurs parois sont accolées l'une à l'autre, excepté dans les grandes veines, où l'on distingue çà et là des thrombus secs et hyalins.

Douze à vingt-cinq heures après le début de la gangrène, les noyaux ne sont plus visibles, c'est-à-dire qu'ils ne se colorent plus par les réactifs. Une injection faite dans l'artère principale ne pénètre plus dans les vaisseaux de la partie frappée de gangrène, tandis qu'elle remplit toutes les ramifications vasculaires du tissu normal voisin de la partie malade. L'image obtenue devient très nette et caractéristique (fig. 152).

*La structure microscopique*, dans une semblable lésion, se conserve parfois avec une netteté remarquable, surtout lorsque la dessiccation a été réalisée assez rapidement pour que les tissus soient restés à l'abri des phénomènes de la putréfaction. Dans ces cas, le tissu ainsi modifié peut persister pendant des centaines et des milliers d'années, sans subir d'altérations. Sur des préparations de momies égyptiennes nous avons pu reconnaître facilement la striation musculaire, la structure du car-

tilage hyalin dont quelques capsules renfermaient encore les noyaux ridés des cellules cartilagineuses. On distinguait même çà et là, dans l'intérieur des noyaux, des amas de nucléo-chromatine parfaitement colorables.

La gangrène sèche peut atteindre des éléments cellulaires isolés ainsi que des régions entières du tissu. *Trois conditions* sont indispensables à sa production (Weigert) : le tissu capable de subir la gangrène sèche doit contenir une substance pouvant se coaguler; il doit recevoir du liquide plasmatique infiltré des tissus voisins; il doit enfin être dépourvu de substances peptonisantes, qui arrêtent la coagulation.

La nécrose de coagulation, le gonflement trouble et la dégénérescence granuleuse reconnaissent un point de départ commun, qui est le processus de coagulation du protoplasme. Lorsque les interstices renferment un exsudat séreux riche en fibrine, celle-ci peut se déposer non seulement dans les fentes, mais même dans les corps de quelques-unes des cellules. On se trouve alors en présence de la lésion que les anciens auteurs (O. Weber, Rindfleisch, E. Wagner) avaient désignée sous le nom de *dégénérescence fibrineuse*, admettant que la fibrine provenait des cellules mortes. Le fait s'observe, par exemple, au fond des ulcérations diphtériques, dans les membranes diphtériques, dans l'épithélium des pustules varioliques, etc.

*La disparition des noyaux* cellulaires est un signe *microscopique* constant de la gangrène sèche, en ce sens que la substance nucléaire (chromatine, nucléine) est en quelque sorte dissoute et qu'il est impossible de la colorer. Pour que cette disparition s'effectue, *il faut que le tissu gangrené reste au sein de l'organisme et qu'il puisse subir l'imbibition des sucs plasmatiques*. Au moment de la mort de la cellule, son noyau se colore encore; ce n'est que dix, quinze, vingt-quatre heures, quelquefois quinze jours plus tard, que les noyaux disparaissent, et plus vite, semble-t-il, dans la nécrose de coagulation que dans les autres formes de mortification. Le tissu mort, pris sur le cadavre, peut, longtemps avant le début de la putréfaction, conserver intacte la colorabilité des noyaux cellulaires. Mais il suffit d'insérer ce tissu dans la cavité abdominale d'un animal et de le soumettre à l'action du plasma sanguin, pour que les noyaux disparaissent rapidement, d'abord à la périphérie et ensuite dans tout le fragment (Kraus, Goldmann, etc.). Soumis à cette épreuve, les noyaux des cellules hépatiques se montrent plus fragiles que ceux de l'épithélium rénal.

Dans les cellules mortes, la nucléo-chromatine a une stabilité si faible, que le contact d'une solution saline, voisine de la composition du sérum sanguin, suffit pour la faire disparaître. Ainsi, l'immersion



dans une éprouvette contenant de l'eau salée, d'un fragment de tissu arraché d'un corps vivant amène en peu de temps la dissolution des noyaux (Arnheim). Soumise à l'action de certains agents qui détruisent le protoplasme (*toxines cholériques*, *diphtériques*, *tuberculeuses*, *pesteuses*, *typhiques*, — *phosphore*, *arsenic*, etc.), la substance nucléo-chromatique du noyau disparaît vite, parfois quelques heures après la mort de la cellule. Il est évident que certaines bactéries élaborent des sécrétions qui, à l'instar d'autres substances chimiques, favorisent l'action kariolytique du plasma des tissus sur les noyaux morts.

L'étude *des fines altérations morphologiques du protoplasme cellulaire* est indispensable pour la compréhension des processus survenant dans la cellule après sa mort. Les recherches faites à ce sujet par Zoja, Israël, Dannehl, etc., ont démontré que les granulations d'Altmann se conservent intactes, en cas de gangrène sèche, pendant dix-huit à vingt-quatre heures; chez les animaux à sang froid, elles peuvent même persister pendant deux et trois jours. Chez les animaux à sang chaud, elles s'effacent entièrement, et les granulations ne peuvent plus être colorées au bout de quarante-huit heures. Pendant leur disparition graduelle, quelques-unes se fusionnent, ce qui permet de supposer qu'elles sont semi-liquides.

La vitrification du protoplasme des cellules glandulaires nécrosées, sous l'influence de diverses toxines ou d'une anoxhémie brusque (*nécrose anémique*) est due à la fusion des granulations et à la constitution d'une masse albuminoïde unique.

Dans *la mortification et la disparition du noyau cellulaire* on distingue des types anatomiques différents.

*La mort violente et très rapide de la cellule*, quelle qu'en soit la cause, s'accompagne d'ordinaire de désagrégation des noyaux en fragments irréguliers nucléo-chromatiques. On pourrait désigner ce processus sous le nom de *Kariorhexis* (καρυον ῥῆξις — rupture). Pendant la destruction du corps de la cellule, ces amas peuvent nager librement dans le sang et dans la lymphe. Ils disparaissent progressivement du foyer de mortification, absorbés qu'ils sont par les cellules conjonctives et par les globules blancs du sang, ou encore dissous dans le plasma du tissu.

*La mort lente de la cellule et du noyau* (*processus nécrobiotique*) s'accompagne de la fonte progressive de la substance nucléo-chromatique en un amas de particules rondes, brillantes, huileuses. Ce processus, désigné sous le nom de *chromatolyse* (Flemming) ou *kariolyse* (λυω — je dissous), s'observe très souvent dans des dégénérescences et gangrènes soit physiologiques, soit pathologiques. La mort des

globules blancs du sang, des cellules de la membrane granuleuse, lorsque les follicules de Graaf mûrissent; la mortification cellulaire, dans la dégénérescence kératique, colloïde et muqueuse; celle qui survient

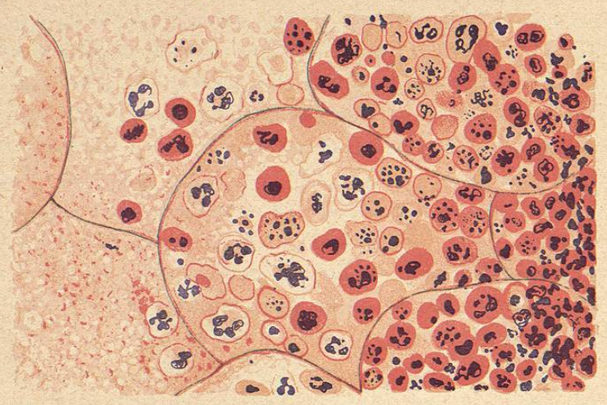

Fig. 157. — Coupe d'un fragment de moelle de sureau laissé pendant 4 jours sous la peau d'un lapin. La périphérie de ce fragment est infiltrée de leucocytes. Beaucoup de ces derniers éléments présentent des signes de chromatolyse et de karyolyse (Gross. 750 diam. Fixation dans le liquide de Flemming; coloration par l'éosine et la thionine).

au niveau d'un infarctus hémorragique, dans les néoformations inflammatoires; et, d'une manière générale, tous les cas de destruction non rapide de la cellule, entraînent la mort du noyau (fig. 157, 158, 159, 160),

Fig. 158. — Chromatolyse des leucocytes dans un foyer de nécrose.

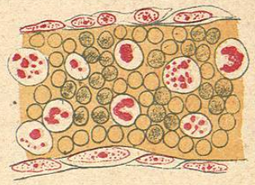

Fig. 159. — Chromatolyse des leucocytes dans une veinule.

suivant le type de la *chromatolyse*. Il se produit une transformation chimique de la nucléine en une matière huileuse, car les grains isolés de cette nouvelle substance ne sont ni anguleux, ni irréguliers, mais conservent l'aspect de gouttes liquides. Ces grains se distinguent d'abord



en dedans de la membrane du noyau, et ce n'est qu'après la mort de ce dernier qu'ils pénètrent librement dans le protoplasme cellulaire. Pendant la fonte ou la destruction de la cellule, ces grains nagent dans le liquide du tissu ou dans le sang. Lorsque les fentes intertissulaires du foyer gangreneux renferment des filaments de fibrine, les grains en question s'attachent à eux et y restent jusqu'à ce qu'ils soient dissous ou résorbés par les cellules vivantes (fig. 161).

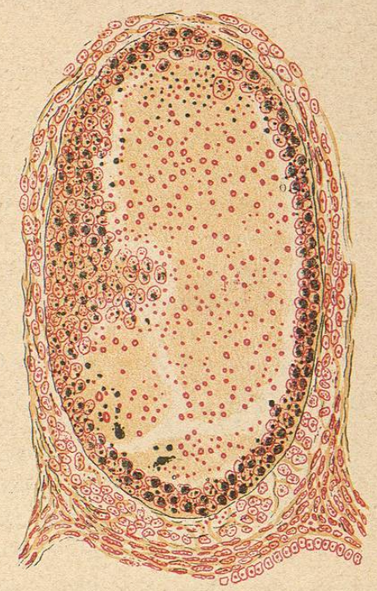

Fig. 160. — Vésicule de Graaf (lapin). Chromatolyse des cellules de la membrane granuleuse.

Entre les deux types extrêmes de destruction du noyau il existe toute une série de stades intermédiaires, comme on peut facilement s'en convaincre en examinant sous le microscope un foyer quelconque de gangrène. Pour étudier les processus de kariolyse, il suffit d'introduire sous la peau d'un lapin un morceau de moelle de sureau. Deux ou trois jours plus tard, on le durcit et on étudie les coupes au microscope : les alvéoles du fragment de sureau sont remplis de leucocytes en état de mortification graduelle et de désagrégation kariolytique (fig. 157).

Fig. 161. — Réseau fibrineux dans un foyer de nécrose. Les leucocytes sont en état de karyolyse; des grains de chromatine sont dispersés dans les mailles de la fibrine et adhèrent à ses filaments.

C'est encore suivant le type de la destruction *kariolytique* que se fait la mort lente du noyau des organismes unicellulaires, les *sporozoaires* et les *bactéries*. En ce qui concerne les bactéries, entièrement composées d'une substance nucléinique, l'altération correspondante est décrite sous le non de *plasmolyse* (Fischer) et s'observe dans les cultures de bactéries en milieu qui leur est peu favorable, par exemple les milieux salins et acidulés. Les cellules, dont le noyau se désagrège suivant ce type anatomique, affectent une ressemblance si grande avec l'image que l'on observe dans quelques stades du développement des coccidies, qu'une confusion a été quelquefois commise. L'erreur est d'autant plus facile que la dégénérescence des sporozoaires peut aussi se produire suivant

le type kariolytique. A plusieurs reprises déjà, les amas globulaires formés aux dépens des cellules mortes ont été pris pour des sporozoaires, tandis que les grains de chromatine étaient considérés comme les spores, filles du parasite hypothétique (fig. 162).

Le degré le plus avancé des altérations régressives qui s'observent dans la nécrose de coagulation, et d'une manière générale dans la gangrène sèche, est représenté par la *dégénérescence caséeuse* des éléments du tissu nécrosé. Ceux-ci se transforment en une masse albuminoïde pauvre en eau, friable et grenue, rappelant par son aspect extérieur le fromage. La dégénérescence caséeuse peut se produire dans toute région mortifiée, antérieurement riche en éléments cellulaires et pauvre en vaisseaux. Aussi frappe-t-elle souvent les bourgeons peu vasculaires du tissu de granulation, bourgeons qui surgissent au cours de la phtisie et de la syphilis et qu'on nomme *les granulomes tuberculeux et syphilitiques* (*tubercules*, *gommes*); elle atteint aussi les ganglions lymphatiques envahis par la tuberculose. Voilà pourquoi le *tubercule* qui a subi la dégénérescence caséeuse complète, ne renferme plus ni éléments cellulaires, ni noyaux. Dans cette masse caséeuse on ne distingue que de tout petits grains de nucléo-chromatine régulièrement disséminés. Les seuls indices de vie qu'on trouve quelquefois dans l'amas désagrégé sont fournis par la présence des bactéries tuberculeuses. Ces dernières témoignent que le produit caséeux ne peut être considéré comme un élément dépourvu de caractère offensif.

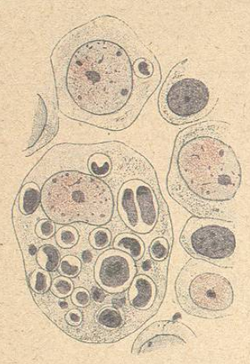

Fig. 162. — Grosse cellule d'une tumeur sarcomateuse ayant englobé dans son protoplasme des fragments de tissu en voie de nécrose et des corpuscules rappelant l'image de parasites.

Les étapes qui mènent du granulome encore vivant au granulome en désagrégation caséeuse sont séparées par une série *de stades intermédiaires*. On trouve quelquefois dans les tubercules en voie de transformation caséeuse des restes de cellules déjà mortes, mais non encore désagrégées, des amas de substance nucléo-chromatique, des fibres du tissu conjonctif, etc. Les parties centrales du tubercule étant les plus éloignées des vaisseaux nutritifs subissent les premières la caséification, tandis que la vie cellulaire persiste encore dans les zones périphériques.

La présence de certaines bactéries et de leurs produits de sécrétion dans les tissus dont les cellules sont en train de mourir ou sont déjà mortes, joue, semble-t-il, un grand rôle *dans la production de la transformation caséeuse*. Pour subir cette dégénérescence si spéciale, il ne suffit pas qu'une portion quelconque du corps soit frappée de gangrène sèche; il faut encore que le tissu soit privé de vaisseaux et riche en éléments jeunes développés sous l'influence d'un agent parasitaire. La caséification peut, nous l'avons vu, atteindre les cellules d'un parenchyme, par exemple un fragment de foie qui, après avoir subi la nécrose anémique, est resté dans la cavité abdominale. Ajoutons toutefois que la nécrose d'un tissu n'est pas toujours suivie de caséification et que celle-ci fait défaut, par exemple, dans les foyers de nécrose hépatique d'origine arsenicale, phosphorée, alcoolique, etc. Elle manque aussi dans les granulomes infectieux de la *lèpre*, de *l'actinomycose*, etc. Le concours de certaines substances chimiques et de conditions physiologiques déterminées est donc indispensable pour que les cadavres des cellules se transforment en une masse finement granuleuse, d'aspect caséeux.



Pendant leur séjour dans l'organisme, les masses caséeuses peuvent subir l'infiltration calcaire (tubercules) ou bien le ramollissement puriforme et l'envahissement par des leucocytes, lorsque ceux-ci ont été attirés par la présence de bactéries venues de l'air.

2° *Gangrène humide ou colliquative*. — Elle naît sous l'influence de la plupart des causes qui provoquent la gangrène sèche, mais ici l'*évaporation de l'eau est empêchée et le tissu mort reste imbibé de liquide*. Aussi, dans la plupart des cas, faut-il exclure des causes qui engendrent la gangrène humide l'oblitération d'une artère afférente, l'action d'une température élevée carbonisant les tissus, celle des acides minéraux et des sels qui les déshydratent. Cependant, dans certaines conditions, la gangrène sèche provoquée par ces dernières causes peut se transformer, dans son évolution ultérieure, en une gangrène humide.

Il faut distinguer de la gangrène septique, dans laquelle les bactéries interviennent puissamment, le simple ramollissement aseptique du tissu nécrosé. Celui-ci s'observe dans la mortification des organes et des parties du corps pauvres en tissu conjonctif, en général peu denses et situés profondément. Son siège de prédilection est le cerveau, à la suite de l'oblitération d'une artère terminale; dans ce cas, une masse semi-liquide, pâteuse, apparaît, formée de graisse, de pigment sanguin, de lécithine, d'eau et d'autres produits de la désagrégation du tissu cérébral. Peu à peu, les substances solides se résorbent et l'ancien foyer de mortification se transforme en un kyste rempli d'un liquide transparent. On peut encore considérer comme entrant dans la classe du ramollissement aseptique certaines transformations *des*