Combattre les diathèses rhumatismale (23), herpétique (54), syphilitique (29).

169. **Paralysie de la septième paire** ou **du nerf facial.**— Symptomes. — Défaut de symétrie de la face ; du côté malade com-

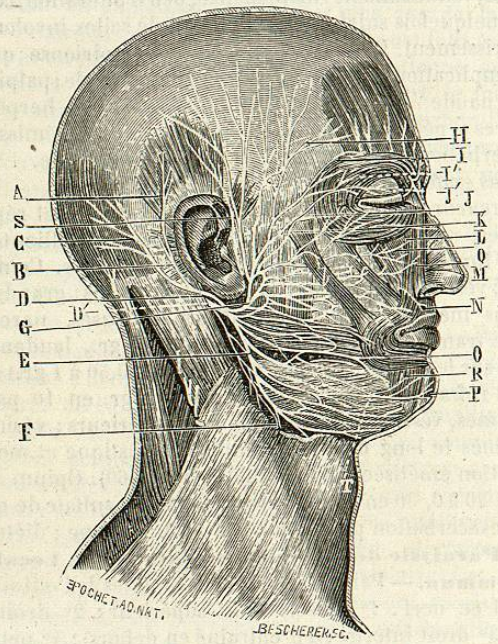

Fig. 31. — Préparation anatomique des nerfs moteurs de la face (de la 7e paire (*).

missure labiale (*fig.* 31) plus basse ; bouche oblique, surtout si le malade veut rire ou siffler ; absence de contractions et de rides ;

(*) II, filet moteur du frontal ; I, filet moteur du sourcilier ; I' filet moteur de l'orbiculaire palpébral supérieur ; J, filet moteur du palpébral inférieur ; K, filet moteur du palpébral inférieur ; *b*, filet moteur du grand zygomatique ; Q, filet moteur de l'élévateur propre de la lèvre supérieure ; M, filet moteur du transverse du nez ; L, filet moteur de l'élévateur commun de la lèvre supérieure et de l'aile du nez ; N,O, filet moteur de l'orbiculaire des lèvres ; R, filet moteur du carré du menton ; P, filet moteur de la houppe du menton ; F, filet moteur du peaucier ; D', tronc du facial à sa sortie de l'aqueduc de Fallope ; G, branche temporo-faciale ; E, branche cervico-faciale ; A,B, filets moteurs des muscles auriculaires postérieur et supérieur ; C, filet moteur du muscle occipital ; S, branche auriculo-temporale de la 5e paire ; T, rameau moteur des muscles orbiculaire inférieur des lèvres, carré du menton et triangulaire des lèvres. (Duchenne, de Boulogne.)

occlusion des paupières impossible ; rougeur de la conjonctive ; écoulement des larmes ; immobilité de la narine.

Ne pas confondre avec hémorrhagie cérébrale (165), névralgie trifaciale (170).

Traitement. — Voir 168.

170. **Névralgie trifaciale.** — Symptomes. — 1° *Locaux :* Les trois branches sus-orbitaire, sous-orbitaire et maxillaire inférieure peuvent être affectées ensemble ou séparément. Points douloureux : sus-orbitaire, palpébral, nasal, sous-orbitaire, molaire, alvéolaire, labial, temporal, mentonnier, pariétal.

2° *Fonctionnels :* Photophobie, larmoiement, coryza, tuméfaction, rougeur, chaleur, douleur de la face, tics douloureux ; douleurs dentaires, alvéolaires, gengivales.

3° *Généraux :* Nuls ou peu prononcés.

Ne pas confondre avec fluxion, odontalgie (217), carie dentaire (216), migraine (46), coryza (208).

Traitement. — Voir *Névralgies en général* (39).

Spécial : Extraire la dent gâtée ; vésicatoires morphinés ; frotter les gencives avec chlorhydrate de morphine (0,02) trois fois par jour, avec le laudanum, l'extrait thébaïque, l'extrait de belladone ; chaleur, collodion ; valérianate de zinc (1 gr. en 20 paquets, 1 à 4 paquets par jour) ; quelquefois sangsues localement ; cautérisation transcurrente ; points de feu. Combattre l'intermittence par le sulfate de quinine.

171. **Névralgie cervico-occipitale.** — Symptomes. — *Locaux :* Points douloureux entre l'apophyse et la dernière vertèbre cervicale ou point occipital ; point cervical superficiel ; point pariétal ; point mastoïdien ; point auriculaire. La douleur est spontanée ou provoquée.

Ne pas confondre avec torticolis (250).

Traitement. — Voir *Névralgies* (37).

CHAPITRE II

MALADIES DES YEUX.

Orgeolet. — Blépharite ciliaire. — Tumeur et fistule lacrymales. — Plaies. — Contusions. — Luxation du cristallin. — Examen ophthalmoscopique. — Conjonctivite catarrhale, lacrymale, scrofuleuse, pustuleuse ou phlyctenulaire, purulente des nouveau-nés, blennorrhagique, granuleuse. — Ptérygion. — Pannus. — Kératite superficielle,

interstitielle, profonde ou postérieure. — Staphylome opaque. — Iritis. — Cataracte. — Amaurose. — Choroïdite. — Glaucome. — Rétinite. — Hémorrhagie rétinienne. — Décollement de la rétine. — Maladie du nerf optique. — Hypopyon, hypohéma. — Pupille artificielle. — Tableau synoptique de la réfraction de l'œil et choix des lunettes.

172. **Orgeolet.** — Symptomes. — Petite tumeur inflammatoire du bord libre des paupières avec boursouflement partiel ou total de la paupière et avec sécrétion purulente.

Traitement. — 1° *Local :* Cataplasmes, lotions mucilagineuses. Si l'orgeolet est chronique, pommade à l'iodure de potassium. Pour combattre les récidives, fomentations avec l'eau blanche, avec la solution de nitrate d'argent (0,50 pour 20 gr).

2° *Général :* Traiter la diathèse ; purgatifs salins, eau de goudron.

173. **Blépharite ciliaire.** — Symptomes. — Rougeur et boursouflure des paupières ; cils agglutinés le matin. A un degré plus avancé, pustules et croûtes furfuracées à la base des cils ; hypersécrétion des glandes de Meibomius ; hypertrophie des follicules pileux ; induration du bord libre des paupières ; chute des cils ; bord palpébral ayant la forme d'un cordon noueux, rouge, bleuâtre (*blépharite hypertrophique*) : formation successive à la base des cils de petits boutons pustuleux ; ulcération ; destruction des follicules pileux ; ectropion.

Traitement. — *Local :* Lotions chaudes émollientes, lait chaud ; glycérine, glycérolés ; cataplasmes de mie de pain, de fécule jour et nuit ; lotions avec sous-carbonate de soude (1 gr. pour 100 d'eau tiède), arrachement des cils s'ils ont pris une direction vicieuse et si la blépharite persiste.

Quand le bulbe ciliaire n'est pas encore altéré, badigeonner 2 fois par semaine avec teinture d'iode concentrée, ou bien, pommades mercurielles de Lyon, de Desault, du Régent, de Deval, de Cunier, de Janin ; fomentation avec la liqueur de Van Swieten très-chaude. Si les ulcérations sont nombreuses, cautérisation avec le crayon de nitrate d'argent, et lotion d'eau salée immédiatement après ou bien cautérisation avec le crayon de sulfate de cuivre.

℞ Précipité rouge	0,10	℞ Précipité rouge	0,15
Acétate de plomb crist.	0,05	Camphre	0,15
Axonge récente	5	Huile d'olives	1 goutte
Huile d'amandes douces	V goutt.	Beurre lavé à l'eau chaude	3 gr.
(Galezowski.)		(Desmarres.)	

174. **Tumeur et fistule lacrymales.** — Symptomes. —

Augmentation morbide de la sécrétion lacrymale ; gonflement ; petite tumeur à l'angle interne et inférieur de l'œil, indolente, compressible, augmentant par le froid et le travail, contenant un liquide d'abord limpide, puis filant, mucoso-purulent ; puis tension, pesanteur dans l'œil ; augmentation de la tumeur : inflammation du voisinage ; plus tard, rougeur de la peau, ulcération ; sécheresse de la narine correspondante ; fistule.

Deux variétés : — 1° dacryocystite, — 2° hypersécrétion et obstruction des conduits.

Ne pas confondre avec kyste sous-cutané, avec petit phlegmon développé au devant du sac (*anchylops*).

Traitement. — 1° Modérer

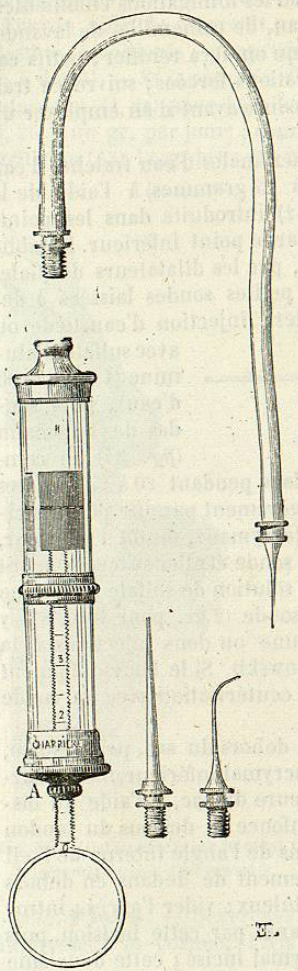

Fig. 32. — Seringue modifiée pour les injections à travers les points lacrymaux. A la seringue de Pravaz ou de Luer on peut adapter la canule spéciale de Galezowski, qu'on introduit dans le canal comme une simple sonde et à laquelle on visse la petite seringue : cela simplifie l'arsenal du médecin de campagne.

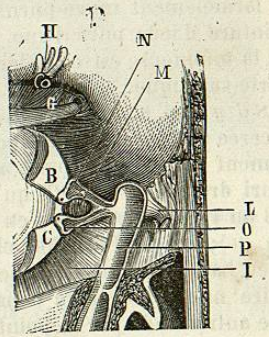

Fig. 33. — Appareil lacrymal (*).

(*) B, C, partie interne de la conjonctive palpébrale ; H, vaisseaux et nerfs sus-orbitaires ; G, tendon du grand oblique ; I, aponévrose oculaire ; L, tendon direct de l'orbiculaire ; M, caroncule lacrymale ; N, ampoule et canal lacrymal supérieur ; O, canal lacrymal inférieur ; P, sac lacrymal. (Beaunis et Bouchard.)

l'inflammation de la muqueuse par les fumigations émollientes, résolutives, les infusions de sureau, de camomille, de lavande, de thé, légèrement alcoolisées qu'on fera renifler; petits cataplasmes; inspirations et expirations forcées; suivre ce traitement pendant cinq ou six semaines avant d'en employer un autre.

2° Injections dans les voies lacrymales d'eau fraîche, d'eau distillée et de teinture d'iode (āā 15 grammes) à l'aide de la seringue d'Anel modifiée (*fig.* 32) introduite dans les points lacrymaux B, C (*fig.* 33), plutôt par le point inférieur. Rétablir le calibre des voies lacrymales, par les dilatateurs de Galezowski, cordes à boyau, etc. : petites sondes laissées à demeure pendant quelques minutes; injection d'eau tiède ou avec sulfate d'alumine (15 pour 100 d'eau), puis sondes de Bowmann (*fig.* 34) en commençant par le n° 3, laissées en place pendant 20 à 25 minutes tous les 3 ou 4 jours; agrandir légèrement par une petite incision de 1/2 cent. l'un des points lacrymaux, plutôt l'inférieur, pour faciliter l'introduction de la sonde et aller successivement jusqu'au n° 6 (*fig.* 35), injecter la solution de sulfate d'alumine ci-dessus, ou celle de borate de soude (2 gr. pour 100). S'il y a larmoiement muco-purulent, une ou deux injections à la teinture d'iode pure (Fano, Galezowski). Si le boursouflement de la muqueuse est considérable, cautérisation avec la sonde porte-caustique.

Fig. 34. — Sonde de Bowmann.

S'il y a un ou plusieurs abcès en dehors du sac, peau mince, ulcérée : ouvrir d'abord le point lacrymal inférieur, inciser largement l'abcès et la paroi antérieure du sac, à l'aide du bistouri droit de J.-L. Petit qu'on enfonce au-dessous du tendon à 3 ou 4 millim., un peu en dedans de l'angle interne de l'œil (*fig.* 36); diriger l'incision obliquement de dedans en dehors et en bas, et diviser les trajets fistuleux; vider l'abcès; introduire une petite sonde dans le canal par cette incision, puis une autre sonde par le point lacrymal incisé; cette deuxième étant parvenue dans le canal, on retire la première. Pansement à l'aide de taffetas d'Angleterre et de cataplasmes.

S'il y a intumescence des os des voies lacrymales, diriger d'abord le traitement dans ce sens (Sichel); s'il y a rougeur des téguments, douleur à la pression, périostite, appliquer 2 à 8 sangsues le plus près possible du siége de la tumeur, mais non sur

les paupières; onctions avec l'onguent napolitain, la pommade à l'oxyde noir de cuivre (1 gr. pour 10 gr. d'axonge); cataplasmes émollients; purgatifs répétés, calomel (0,01 à 0,05 en 4 doses). — *Si la périostite a disparu* : pommade à l'iodure de potassium (1 gr. pour 15); iodure de potassium à l'intérieur (0,25 à un gr. par jour); combattre le lymphatisme (26), l'arthritisme (23), la syphilis (28 29).

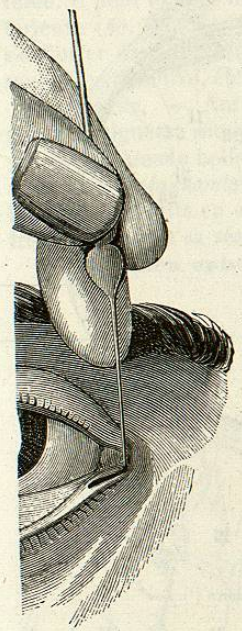
Fig. 35. — Cathétérisme par le point lacrymal incisé. (Galezowski.)

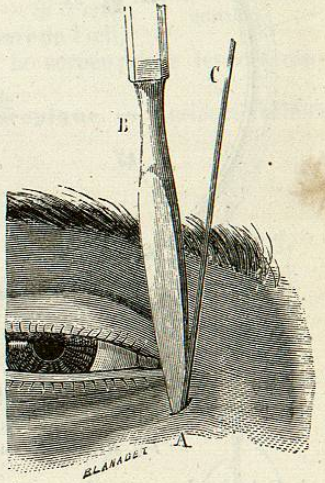

Fig. 36. — Incision de la tumeur lacrymale. (Galezowski.)

175. **Plaies.** — Symptomes. — Variables selon que les plaies intéressent la cornée, l'iris ou le cristallin qui peut être luxé.

Traitement. — *Si la plaie est légère*, traitement simple, antiphlogistique, repos. — *S'il y a chute de l'iris*, pommade à la belladone, quelques gouttes du collyre suivant :

℞	Sulfate neutre d'atropine.....	0gr,05
	Eau distillée.....	10 gr.

S'il y a luxation du cristallin (176 *bis*).

Dans tous les cas, traitement antiphlogistique général et lo-

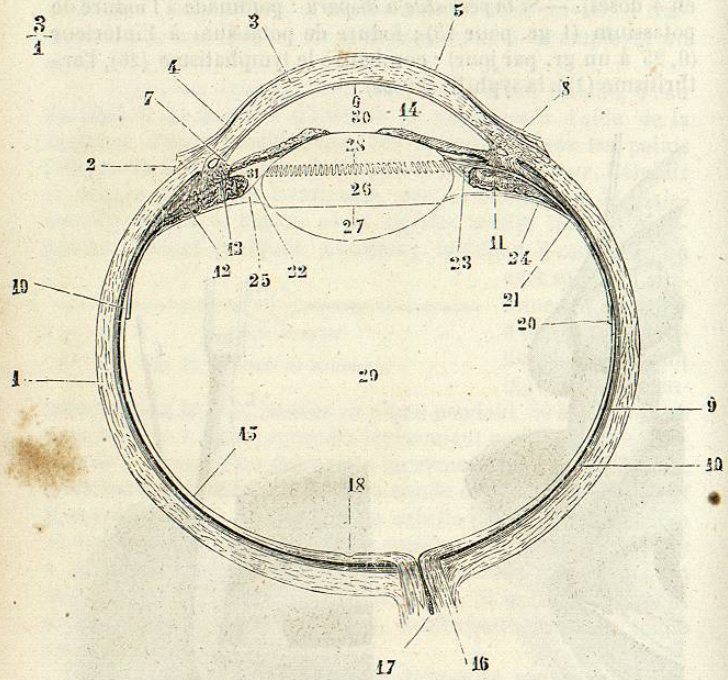

Fig. 37. — Coupe du globe oculaire (*).

cal. Extraire les corps étrangers à l'aide d'une aiguille à cataracte, d'une pince fine, d'une aiguille ordinaire.

(*) 1, Sclérotique; 2, conjonctive; 3, cornée; 4, lame élastique antérieure de la cornée; 5, épithélium de la cornée; 6, membrane de Demours; 7, ligament pectiné; 8, canal de Fontana; 9, choroïde; 10, couche pigmentaire de la choroïde; 11, procès ciliaires; 12, muscle ciliaire; 13, ses fibres orbiculaires; 14, iris; 15, rétine; 16, nerf optique; 17, artère centrale de la rétine; 18, fosse centrale; 19, partie antérieure de la rétine et sera serrata; 20, hyaloïde; 21, sa division en deux feuillets; 22, feuillet antérieur de l'hyaloïde ou zone de Zinn; 23, le même sectionné dans l'intervalle de deux procès ciliaires; 24, feuillet postérieur de l'hyaloïde; 25, canal de Petit; 26, cristallin; 27, ligne indiquant l'attache du feuillet postérieur de l'hyaloïde sur le cristallin; 28, ligne onduleuse indiquant l'attache de la zone de Zinn; 29, corps vitré; 30, chambre antérieure; 31, chambre postérieure. (Beaunis et Bouchard.)

176. **Contusions.** — Symptomes. — Variables selon qu'il y a agrandissement de la pupille, — décollement de l'iris, — déchirure de l'iris, — luxation du cristallin.

176 *bis*. **Luxation du cristallin.** — Il peut être déplacé, tremblotant ou bien appliqué à la face postérieure de l'iris avec un bord convexe divisant la pupille en deux, ce qu'on constate avec l'ophthalmoscope (*fig.* 38): quelquefois il y a douleurs vives, formation de pus dans l'œil, vue altérée. Il peut tomber dans la chambre antérieure (*fig.* 37, 30). Il peut se liquéfier, s'enfoncer dans l'humeur vitrée, se loger sous la conjonctive, etc., etc.

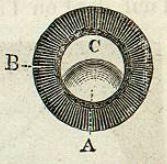

Fig. 38. — Luxation du cristallin.

Traitement. — Antiphlogistique énergique; saignées, sangsues; purgatifs; révulsifs; pommade belladonée. — *Si le cristallin est dans la chambre antérieure* de l'œil, l'extraire de suite en incisant la cornée; dans les cas contraires, attendre sa résorption.

177. **Examen ophthalmoscopique.** — Plusieurs variétés

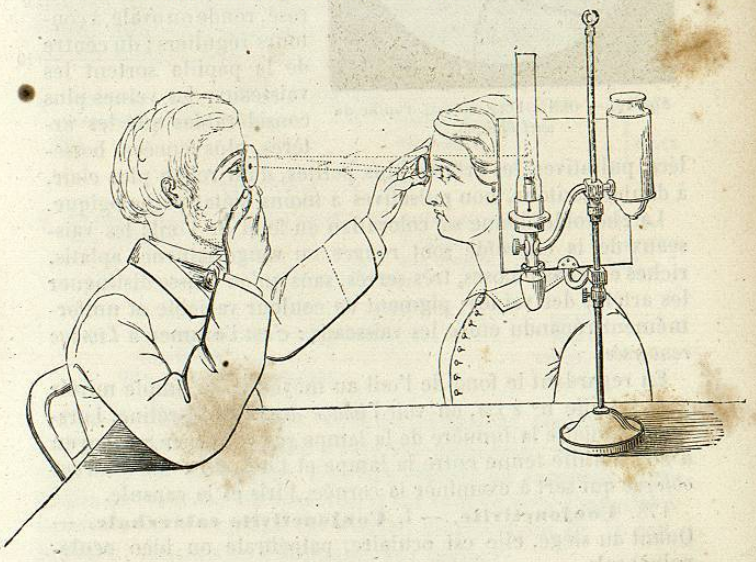

Fig. 39. — Examen ophthalmoscopique.

d'ophthalmoscopes portent le nom de leurs inventeurs, Gil-

let de Grandmont, Nachet et Follin, Galezowski, Giraud-Teulon, etc.

Si la pupille est trop étroite, instiller dans l'œil quelques gouttes de solution d'atropine (sulfate d'atropine 0,01, eau distillée 20 gr.) : se placer à distance convenable du malade, un pas environ ; poser la lampe sur les côtés de la tête du patient, de telle sorte que la flamme soit à peu près à la hauteur de l'œil dont on l'isole par un écran ; saisir la lentille biconvexe n° 2 1/4 de la main gauche, et la tenir à 2 1/4 de pouce de l'œil du malade, le réflecteur de la main droite (*fig.* 39), et chercher l'image très-nette de la papille du nerf optique et de la rétine.

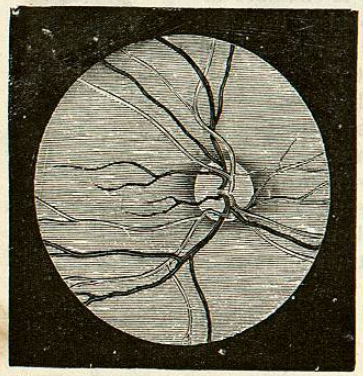

Fig. 40. — OEil à l'état normal. Papille du nerf optique.

A l'état normal (*fig.* 40) on trouve au centre de l'œil la papille blanchâtre, blanc rosé, ronde ou ovale, à contours réguliers ; du centre de la papille sortent les vaisseaux, les veines plus considérables que les artères, plus foncées, bosselées, pulsatives, les artères plus petites, d'un rouge plus clair, à double contour, non pulsatives à moins d'état pathologique.

La choroïde donne sa coloration au fond de l'œil ; les vaisseaux de la choroïde sont rouges ou rouge-saturne, aplatis, riches en anastomoses, très-serrés, sans qu'on puisse distinguer les artères des veines ; pigment de couleur variable et uniformément répandu entre les vaisseaux : c'est l'examen à *l'image renversée*.

En regardant le fond de l'œil au moyen d'un simple miroir sans lentille n° 2 1/4, on voit l'*image droite* de la rétine. Lorsqu'on projette la lumière de la lampe sur la cornée au moyen d'une lentille tenue entre la lampe et l'œil, on a un *éclairage oblique* qui sert à examiner la cornée, l'iris et la capsule.

178. **Conjonctivite.** — I. **Conjonctivite catarrhale.** — Quant au siége, elle est oculaire, palpébrale ou bien oculo-palpébrale.

Symptomes. — 1° *Locaux* : Hypérhémie vasculaire de l'œil sous forme réticulée, zonulaire, fasciculaire, variqueuse ; sail-

lie des papilles et aspect chagriné de la conjonctive ; tuméfaction de la muqueuse ; chémosis séreux ou inflammatoire. Picotements, élancements dans l'œil, sensation de corps étrangers ; photophobie peu prononcée ou nulle à moins de kératite ou d'iritis ; hypersécrétion des glandes de l'œil, d'autres fois, sécheresse de l'œil (*xéroma*, *xérophthalmie*) ; symptômes de voisinage ; gonflement palpébral ; écoulement par le nez.

2° *Généraux :* Nuls à moins de conjonctivite intense.

Ne pas confondre avec la conjonctivite qui précède ou accompagne les affections exanthématiques, rougeole, etc., les formes aiguë ou chronique, etc.

Traitement. — Soustraire le malade aux causes déterminantes ; enlever les corps étrangers. Dans la conjonctivite subaiguë avec ou sans chémosis, cautériser chaque jour, pendant 4 ou 5 jours, les conjonctives oculo-palpébrale et surtout l'inférieure avec le crayon de sulfate de cuivre ; compresses d'eau fraîche consécutives.

— Si la maladie et les douleurs augmentent, appliquer près de l'oreille 2 à 3 sangsues chez les enfants, 8 à 12 chez les adultes. Cataplasmes tièdes de riz ou de fécule sur les yeux ; lotions émollientes tièdes ; purgatifs, huile de ricin, limonades, eau de Sedlitz : sinapismes, pédiluves sinapisés.

℞ Sulfate de cuivre.... 0,10 à 0,25 Eau distillée..... 10 gr. Diss. (Galezowski.)	℞ Glycérine..... 15 gr. Sulfate de zinc..... *Ou* borax..... } 0gr,25 *Ou* alun..... Diss.
℞ Nitrate d'argent.. 0gr,05 à 0gr,25 Eau distillée..... 30 gr. Diss.	℞ Sulfate de zinc..... 0gr,25 Teinture d'opium..... 10 gouttes Eau distillée..... 15 gr. Diss.

℞ Sublimé..... 0gr,05
Chlorhydrate d'ammoniaque..... 0gr,30
Eau distillée..... 180 gr.
Diss. pour collyre et lotions.

Dans la forme chronique, collyres ci-dessus ; pommades de Lyon, de Desault, de Janin entre les paupières : arracher les cils ; extirper ou couper avec des ciseaux les vaisseaux variqueux ou noueux, les soulever et les couper avec l'aiguille à cataracte ou le couteau de Wenzel ; scarifications de la conjonctive ; vésicatoires à la nuque, aux tempes.

II. **C. Lacrymale.** — Consécutive au rétrécissement ou à l'obstruction des voies lacrymales.

SYMPTOMES. — Yeux chassieux tous les matins, sensibles au moment du réveil; injection des conjonctives oculaire et palpébrale; photophobie au grand jour, à l'air; larmoiement; travail du soir impossible; sensation de graviers dans l'œil; cercles iridés non constants. Tous les signes d'une conjonctivite chronique, qui dure des mois et des années et qui s'aggrave au printemps, en automne, en hiver. (Galezowski.)

TRAITEMENT. — Guérir les voies lacrymales (174) et faire bassiner les yeux deux fois par jour avec l'une de ces solutions :

℞ Eau distillée	100 gr.	℞ Eau distillée	100 gr.
Sulfate de zinc	0gr,25	Borax	1 gr.
Eau de laurier-cerise	5 gr.		

Applications de compresses froides sur l'œil.

III. **C. Scrofuleuse, pustuleuse ou phlycténulaire.** — SYMPTOMES. — Injection de la conjonctive; présence de vaisseaux courts, fins, se réunissant en une petite plaque ou pustule située sur le bord cornéen; pouvant s'ulcérer; photophobie; larmoiement; quelquefois complication de kératite. État général, lymphatique, scrofuleux (*fig.* 41).

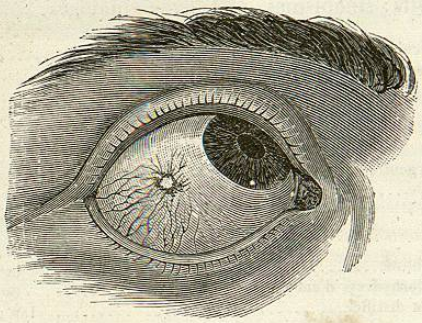

Fig. 41. — Phlyctène de la conjonctive oculaire. (Galezowski.)

Ne pas confondre avec les autres variétés.

TRAITEMENT. — 1° *Local* : Dans les cas ordinaires, les premiers jours, toucher deux ou trois fois par jour les pustules avec un pinceau sec contenant du calomel à la vapeur (5 gr.). — Si la pustule est ulcérée, pas de calomel, mais cataplasmes émollients ou compresses; purgatifs : trois fois par jour, une goutte d'un des collyres suivants :

℞ Eau distillée	10 gr.	℞ Borax	0gr,25
Sulfate neutre d'atropine	0gr,01	Eau distillée	10 gr.
Diss.		Diss.	

— Au déclin, quand les pustules sont cicatrisées, collyres avec nitrate d'argent (0,01 pour 15).

Vésicatoires à la nuque, derrière les oreilles; badigeonner les paupières et les sourcils avec la teinture d'iode. En cas de photophobie, pommade belladonée mercurielle, pommade au protoiodure de mercure :

℞ Extrait de belladone	5 gr.	℞ Protoiodure de mercure	0gr,50
Onguent mercuriel	15 —	Axonge	15 gr.
M.		F. s. a.	

Employer alternativement l'imbibition des gouttes d'atropine et d'ésérine :

℞ Eau distillée	150 gr.
Ésérine (calabarine)	0gr,05

Le lendemain, revenir à l'emploi de l'atropine, et ainsi de suite (Galezowski).

2° *Général* : Toniques : bonnes conditions hygiéniques; huile de morue, quinquina, ferrugineux; iodure de fer, de potassium, sirop de raifort iodé, antiscorbutique (voir, 26).

IV. **C. Purulente des nouveau-nés.** — SYMPTOMES. — Variables selon que la conjonctivite est catarrhale, purulente, diphthéritique. — Dans la forme purulente, gonflement énorme des paupières, surtout de la supérieure qui peut produire une sorte d'ectropion, chémosis peu considérable, mais œdémateux, rarement phlegmoneux; sécrétion abondante muqueuse, citrine, mucoso-purulente. — Dans la forme diphthéritique, dépôt de fausses membranes sur la conjonctive.

TRAITEMENT. — Pas de topiques émollients, pas d'émissions sanguines. Si la cornée est intacte, renverser les paupières et cautériser légèrement la conjonctive palpébrale avec un pinceau trempé dans la solution suivante :

℞ Eau distillée	10 gr.
Nitrate d'argent	0,10, 0,50, 1 gr.

La dose de nitrate d'argent varie selon l'intensité de la conjonctivite; passer ensuite un pinceau trempé dans l'eau salée. Deux cautérisations par jour. Cautériser également le bourrelet chémosique, mais ne pas l'exciser, à moins d'ophthalmie