traumatique. — Si la conjonctive est très-boursouflée, toucher avec le crayon de nitrate d'argent mitigé de Desmarres :

℞	Nitrate d'argent fondu	1 partie.
	Nitrate de potasse	2 parties.

Douches oculaires d'eau fraîche avec l'appareil de Follin, avec une seringue ordinaire, cinq à six fois par jour; bien nettoyer l'intérieur de l'œil, et diriger le jet obliquement.

Après la cautérisation, compresses froides ou tièdes ; pommade de concombres entre les paupières.

Dans les formes graves d'ophthalmie et lorsque la suppuration ne s'arrête pas, cautériser les paupières deux fois par jour, soit avec le crayon mitigé, soit avec solution de 1 gr. pour 10.

Quand la résolution se fait attendre, quand la cornée est menacée, collyre laudanisé (laudanum 2 gr., eau 10); pommade mercurielle belladonée sur les paupières et l'orbite; collyre à l'atropine ci-dessus.

Bonnes conditions hygiéniques, régime tonique, antiscrofuleux (26).

V. **C. Blennorrhagique.** — Symptomes. — Gonflement considérable des paupières; entre les bords palpébraux, issue de la conjonctive turgescente rouge, couverte de granulations saignantes ; infiltrations œdémateuses du tissu cellulaire sous-cutané; issue d'un liquide épais, jaune, jaune verdâtre, sanieux; peau des joues rouge, excoriée ; souvent désorganisation de la cornée; quelquefois diphthérite. Douleurs intenses, cuisantes; photophobie, céphalalgie ; fièvre.

Ne pas confondre avec les autres formes.

Traitement. — 15 à 20 sangsues à la tempe ; cautériser tous les jours ou tous les deux jours la conjonctive avec le crayon mitigé ou avec le crayon de nitrate d'argent et neutraliser avec l'eau salée ; ou bien solution de nitrate d'argent (6 à 8 gr. pour 30), scarifications sur la conjonctive palpébrale, sur le chémosis si la cornée est étranglée, douches d'eau froide ou mercurielles (eau 200 gr., bichlorure de mercure 0, 05) ; empêcher l'agglutination des paupières à l'aide de la glycérine, de l'huile, ou de la pommade suivante :

℞	Précipité rouge	0gr,05
	Axonge	25 gr.

Préserver l'œil sain ; purgatifs (calomel 0,20 en 10 paquets, un toutes les heures) ; onctions avec l'onguent mercuriel belladoné.

VI. **C. Granuleuse.** — Symptomes. — Développement sur la conjonctive oculo-palpébrale de petites granulations acuminées, arrondies, sessiles, pédiculées, papillaires, veloutées, fongueuses, végétantes, molles, dures, calleuses, etc., déterminant ou pouvant déterminer la rougeur de la conjonctive, le gonflement des paupières, la sensation de corps étrangers dans l'œil, une douleur plus ou moins prononcée, une sécrétion muqueuse abondante, la vascularisation et l'épaississement de la cornée, l'ectropion, etc.

Ne pas confondre avec la conjonctivite catarrhale.

Traitement. — Renverser les paupières et cautériser jusqu'au fond du repli oculo-palpébral avec la solution de nitrate d'argent (1 gr. à 2 gr. pour 15 gr. d'eau, selon les cas), tous les jours ou tous les 2 jours; passer ensuite le pinceau trempé dans l'eau salée ; crayon de sulfate de cuivre, surtout pour les granulations blanchâtres, vésiculeuses, tous les 2 ou 3 jours; teinture d'iode (?); acétate de plomb pulvérulent (?) ; se méfier des pommades au précipité rouge, de Lyon, de Desault, etc. Quand il y a turgescence conjonctivale, scarification tous les 2 ou 3 jours; faire des incisions superficielles parallèles au bord libre des paupières. Pour combattre la blépharite ciliaire consécutive, épiler les cils et toucher légèrement avec le crayon de nitrate d'argent.

Traitement hygiénique rigoureux ; éviter la contagion.

179. **Ptérygion.** — Symptomes. — Épaississement de la muqueuse conjonctivale, ou hypertrophie du tissu cellulaire qui double la conjonctive, se développant lentement, affectant la forme d'un triangle dont la base serait à la circonférence de l'œil, et la pointe vers la cornée ; pas de douleurs ni de troubles de la vision, à moins que cette production hypertrophique ne s'étende sur la cornée.

Ne pas confondre avec le pannus (180).

Traitement. — Pas de collyres. *Excision :* Le saisir avec une petite pince fine à dents de souris, par le milieu ou la partie la plus saillante, tirer à soi, traverser le pli avec un très-petit bistouri à deux tranchants introduit à plat; disséquer en commençant par la cornée ; détacher ce morceau et attaquer l'autre ; lotions d'eau fraîche. — *Procédé par ligature :* Introduire deux aiguilles courbes munies d'un double fil de soie, l'une près de la pointe, l'autre près du sommet (*fig.* 42) ; couper les fils, enlever les aiguilles, faire la ligature. On étrangle ainsi les portions internes et externes, et la ligature du milieu formant anse en haut, étant liée, sert à détacher le ptérygion que

l'on enlève avec des ciseaux après 4 ou 5 jours. (Szokalski.)

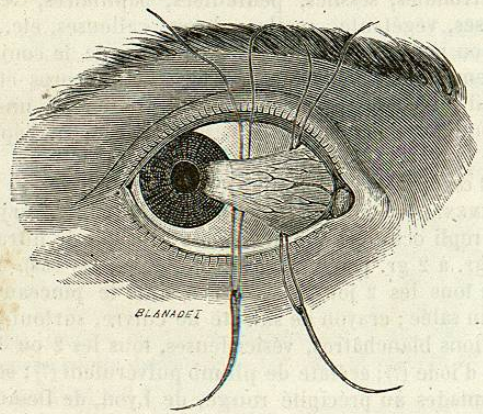

Fig. 42. — Opération du ptérygion par la méthode de Szokalski. (Galezowski.

180. **Pannus.** — Symptomes. — Voile, réseau *vasculaire* étendu sur la cornée, formé par les vaisseaux de la conjonctive (*P. membraneux*), ou par le tissu de la cornée, ou par un tissu de nouvelle formation (*P. charnu* ou *sarcomateux*), plus ou moins transparent, consécutif à une phlegmasie, ayant débuté par une ou plusieurs taches sur la cornée; un peu de photophobie; larmoiement; cornée opaque variant du gris jaunâtre au rouge ardent; œil s'ouvrant difficilement; réseau à mailles serrées sur la sclérotique et la cornée.

Ne pas confondre avec ptérygion (179), qui a une forme triangulaire, est mobile, et peut être disséqué, tandis que le pannus est un réseau vasculaire.

Traitement. — Combattre la conjonctivite, la kératite, la constitution; crayon de sulfate de cuivre; mucilage de tannin (178, VI); crayon de nitrate d'argent; acétate de plomb cristallisé; une goutte de perchlorure de fer à 30° tous les 2 jours; teinture d'iode; alun et sucre candi. Section des vaisseaux.

℞ Oxyde de zinc...		℞ Oxyde rouge de mercure....	0gr,60
Sucre pulvérisé..	āā part. égales.	Sucre raffiné.....	4 gr.

℞ Calomel.....	āā parties égales.
Sucre.	

181. **Kératite.** — Symptomes. — Vascularisation anormale générale ou partielle; aspect trouble de la cornée; petite phlyc-

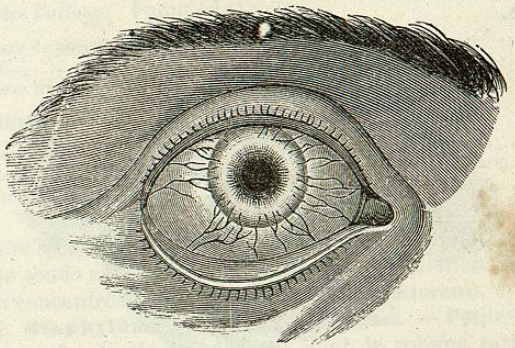

Fig. 43. — Kératite diffuse ou interstitielle. (Galezowski.)

tène ou pustule sur la cornée; douleur légère; ni photophobie ni larmoiement, à moins de phlyctènes; vue un peu trouble; quelquefois pannus léger (*K. superficielle*).

Opacité occupant l'épaisseur même de la cornée, partielle ou générale, de couleur verdâtre, brunâtre, jaunâtre, roussâtre, ou de pierre à fusil; injection des vaisseaux superficiels comme ci-dessus; mais, au-dessous, anneau périkératique (*fig.* 43) composé de petits vaisseaux nombreux déliés e parallèles, se dirigeant de la périphérie vers le centre : vue presque éteinte; douleurs très-vives quand l'inflammation se propage au cercle ciliaire et à l'iris; photophobie; larmoiement (*K. interstitielle parenchymateuse*).

Petits points, plaques grisâtres ou bleuâtres, sans saillie ni enfoncement au centre de la cornée, analogues avec la peau récemment rasée; transparence de la cornée (*fig.* 44) trouble de la vue; pas de douleur ni de photophobie; mouches volantes; pas de larmoiement. A l'ophthalmoscope, par l'éclairage direct, légères taches noirâtres faisant ombre sur le champ éclairé du fond de l'œil; par l'éclairage latéral, altérations diverses (*K. profonde* ou *ponctuée* ou *postérieure*).

Souvent ces différentes variétés existent ensemble.

Ne pas confondre ces variétés entre elles, ni avec l'amblyopie (185): examiner à l'aide de l'éclairage oblique.

Complications : Pannus (180); abcès ou onyx; ulcères; taches, néphélion, albugo, leucoma; staphylôme.

TRAITEMENT. — 1° *K. superficielle :* Le même que dans la conjonctivite (178) ; collyre à l'atropine dès le début. S'il existe des vésicules, mettre un peu de calomel dans l'œil ; régime sévère.

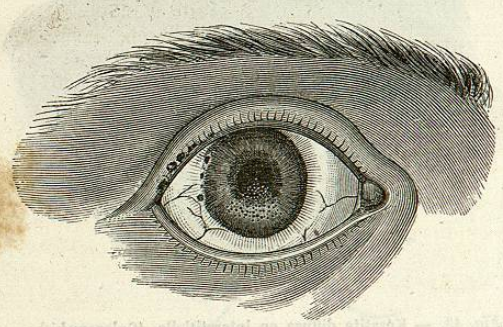

Fig. 44. — Kératite ponctuée. (Galezowski.)

2° *K. interstitielle :* Onctions mercurielles, belladonées ; compresses émollientes, narcotiques, chaudes ; saignée de 300 à 400 gr. ; sangsues à l'angle de l'œil ; purgatifs énergiques chaque matin, eau de Sedlitz, huile de ricin ; pilules écossaises, d'Anderson, de Morison ;

A l'état chronique : Révulsifs ; onctions mercurielles, belladonées ; teinture d'iode ; vésicatoires à la nuque : être sobre de topiques locaux ; insufflations de calomel ; compresses chaudes ; régime sévère.

3° *K. profonde* ou *postérieure :* A l'état aigu, même traitement que ci-dessus. A l'état chronique, térébenthine (2 gr. trois fois par jour dans du lait) ; calomel et sulfate de quinine à petites doses (0,02 toutes les 3 heures).

Dans tous les cas, *traitement général* sévère : huile de morue, iodure de potassium, chlorure de baryum ; antiscorbutiques.

℞	Chlorure de baryum	2 gr.
	Eau distillée	15 —

Diss. 3 à 8 gouttes trois fois par jour.

Dans les abcès de la cornée, scarification sur l'abcès, lorsqu'il est superficiel, et paracentèse quand il est profond.

Contre le néphélion : Collyre avec

℞	Chlorhydrate d'ammoniaq.	0gr,50
	Laudanum de Sydenham	20 gout.
	Glycérine	15 gr.

M.

℞	Sublimé	0gr,15
	Laudanum	1 gr.
	Glycérine	15 gr.

M.

Contre l'albugo : Pommades avec

℞	Iodure de potassium	0gr,20
	Iode	2 gr.
	Beurre frais et lavé	4 gr.

℞	Huile de noix	4 gr.
	Huile de foie de morue	6 gr.
	Potasse caustique	0gr,25

Contre le leucome : Poudres avec

℞	Calomel	ãã 4 gr.
	Ipéca	
	Sucre raffiné	

M.

℞	Sous-nitrate de bismuth	1 gr.
	Oxyde rouge de mercure	0gr,50
	Sucre	4 gr.

M.

Contre les taies de la cornée : 1° Insufflation de poudre de sulfate de soude cristallisé et porphyrisé ; 2° instillation d'une solution concentrée d'iodure de potassium (Castorani).

182. **Staphylôme opaque.** — SYMPTOMES. — Petite tumeur de la cornée, locale ou générale, dont le volume varie entre un grain de raisain et une petite prune ; conique ou sphérique, de couleur grisâtre, verdâtre, rougeâtre ou noirâtre ; pouvant compromettre la vue selon qu'elle occupe la cornée ou la sclérotique.

TRAITEMENT. — Excision (*fig.* 45) ; introduire une aiguille

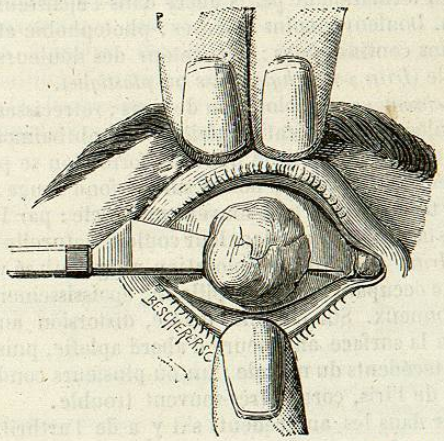

Fig. 45. — Opération du staphylôme opaque. Couteau introduit à la base de la tumeur, le tranchant en haut. (Wharton Jones.)

courbe munie d'un fil à la base de la tumeur et enlever avec le

couteau dit à staphylôme, en transperçant de dehors en dedans, le tranchant dirigé en haut; clore les paupières avec des bandelettes de diachylon.

183. **Iritis.** — Symptomes. — *Premier degré :* La lumière oblique fait voir la cornée saine, mais sa surface postérieure est couverte de pointillés brunâtres (kératite ponctuée) et la chambre antérieure remplie d'humeur aqueuse trouble, louche ; iris terne, peu contractile, forme un peu modifiée; commencement de synéchies postérieures, injection périkératique peu considérable. Trouble de vision très-léger; photophobie ; larmoiement; névralgie ciliaire plus considérable le soir.

Deuxième degré : Iris vert, verdâtre, rougeâtre ; pupille resserrée, peu dilatable ; flocons albumineux dans la chambre antérieure, qui paraît agrandie ; injection périkératique intense ; photophobie intense; larmoiement; lueurs brillantes; douleurs aiguës, lancinantes ; névralgies ciliaires, occupant toutes les branches de la cinquième paire, souvent la moitié de la tête; fièvre; insomnie. — Ces deux degrés constituent l'*iritis séreuse* ou *aquo-capsulite*.

Troisième degré : Iris recouvert d'exsudats ; épanchement sanguin ou purulent dans son parenchyme ; pupille déformée, inégale, rebelle à l'action de l'atropine; quelquefois chez les scrofuleux, formation de petits abcès dans l'épaisseur de l'iris ; hypopyon. Douleurs moins intenses ; photophobie et larmoiement moins considérables ; puis retour des douleurs, et réaction fébrile (*Iritis parenchymateuse* ou *plastique*).

A l'état chronique : Décoloration de l'iris : rétrécissement de la pupille ; injection périkératique faible. A l'ophthalmoscope, par l'examen direct, produits de nouvelle formation se présentant comme des stries et taches noires sur un fond rouge; l'ensemble de ces taches forme très-souvent un cercle : par l'éclairage latéral, ces taches sont vues dans leur couleur naturelle brunâtre.

Dans l'*Iritis syphilitique*, coloration rouge cuivré violacé du petit cercle occupant le bord pupillaire ; épaississement tomenteux, floconneux. Sur ce petit cercle, distorsion anguleuse; éruption à la surface antérieure d'abord aplatie, puis proéminente ; antécédents du malade : un ou plusieurs condylômes à la surface de l'iris, cornée très-souvent trouble.

Chercher dans les antécédents s'il y a de l'arthritisme, du lymphatisme, de la syphilis, etc.

Ne pas confondre avec la kératite profonde ou ponctuée (181); au moyen de l'éclairage oblique, bien distinguer les variétés et remonter à l'étiologie.

Traitement. — 1° *Ir. aiguë :* Collyre au sulfate d'atropine (0,05 pour 15 gr. d'eau), au début et dans les formes subaiguës, une goutte toutes les 2 ou 3 heures. Si les douleurs persistent, 4 à 10 sangsues à la tempe ; y revenir après 8 jours ; saignée de 300 à 400 gr.

Contre la hotophobie : Fomentations tièdes, laudanisées, ou pommade à la morphine (0,25 pour 10 gr.) ; ou injection hypodermique comme dans les névralgies (39) ; calomel à doses réfractées ; onguent mercuriel belladoné ; opiacés à l'intérieur, repos de l'œil malade.

2° *Ir. chronique :* Vésicatoires, frictions mercurielles, belladonées.

Contre l'Iritis syphilitique : Traitement antisyphilitique (28); calomel; proto-iodure de mercure ; iodure de potassium ; térébenthine (4 gr. quatre fois par jour). S'il y a synéchies ou adhérences, ponction de la cornée, ou iridectomie (192).

Contre l'Iritis rhumatismale : Saignées énergiques ; teinture de colchique (v. *Rhumatisme*, 22, 23).

184. **Cataracte.** — Symptomes. — 1° *Généraux et fonctionnels :* Eblouissement au grand jour : — affaiblissement de l'acuïté visuelle; lumière des lampes et bougies entourée de rayons nombreux et très-grands ; souvent diplopie à distance ; mouches volantes. Le cataracté marche la tête basse, cherchant l'ombre; l'amaurotique marche au contraire la tête haute et cherchant la lumière. Opacité de l'appareil cristallinien (capsule et lentille), d'où trois variétés :

Variétés : 1° *Lenticulaires*, 2° *capsulaires*, 3° *capsulo-lenticulaires*, reconnues à l'ophthalmoscope et par l'éclairage oblique.

1° Cataractes lenticulaires	dures, centrales ou nucléolaires	grises avec ou sans stries. verdâtres ou glaucomateuses. noires, pierreuses.
	molles ou corticales	striées, étoilées. lamellaires. corticales antérieures. corticales postérieures. complètes.
	liquides ou morganiennes	avec noyau flottant. sans noyau flottant.
2° Cataractes capsulaires antérieures		pseudo-membraneuses. phosphatiques.
3. Cataractes capsulo-lenticulaires		postérieures. pyramidales. siliqueuses ou atrophiques.

A. Les symptômes de la *cataracte lenticulaire* varient selon que la cataracte est dure, molle ou liquide (1).

CATARACTES DURES.	CATARACTES MOLLES.	CATARACTES LIQUIDES.
Elles débutent par une *opacité* qui s'avance de la partie centrale du noyau cristallinien vers la surface.	L'*opacité* procède de la surface au centre et débute par des *stries*.	L'*opacité* va de la surface vers le centre; elle est disposée par couches, lorsque l'œil est immobile.
Tache grise, verte ou noire, le plus opaque au centre.	*Tache* d'un blanc bleuâtre, laiteux, quelquefois un peu grisâtre, ou bien encore nacrée et brillante.	*Tache* uniforme, quelquefois laiteuse, plus tard jaune.
Circonférence du cristallin reste transparente.	*Circonférence* du cristallin toujours opaque.	*Circonférence* du cristallin toujours opaque.
Volume de la cataracte petit.	*Volume* de la cataracte très-grand.	*Volume* de la cataracte souvent considérable.
Iris très-mobile, non saillant en avant.	*Iris* peu ou point mobile, fait une forte saillie en avant.	*Iris* poussé en avant, exécute quelquefois des oscillations d'avant en arrière.
Ombre portée par l'iris, sur la tache, large.	*Ombre* portée par l'iris, sur la tache, nulle.	*Ombre* nulle.
Chambre postérieure paraît très-grande.	*Chambre postérieure* paraît effacée.	*Chambre postérieure* effacée.
Cercle uvéen peu ou point visible.	*Cercle uvéen* très-grand et très-apparent.	*Cercle uvéen* très-apparent.
Chambre antérieure normale.	*Chambre antérieure* diminuée.	*Chambre antérieure* diminuée.
Vision meilleure à une lumière peu intense, n'est jamais complétement abolie.	*Vision* abolie tout à fait quand la cataracte est formée.	*Vision* abolie.
Marche lente.....	*Marche* plus rapide.	*Marche* très-lente.

A l'ophthalmoscope : Points noirs, stries nettement détachées sur la surface rouge du fond de l'œil. Si l'altération occupe les couches corticales, stries, lignes blanchâtres s'irradiant de la périphérie au centre (*cat. étoilées*) : l'étoile est claire au centre dans la cataracte corticale antérieure (*fig* 46) ; elle est au contraire noire au centre dans la cataracte postérieure (*fig.* 47).

Fig. 46. — Cataracte étoilée antérieure.

Fig. 47. — Cataracte étoilée postérieure.

(1) Vidal, *Traité de pathologie externe et de médecine opératoire*, 5e édition. Paris, 1861, t. III, p. 225.

appelée aussi cataracte polaire : pupille trouble, brunâtre au milieu, transparente et rouge à sa périphérie ; bords de l'opacité très-nettement tranchés dans la cataracte lamillaire ou *molle*; ils se perdent insensiblement dans la cataracte *dure*. A l'ophthalmoscope, les opacités *antérieures* suivent les mouvements de l'œil; les opacités *postérieures* se déplacent dans le sens diamétralement opposé.

B. Dans la cataracte capsulaire antérieure, opacité consécutive à l'iritis résultant de fausses membranes ; exsudation grisâtre, centrale, le plus souvent partielle et très-opaque : trouble visuel peu marqué (*C. pseudo-membraneuse*). — Tache d'un blanc nacré, luisant, crétacé au centre de la capsule antérieure ou dans le champ de la pupille; une ou plusieurs taches de forme arrondie (*C. phosphatique*).

CATARACTES CAPSULAIRES.	CATARACTES LENTICULAIRES.
Opacité s'étendant à une partie de la surface de l'appareil cristallinien, et étant presque toujours précédée d'une inflammation.	Opacité s'étendant du centre à la surface ou en sens inverse, sans inflammation préexistante.
Tache toujours d'un blanc mat, couleur de craie, formée de plaques rugueuses, réunies sans ordre, et présentant des aspérités qui font saillie à la surface de la membrane; point de stries régulières.	Tache grise, verte, noire, blanche ou ambrée, parcourue de stries, qui convergent toutes vers le milieu de la lentille, et parfaitement lisses à la surface; dans la cataracte liquide, les stries sont transversales quand on les laisse en repos.
La capsulaire demeure stationnaire et limitée, à moins que l'inflammation ne persiste.	La cataracte lenticulaire envahit peu à peu tout le cristallin.
Volume petit, forme aplatie.	Volume grand ou petit, forme convexe.
Iris rarement mobile, souvent adhérent et tiré en arrière, jamais agité d'oscillations.	Iris mobile ou immobile, sans adhérence, saillant quelquefois en avant, ou agité exceptionnellement d'oscillations.
Ombre portée nulle s'il y a des adhérences, exagérée s'il n'y en a pas.	Ombre portée large ou nulle.

(Desmarres.)

C. *Cataractes capsulo-lenticulaires* produites par altération de la capsule postérieure et du cristallin ; capsule laiteuse, grisâtre, crayeuse par places ; tantôt sa tache part de la capsule postérieure et semble s'avancer dans la chambre antérieure (*Cat. pyramidale*) ; tantôt il y a atrophie, résorption d'une partie des couches corticales (*Cat. siliqueuse* ou *atrophique*).

Ne pas confondre avec glaucome (186, I), amblyopie, amaurose (185). Dans l'amaurose, le trouble du fond de l'œil est concave

et situé plus loin que la pupille, que la cataracte ; l'opacité est verdâtre ou rougeâtre, a peu d'intensité.

Traitement. — 1° *Par abaissement* (moyen infidèle).

2° *Par extraction* (préférer la kératotomie supérieure ; trois temps).

3° *Discision et fragmentation de la cataracte sur place.*

4° *Méthode de Graefe.*

Extraction. — *Kératotomie supérieure.*

Premier temps. — *Incision de la cornée et de la capsule :* Tenir le malade contre la poitrine de l'aide, fixer l'œil avec la pique de Pamard ou une pince tenue de la main gauche, et implantée à 3 ou 4 millimètres de la cornée, vers l'angle interne ; ponction à 1 millimètre au-dessus du diamètre transversal de la cornée et à 2 millimètres en dedans ; faire pénétrer le couteau parallèlement à l'iris dans la chambre antérieure, d'une manière lente et égale ; faire sortir la pointe dans un lieu diamétralement opposé au lieu d'entrée (*fig.* 48), en inclinant

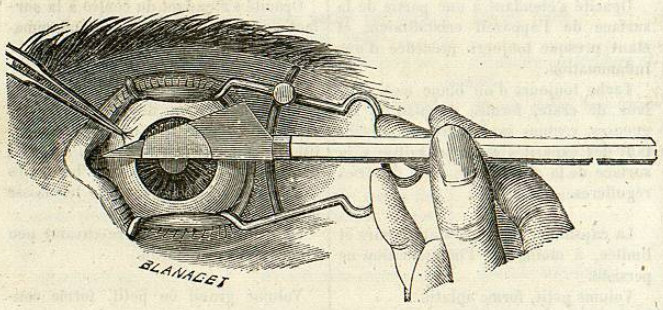

Fig. 48. — Extraction à lambeau supérieur. (Galezowski.)

légèrement le tranchant en arrière ; faire cheminer le couteau jusqu'à ce qu'il reste une bride ou pont de la cornée, à sa partie supérieure, large au plus de 2 millimètres ; abaisser un peu la lame, la retirer lentement jusqu'à la capsule ; ouvrir légèrement la capsule ; retirer vite le couteau, enlever la pique ; laisser reposer le malade et abaisser sa paupière.

Deuxième temps. — *Incision de la bride.* Après un peu de repos, soulever la paupière supérieure ; introduire par la plaie le kystitome, le tranchant en haut ; diviser la bride ; fermer l'œil en soulevant la paupière supérieure pour ne pas renverser le lambeau.

Troisième temps. — (*Sortie du cristallin.*) Relever la paupière supérieure, et presser, s'il est nécessaire, sur la partie inférieure du globe pour faire sortir le cristallin.

Pansement : Fermer les deux yeux avec des bandelettes agglutinatives.

Dans les cataractes molles ou traumatiques, extraction linéaire simple sans excision de l'iris.

Dans les cataractes corticales incomplètes chez les sujets jeunes, division préalable deux ou trois fois dans l'espace d'un mois, et ensuite extraction linéaire.

Accidents. — 1° *Issue de l'humeur aqueuse :* Pousser vite le couteau jusqu'à la contre-ponction.

2° *Iris engagé sous le couteau et faisant hernie :* Le refouler avec la pulpe de l'index ou le dos de la curette ; si cette tentative échoue, on enlève le lambeau iridien.

185. **Amaurose, Amblyopie.** — Affaiblissement ou perte de la vue sans qu'il y ait obstacle à l'arrivée des rayons lumineux au fond de l'œil, soit que cette perte de la vue dépende d'une lésion de la rétine (*amaurose idiopathique*) ; soit qu'elle dépende d'une altération du nerf optique (*A. symptomatique*) ; soit qu'elle dépende de lésions étrangères (*A. sympathique*). Chercher avec l'ophthalmoscope s'il y a lésion du corps vitré, de la choroïde, de la rétine, de la papille du nerf optique ; chercher si l'amaurose dépend d'albuminurie, de glycosurie, de syphilis ou des affections du système cérébro-spinal.

Ne pas confondre l'amaurose avec la cataracte (184).

CATARACTE.	AMAUROSE.
1° *Signes objectifs.* — Le cataracté a une démarche spéciale, il baisse la tête, se cache les yeux, pour intercepter les rayons lumineux et dilater la pupille ; ses yeux ont une direction presque toujours normale.	1° L'amaurotique regarde en avant et en haut ; sa tête est immobile, il a l'air hébété ; il y a souvent un léger strabisme, de l'incertitude dans les mouvements oculaires.
L'iris se dilate et se contracte bien ; la belladone agit vite sur elle.	La pupille est dilatée et paresseuse ; la belladone ne l'influence que lentement.
Une bougie placée devant l'œil (procédé de Sanson) doit s'y refléter sous la forme de trois images : une droite antérieure, due à la cornée ; une moyenne renversée, produite par la face postérieure du cristallin ; une droite postérieure, due à la face antérieure du cristallin. Si l'une ou l'autre des deux dernières images vient à faire défaut, il existe une cataracte.	En général, les trois images restent nettes.