L'éclairage oblique fait découvrir les opacités (signe pathognomonique).	Absence complète d'opacité, quelquefois couleur jaunâtre, mais qui n'intercepte pas les rayons lumineux.
2° *Signes subjectifs.* — Le cataracté perd peu à peu la vue, il voit un nuage, un brouillard, une gaze interposés entre l'œil et les objets. L'altération de la vue est proportionnelle à l'opacite.	2° L'amaurose a souvent une attaque brusque; au lieu de nuages ce sont des taches noires que voit le malade; dans l'obscurité, ces taches deviennent lumineuses.
Le cataracté voit mieux dans une demi-obscurité.	L'amaurotique recherche la lumière.
Les objets éclairés semblent, au cataracté, obscurcis et troubles. Il n'est pas rare d'observer de la diplopie monoculaire.	Les objets éclairés apparaissent irisés, brisés, rayonnants. La diplopie monoculaire est rare.
Les douleurs orbitaires ou circumorbitaires sont peu intenses.	Ces douleurs sont fréquentes dans l'amaurose (1).

186. **Choroïdite.** — *Variétés :* — I, *Séreuse;* — II, *Plastique;* — III, *Atrophique.*

I. — **Choroïdite séreuse ou glaucomateuse** ou **Glaucome.** — Symptomes. — Sorte de brouillard autour des objets contemplés par le malade; douleurs de l'orbite gravatives, lancinantes, gagnant les pommettes, le front, les tempes, plus fortes le soir que le matin et par les temps humides; le malade voit des cercles d'arc-en-ciel autour d'une flamme de bougie, qui ne disparaissent pas lorsqu'il lave ou essuie son œil. Dureté de l'œil comme une bille de marbre. Anesthésie de la cornée et soulèvement de son épithélium, ce qui la rend terne : accès d'inflammation aiguë, venant plusieurs fois dans le courant de la maladie. La vue diminue à chaque nouvelle crise; pupille moins mobile, irrégulière, dilatée; iris changé de couleur, bord pupillaire frangé; coloration vert d'eau au fond de l'œil; iris poussé en avant par le cristallin; dilatat on variqueuse des vaisseaux de la sclérotique et de la conjonctive. A l'ophthalmoscope, excavation de la papille optique, pulsation des artères de la rétine.

Dans la *forme chronique*, les douleurs et les symptômes inflammatoires peuvent complétement manquer.

A la suite d'un glaucome chronique qui a duré longtemps il se déclare une cataracte.

Ne pas confondre avec amaurose (185), cataracte (184).

Traitement. — Paracentèse de la chambre antérieure de l'œil, moyen inefficace. Iridectomie, voir, 192.

II. — **Choroïdite plastique** ou **irido-choroïdite.** — Elle

(1) Valleix, *Guide du médecin praticien*, 5e éd., 1866, t. V, p. 839.

débute souvent par l'iris et se communique ensuite à la choroïde; tantôt au contraire elle prend naissance dans la choroïde elle-même, et n'arrive à l'iris qu'en dernier lieu. Dans l'un comme dans l'autre cas, il y a des signes d'iritis ancien ou récent, des synéchies postérieures, des exsudations pupillaires; l'iris devient bombé et proéminent en avant : la chambre antérieure change de profondeur, elle est plus petite; l'humeur aqueuse devient verdâtre, la cornée se ternit et les vaisseaux sous-conjonctivaux s'injectent. Il y a douleurs péri-orbitaires, larmoiement, perte de la vue, impossibilité d'éclairer le fond de l'œil, et les phosphènes sont le plus souvent abolis. L'œil s'atrophie au bout de quelque temps et devient mou.

Traitement. — Atropine, préparations mercurielles et opération d'iridorhexis (192, 1°) (Desmarres).

A cette forme de choroïdite on doit rapporter la choroïdite qui se développe sous l'influence de la syphilis ou *choroïdite syphilitique.*

III. — **Choroïdite atrophique.** — Première forme. — Staphylôme postérieur ou scléro-choroïdite postérieure. La papille se présente comme à travers un nuage et il y a souvent des flocons très-fins, comme une toile d'araignée qui nage dans le corps vitré : héméralopie et trouble de la vue venant par accès (Galezowski); souvent iritis et rétinite en même temps. Sur le côté de la pupille, tache blanche, brillante, en forme de croissant, embrassant la pupille et se prolongeant par un sommet tronqué du côté de la tache jaune qui va s'agrandissant : vaisseaux rétiniens au-devant de cette tache; accumulation du pigment en certains points, diminution dans d'autres; plus tard, atrophie des vaisseaux, déformation de l'œil et amblyopie dans un degré plus avancé de l'atrophie choroïdienne.

Traitement. — Varié selon la cause.

Deuxième forme. — Choroïdite atrophique disséminée simple ou syphilitique, se présentant sous forme de taches rondes blanches entourées de taches et amas pigmentaires.

Ne pas confondre avec iritis (183), cataracte (184), amaurose (185), choroïdite glaucomateuse (186, I).

Traitement. — *État aigu :* Une ou deux saignées; sangsues à l'angle externe de l'œil; purgatifs; calomel (0,15 en six doses); traitement antiphlogistique énergique; chercher à rappeler la menstruation, s'il y a eu arrêt (voir *Aménorrhée*), les hémorrhoïdes; rappeler les maladies cutanées ou employer le traitement spécifique (91).

℞	Arséniate de potasse	0gr,15
	Extrait de ciguë	4 gr.

F. s. a. 100 pilules; 2 à 4 par jour.

S'il y a suppression de sueurs, bains de vapeur; soufre doré d'antimoine (0,10 à 0,50), acétate d'ammoniaque (1 à 10 gr. chaque jour) :

℞	Extrait de douce amère	6 gr.
	Extrait de salsepareille	5
	Extrait d'aconit	1

F. s. a. 100 pilules; 2 à 4 par jour.

Traitement antisyphilitique au besoin.

187. **Rétinite.** — Symptomes. — *Quatre variétés :* — I, albuminurique; — II, glycosurique; — III, leucocythémique; — IV, syphilitique. On les reconnaît surtout au moyen de l'ophthalmoscope.

I. **Rétinite albuminurique :** 1° Apoplexies de la rétine à forme linéaire; 2° plaques blanches graisseuses plus ou moins

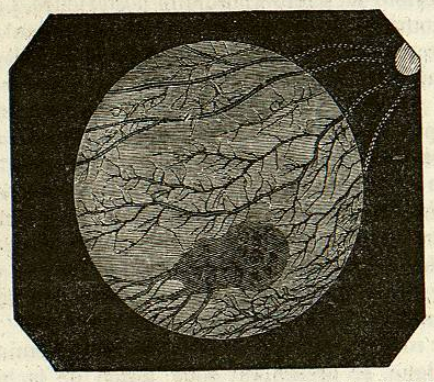

Fig. 49. — Amaurose rétinienne congestive et apoplectique de l'œil gauche. Hypérhémie très-prononcée de la rétine. Large foyer apoplectique de la partie inférieure de cette membrane; placé dans le voisinage de ces vaisseaux dilatés et contenant sept foyers apoplectiques plus petits, fort circonscrits, d'un sang plus foncé. Extravasation de sang le long des parois des vaisseaux. La position de la pupille optique et des vaisseaux est indiquée au trait sur la droite, au dehors du bord du dessin (Sichel, pl. LXXIX, *fig.* 2).

nombreuses occupant le segment postérieur de la rétine; 3° infiltration séreuse du nerf optique; 4° existence simultanée de l'affection dans les deux yeux; 5° la maladie se développe lentement; 6° l'affaiblissement de la vue n'est pas en proportion avec l'altération de la rétine (Galezowski).

II. **Rétinite glycosurique** : Taches apoplectiques et exsudatives avec atrophie de la papille.

III. **Rétinite leucocythémique :** Les signes n'ont rien de caractéristique. Il y a un trouble général ou infiltration blanchâtre masquant les vaisseaux.

IV. **Rétinite syphilitique :** 1° Début lent; 2° vision centrale affaiblie; 3° photopsies et chropsies; 4° cécité partielle ou complète pour les couleurs (Galezowski); 5° à l'ophthalmoscope on constate des taches hémorrhagiques disséminées le long des vaisseaux et des infiltrations périvasculaires.

Ne pas confondre avec amaurose (185), choroïdite (186).

Traitement. — Voir *Choroïdite* (186).

188. **Hémorrhagie rétinienne.** — Symptomes. — Trouble ou perte subite de la vue; hypérhémie de la rétine; foyers apoplectiques : dans la figure 49, pupille optique et vaisseaux placés à droite et au dehors.

189. **Décollement de la rétine.** — Symptomes. — Vue altérée, incomplète, survenue subitement; abolition d'une moitié du champ visuel; derrière le cristallin, apparition d'une masse jaunâtre, bosselée, tremblotante. A l'ophthalmoscope, cette tumeur est grisâtre, un peu transparente, à surface plissée, sillonnée de lignes noires, *mobile,* gélatineuse; absence de phosphène dans la partie correspondante au décollement.

Traitement. — Palliatif ou nul.

190. **Maladies du nerf optique. Névrite optique.** — Symptomes. — Pupille dilatée, immobile; affaiblissement de la vue; hémiopie; troubles cérébraux concomitants ou occasionnels. A l'ophthalmoscope, papille plus large, saillante, injectée avec exsudats; artère rétinienne diminuée; veines gonflées (*congestion*). A l'état chronique, contours de la papille irréguliers, frangés, atrophiés (à la suite de névrite optique). — Couleur blanche, nacrée; diminution des vaisseaux capillaires; artères et veines de volume normal; atrophie et excavation de la papille; contours bien tranchés (*atrophie du nerf*); diminution de la vue; regard vague, en haut; pupille normale ou contractée.

Ne pas confondre avec amaurose (185), choroïdite glaucomateuse (186, I), rétinite (187).

Traitement. — Antiphlogistique à la période congestive; symptomatique ou spécifique.

191. **Hypopyon, hypohéma.** — Symptomes. — A la suite de

phénomènes inflammatoires ou d'accidents, présence de pus ou de sang dans la chambre antérieure de l'œil.

TRAITEMENT. — Expectation; puis paracentèse de la cornée avec le couteau à cataracte.

192. **Pupille artificielle.** — *Indications :* 1° Leucôme central de la cornée; — 2° leucôme avec adhérence de l'iris; — 3° atrésie de la pupille ; — 4° hernie de l'iris avec disparition de la pupille; — 5° glaucôme; — 6° Iridochoroïdite; — 7° corps étrangers de l'iris ; — 8° pour faciliter l'extraction de la cataracte.

Contre indications: 1° Granulations de la conjonctive; kératite; — 2° atrophie de l'œil; strabisme ; — 3° paralysie, insensibilité de la rétine; — 4° maladies de l'iris; — 5° mauvaise santé, lymphatisme, scrofulisme.

Trois méthodes : 1° déchirement; — 2° excision; — 3° déplacement.

1° *Déchirement* (*Iridorhexis*). Faire écarter les paupières avec le blépharostat ou des élévateurs; fixer l'œil avec une pince à ressort implantée sur la conjonctive, près de la cornée. 1er *temps:* ponction de la sclérotique à 1 millim. du bord de la cornée avec le couteau lancéolaire (*fig.* 50), et faire une plaie

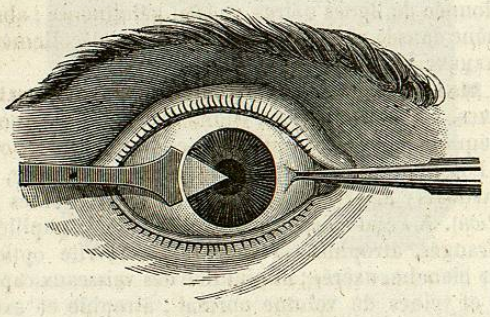

Fig. 50. — Pupille artificielle : incision de la cornée.

de 4 millimètres. 2e *temps :* introduire dans la plaie une pince courbe fermée, à concavité tournée en avant. 3e *temps :* saisir l'iris entre les branches de la pince; le *déchirer* par une traction brusque et l'entraîner rapidement au dehors et sans secousse. 4e [*temps :* excision avec des ciseaux] courbes (*fig.* 51)

de la partie saillante. Fermer pendant plusieurs jours avec du taffetas l'œil opéré.

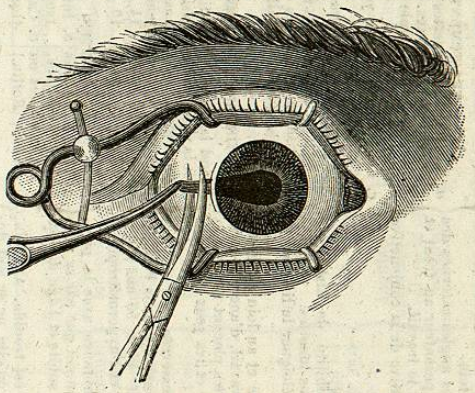

Fig. 51. — Pupille artificielle : excision de l'iris.

2° *Excision* ou *Iridectomie.* Même procédé; mais, au lieu d'arracher l'iris de ses adhérences contractées avec la capsule, le saisir au bord de la plaie, en introduisant la pince dans la chambre antérieure. Le choix du lieu où se fait l'excision est indifférent : de Graefe la fait au côté interne, Bowmann et Coursserant préfèrent exciser la partie supérieure.

3° *Déplacement* ou *Iridodexis.* Faire une petite incision de 2 millimètres sur le bord de la cornée; introduire un petit crochet mousse dans la pupille, attirer la partie accrochée de l'iris dans la plaie et laisser la hernie s'établir et se cicatriser en maintenant pendant 2 ou 3 jours l'œil fermé et comprimé légèrement au moyen d'un bandage compressif.

Contre-indications : Granulations conjonctivales.

193 à 197. **Choix de lunettes.** Ne pas prendre des lunettes sans chercher le pouvoir réfringent des yeux, dont le tableau suivant établit la classification.

TABLEAU :

Tableau A. CLASSIFICATION DES YEUX SUIVANT LEUR POUVOIR RÉFRINGENT. — CHOIX DES LUNETTES (Galezowski.)

A. ŒIL NORMAL ou EMMÉTROPE, dans lequel les rayons parallèles, venant des objets éloignés, font leur foyer sur la rétine. En d'autres termes, la rétine se trouve au foyer principal du cristallin.

SIGNES DISTINCTIFS :

a. La vision est très-claire pour les objets éloignés pendant un repos absolu.

b. La vision des objets rapprochés est aussi très-nette ; elle se fait au moyen du muscle accommodateur, qui augmente la courbure du cristallin.

c. La distance de la vision distincte, pour les objets rapprochés, est de 8 pouces.

Troubles de la réfraction dans l'œil emmétrope.

1. Fatigue de l'accommodation.

Symptômes : *a.* Possibilité de lire nº 1 ou 2 de Giraud-Teulon pendant quelques minutes. Aussitôt, trouble de la vue.
b. Vision distincte au loin.
c. Picotements dans les angles externes des yeux ; douleur et pesanteur au front et aux tempes pendant le travail.
d. Congestion consécutive de la conjonctive et de la rétine.

CAUSES.

a. Différence des foyers.
b. Asthénopie musculaire.
c. Taches de la cornée.
d. Chloro-anémie.

TRAITEMENT.

a. Se servir des lunettes nos 80, 72, 60, 48 ou 42 convexes.
b. Corriger l'asthénopie et la différence des foyers.
c. Repos fréquent des yeux pendant le travail.
d. Bon régime et toniques.

2. Presbytie, caractérisée par l'éloignement progressif du point rapproché de la vision distincte. Accommodation impossible, à cause de la densité considérable du cristal., occasionnée par un âge avancé (40 à 50 ans).

Symptômes : *a.* Impossibilité de distinguer les petits objets, sans lunettes.
b. Pour lire, on doit éloigner le livre de 12 à 14 pouces.
c. La vision à distance et au loin est nette.
d. Nécessité, pour le travail, d'une très-forte lumière. Les presbytes placent souvent la lampe entre le livre et les yeux (Desmarres père).
e. Pupille fortement resserrée.
f. La presbytie est constante dans l'emmétropie, vers l'âge de 40 à 50 ans ; plus rare dans la myopie et l'hypermétropie.

TRAITEMENT.

Nécessité de choisir les lunettes suivantes, pour le travail, dès le début :

PRESBYTIE FAIBLE.	PRESBYTIE FORTE.
Quand la distance de la vision nette ne dépasse pas 12 pouces : nos 36, 30, 24, 20 ou 18 biconvexes.	La distance de la vision nette dépasse les 12 pouces : nos 16, 14, 13, 12, 11 et 10 biconvexes.

3. Paralysie du muscle accommodateur, spontanée ou artificielle.

Symptômes : *a.* Ressemblance avec la presbytie. On ne la reconnaît que par sa marche le plus souvent subite et l'âge du malade.
b. La vision de près est trouble. Au loin, normale, à moins qu'elle ne se soit déclarée dans un œil myope ou hypermétrope.
c. Mydriase, ou affaiblissement des mouvements pupillaires.

CAUSES.

a. Les affections diphthéritiques, syphilitiques ou cérébr. (Follin.)
b. Instillation d'atropine.
c. Cause traumatique.

TRAITEMENT.

Combattre la cause et exercer les yeux à travailler avec nº 10 biconvexe, et puis avec des verres plus faibles.

4. Spasme du muscle accommodateur.

Cet état est produit par la contraction du muscle accommodateur, spontanée ou artificielle à l'aide des préparations d'opium et de calabar. Il s'ensuit une myopie (Graefe). Les yeux se fatiguent beaucoup en travaillant. — *Traitement.* Préparation de belladone en frictions ou en collyre.

Tableau B. CLASSIFICATION DES YEUX SUIVANT LEUR POUVOIR RÉFRINGENT. — CHOIX DES LUNETTES. (Galezowski.)

B. ŒIL HYPERMÉTROPE. Il a le diamètre antéro-postérieur raccourci. Le foyer principal, pour les rayons venant des objets éloignés, est situé derrière la rétine. L'image des objets rapprochés ou éloignés ne se fait point sur la rétine, mais au delà de cette membrane.

Symptômes. *a.* Tout œil est hypermétrope, qui voit bien au loin avec un verre biconvexe quelconque (Donders).
b. Impossibilité de distinguer nettement de près et de loin sans lunettes.
c. Cependant, dans l'hypermétropie faible, on peut se passer de lunettes au loin, quoique les verres biconvexes fassent voir beaucoup mieux.
d. L'œil est plus petit, la cornée est aplatie, la chambre antérieure diminuée.
e. L'œil hypermétrope devient souvent convergent.
f. Cet état est congénital, et très-souvent héréditaire.

Différentes formes d'hypermétropie.

1. Hypermétropie absolue.

Par **aplatissement** ou raccourcissement du diamètre antéro-postérieur du cristallin et du globe de l'œil.

a. C'est une hypermétropie ordinairement d'un degré plus faible que la suivante.
b. Pour définir son degré, on cherche le nº du verre biconvexe, qui permette de voir distinctement les caractères CCde Giraud-Teulon à distance de vingt pas. Ce numéro indiquera le degré d'hypermétropie. Le numéro deux fois plus fort est le plus souvent celui qui est nécessaire pour la lecture et les travaux de précision.
c. Pour voir au loin, le plus souvent on n'a pas besoin de lunettes dans ce degré.

Par **aphakie** ou absence du cristallin.

Congénitale. Elle est très-rare, s'accompagne le plus souvent d'un fort degré d'astigmatisme. On corrige cette anomalie par l'usage simultané des verres cylindriques et sphériques très-forts, nos 6, 5, 4, 3, 2 1/2 et 2 convexes.

Acquise par opération de la cataracte ou luxation. Dans l'immense majorité des cas, on a besoin des lunettes nº 2 1/2 biconvexe pour la lecture, et du nº 5 pour voir à distance. Pour les personnes myopes, on prend souvent un numéro plus faible.

2. Hypermétropie latente.

Très-souvent confondue avec presbytie. La vision au loin se fait bien par des contractions exagérées du muscle accommodateur ; mais, lorsque le muscle se paralyse, ou le cristallin se densifie avec l'âge, l'hypermétropie devient évidente. Ces cas ont été souvent considérés comme une hypermétropie acquise.

TABLEAU C. CLASSIFICATION DES YEUX SUIVANT LEUR POUVOIR RÉFRINGENT. — CHOIX DES LUNETTES. (GALEZOWSKI.)

C. ŒIL MYOPE.

Il a son diamètre antéro-postér. allongé. La rétine se trouve derrière le foyer principal. Les rayons parallèles, venant des objets éloignés, se rassemblent au-devant de la rétine, dans le corps vitré. Cet état est toujours congénital.

Différentes formes de myopie.

SYMPTÔMES : *a.* Vision confuse au loin.
b. Possibilité de distinguer les petits objets, en les rapprochant de l'œil de 3 à 6 pouces.
c. Projection des yeux en avant, et leur convergence.
d. Clignement et rapprochement des paupières.
e. Vision plus nette dans un demi-jour.
f. Chambre antérieure très-grande. Cornée bombée.
g. Pupille largement dilatée.
h. Très-souvent déviation d'un œil en dehors.
i. A l'ophthalmoscope : staphylôme postérieur. Quand le staphylôme manque, la papille se présente très-petite.
k. Le meilleur signe de myopie, c'est la possibilité de voir au loin avec un verre concave quelconque. Une personne qui voit bien au loin avec un verre concave, même le plus faible, est myope (Donders).

Myopie absolue.

1. **Myopie moyenne** ou ordinaire. — Besoin des lunettes concaves. Nos 16, 14, 12, 11, 10 ou 8.
2. **Myopie forte.** — Besoin des lunettes : nos 7, 6, 5, 4 1/2, 4 concaves.
3. **Myopie extrême** ou hypermyopie. — Lunettes nos 3 1/2, 3, 2 1/2, 2, 1 3/4.
N. B. — Ces lunettes ne peuvent corriger que très-incomplétement la vision. Il y a toujours dans ce degré une affection congénitale ou acquise du nerf optique (Donders).

Myopie relative ou à distance.

a. La vision pour les objets rapprochés se fait à la distance de l'œil normal (8 à 10 pouces).
b. La myopie n'existe que pour les objets éloignés (à 15, 20 ou 30 pas).
c. Avec l'âge, le point rapproché de la vision distincte s'éloigne, et il y a presbytie pour les objets rapprochés et myopie pour les objets éloignés.

Lunettes concaves : nos 18, 20, 24, 30, 36, pour voir au loin. A un âge plus avancé, les verres convexes pour le travail.

REMARQUES :
a. Pour la lecture, l'écriture, etc., il n'y a pas besoin de lunettes.
b. Nécessité des lunettes pour la vision à distance.
c. Les meilleurs verres sont ceux qui, en facilitant la vision, rapetissent très-peu ou point les objets.
d. Dans une myopie élevée, on corrige d'abord un tiers de l'étendue accommodative, puis un autre tiers, &. (Giraud-Teulon).

TABLEAU D. CLASSIFICATION DES YEUX SUIVANT LEUR POUVOIR RÉFRINGENT. — CHOIX DES LUNETTES. (GALEZOWSKI.)

D. ŒIL ASTIGMATIQUE. (ASTIGMATISME).

Dans cette anomalie, la puissance de réfraction est plus forte dans un des méridiens du système dioptrique de l'œil, que dans l'autre. Supposons que, dans le méridien horizontal, la réfraction est celle de l'œil normal, tandis que dans le méridien vertical elle est plus forte : le foyer des rayons, passant par le 1er méridien (horizontal), se fera sur la rétine ; celui des rayons situés dans le 2e méridien (vertical) se fera au-devant de la rétine, dans le corps vitré. Tous les rayons lumineux d'un objet ne convergeront donc pas au même point ; il y aura diffusion de l'image et trouble de la vue, caractérisant l'**astigmatisme.**

Particularités et variétés d'astigmatisme :

a. L'astigmatisme dépend de la courbure asymétrique de la cornée.
b. Presque tous les yeux ont un léger degré d'astigmatisme qui ne gêne pas la vision. On l'appelle *astigmatisme normal.*
c. *L'astigmatisme anormal* est celui dans lequel la vision est troublée d'une manière sensible.
d. *L'astigmatisme est irrégulier* lorsqu'il existe une différence de réfraction dans les diverses sections d'un même méridien. Il dépend presque toujours d'un vice de conformation du cristallin. Il peut être aussi consécutif aux maladies de la cornée.
e. L'astigmatisme régulier anormal se divise en *astigmatisme myopique*, lorsqu'un méridien est myope, et l'autre normal ; *astigmatisme hypermétropique*, quand un des méridiens est hypermétrope, et l'autre normal ; et *astigmatisme mixte*, lorsqu'un méridien est myope et l'autre hypermétrope.

Signes subjectifs et objectifs de l'astigmatisme anormal.

a. Les lignes verticales et horizontales ne sont pas vues à la même distance.
b. Absence de l'acuïté normale de la vision. Les caractères no CC de Giraud-Teulon, à vingt pas, et les petits caractères, de près, ne sont pas distingués.
c. Cet état existe depuis l'enfance, et il est toujours congénital.
d. Les malades clignent des paupières comme les myopes ; ils les rapprochent et les tiennent à peine entr'ouvertes.
e. Un trou d'épingle percé dans un écran obscur se présente comme une ellipse.
f. A l'ophthalmoscope, on aperçoit la papille par un simple éclairage direct du miroir.
g. A l'image renversée, la papille se présente ovale dans le diamètre horizontal, et elle est en même temps plus grande.
h. Les vaisseaux horizontaux de la papille et les verticaux se voient à une distance différente (Knapp).
i. La vision est améliorée au moyen d'une fente étroite, placée dans la direction d'un des méridiens ou à l'aide d'un verre cylindrique approprié.

Diagnostic et choix des verres dans un astigmatisme.

a. Par voie d'exclusion, on détermine qu'il ne s'agit ni de myopie (voir *C*), ni d'hypermétropie (voir *B*), ni de presbytie (voir *A*, 2).
b. On cherche ensuite la direction des méridiens principaux à l'aide d'une fente étroite ou d'un verre cylindrique, le plus souvent convexe no 8 ou 10.
c. A l'aide d'une fente et d'un verre sphérique, on détermine la distance du *punctum remotissimum* de la vision. Le numéro de ce verre sphérique indique le numéro du verre cylindrique nécessaire pour corriger chaque méridien.
d. Après avoir trouvé chaque méridien, on formule la prescription : Porter des verres dont une surface est convexe cylindrique no X, axe vertical, et l'autre surface convexe sphérique no Y, etc.
e. Dans un astigmatisme hypermétropique simple, le plus souvent la surface sphérique est de la même force que la surface cylindrique, ou à peu près.
f. L'astigmatisme hypermétropique se rencontre le plus souvent entre 8 et 12 convexe.
g. Dans le plus grand nombre des cas, l'axe du verre cylindrique doit être placé verticalement.