sonde de femme dont on enlève le bout arrondi pour passer le

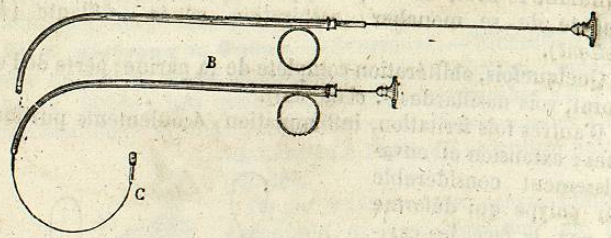

Fig. 60. — Sonde de Belloc pour les polypes des fosses nasales (*).

fil. 3° *Cautérisation* avec le nitrate d'argent, les acides, etc. — 4° *Excision* (204).

CHAPITRE IV

MALADIES DE LA BOUCHE.

Maladies du maxillaire inférieur. — Luxation. — Fracture. — Nécrose, carie, exostose, cancer. — Amputation. — Résection d'une portion du bord alvéolaire. — Ostéo-périostite alvéolo-dentaire.
Maladies des dents. — Dentition chez les enfants. — Carie dentaire. — Odontalgie.
Maladies des gencives. — Épulis. — Gengivite.
Maladies des lèvres. — Bec-de-lièvre. — Cancer. — Ulcérations. — Plaies, tumeurs érectiles.
Maladies de la langue. — Plaies. — Abcès. — Glossite. — Grenouillette. — Tumeurs. — Cancer.
Maladies de la bouche, du palais, de la luette, etc. — Stomatite. — Muguet. — Aphthes. — Excision de la luette. — Fistules, abcès fongueux de la face. — Fistule salivaire.

210. **Luxation du maxillaire inférieur** ou **temporo-maxillaire.** — Symptomes. — I. **Luxation bilatérale** (fig. 61).

1° *Déformation.* — Aplatissement des tempes et des joues,

(*) A, canule dont on a tiré la tige qui doit mouvoir le ressort de montre, terminé par un bouton fenestré; B, canule dont on a repoussé la tige; C, bouton fenestré dans lequel on passe le fil (Sedillot).

tension et dureté des muscles temporaux, saillie de l'apophyse coronoïde, maxillaire inférieur porté en avant; dépression au-devant du conduit auditif.

2° *Attitude.* — Bouche largement ouverte; arcades dentaires éloignées en avant, serrées en arrière; écoulement de salive, difficulté de prononciation.

3° *Mobilité.* — Mouvements très-restreints et douloureux.

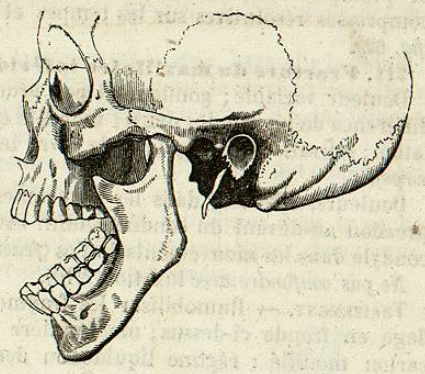

Fig. 61. — Luxation du maxillaire inférieur.

II. **Luxation unilatérale.**

1° *Déformation.* — Dépression au devant de l'oreille; menton porté du côté opposé à sa luxation.

Du côté sain, commissure labiale portée en bas, joue creuse; du côté malade, joue aplatie, masséter tendu, dents canines inférieures répondant aux incisives supérieures.

2° *Attitude.* — Bouche moins ouverte; salivation; articulation des sons défectueuse.

3° *Mobilité.* — Mouvements difficiles.

Ne pas confondre avec une paralysie faciale (169).

Traitement. — Introduire les pouces fortement garnis de linge dans la bouche du malade, le plus loin possible, de façon à appliquer la face palmaire sur les dents molaires; ramener les autres doigts sous le menton et embrasser ainsi la mâchoire solidement; l'abaisser

Fig. 62. — Appareil pour maintenir la réduction des luxations de la mâchoire inférieure (Vidal).

forcément et la repousser en arrière, agir avec précaution et promptitude pour éviter d'être mordu. Appliquer des compresses résolutives sur les tempes et bandage en fronde (*fig.* 62).

211. **Fracture du maxillaire inférieur.** — Symptomes. — Douleur variable; gonflement peu prononcé; déformation; différence de niveau des dents; mobilité contre nature; crépitation; salivation; paralysie de la lèvre inférieure (*fracture du corps*).

Douleurs, difficulté dans les mouvements, crépitation, dépression au-devant du conduit auditif externe, immobilité du condyle dans les mouvements de l'os (*fracture du col*).

Ne pas confondre avec luxation (210).

Traitement. — Immobiliser les fragments à l'aide du bandage en fronde ci-dessus; mentonnière en gutta-percha, en carton mouillé : régime liquide ou demi-liquide; potages, boissons.

212. **Nécrose, carie, exostose, cancer,** etc. **du maxillaire inférieur.** — Symptomes. — Engorgement phlegmoneux de la joue, du cou; suppuration; fistule; le stylet trouve un périoste dur, sonore: chute des dents; tuméfaction, état fongueux des gencives; dénudation de l'os (*nécrose*). — Mêmes symptômes, mais le stylet arrive dans un tissu spongieux (*carie*). — Tumeur du maxillaire inférieur, arrondie, sans altération des parties molles, sans fistule, à base large, ne cédant pas sous le doigt et ne donnant lieu, par la ponction exploratrice, à aucun écoulement (*exostose*).

Mêmes symptômes, mais la coque osseuse est un peu dépressible et fait percevoir de la crépitation caractéristique; absence d'engorgement des ganglions voisins (*tumeur fibreuse*, 82, 83). — Tumeur assez dure, indolente au début, à marche lente, puis douloureuse, prenant un développement considérable, s'ulcérant et fournissant une sanie fétide, avec salivation involontaire, élancements, hémorrhagies et engorgement des ganglions voisins; état sain ou malade des parties voisines (*cancer*, 83). — Tumeurs de dureté variable, sans altération des parties voisines, sans autre douleur que de la gêne, donnant, par le trocart explorateur, issue à des matières liquides, séreuses, etc. (*Kystes*, 84). — Douleur sourde, continue, avec redoublements passagers, suivant la direction du nerf dentaire, puis ébranlement des dents; tumeur au bord alvéolaire; altération des gencives et de la muqueuse qui subissent la transformation érectile, sont rouges, livides, gonflées, augmentant par les

cris, s'affaissant à la pression, avec sensation de fluctuation, gêne locale et de voisinage (*Tumeur érectile*, 74, 85), se garder de ponction exploratrice.

Traitement. — *Pour la nécrose* ou *la carie*, agrandir la fistule: enlever le séquestre avec les pinces ou le davier; injections détersives; cautérisation de la fistule; teinture d'iode; liqueur de Villate; tonifier le malade.

Pour l'exostose, traitement de cette affection; pas d'opération à moins de gêne considérable.

Pour le kyste, incision assez large, introduire dans la poche des substances irritantes, charpie, onguent styrax, populeum, teinture d'iode; contre-ouverture au besoin.

Pour les cancers, les *tumeurs fibreuses*, les *tumeurs érectiles*, résection ou amputation du maxillaire inférieur.

213. **Amputation du maxillaire inférieur.** — Partie moyenne, 1er *temps:* Découvrir la portion d'os à enlever en faisant une incision verticale depuis la ligne médiane de la lèvre inférieure jusqu'à la base de l'os hyoïde; disséquer et renverser les deux lambeaux latéraux *a*, *e* (*fig.* 63), diviser le périoste sur les points où se fera la section de l'os et enlever de chaque côté la dent correspondante au trait de scie.

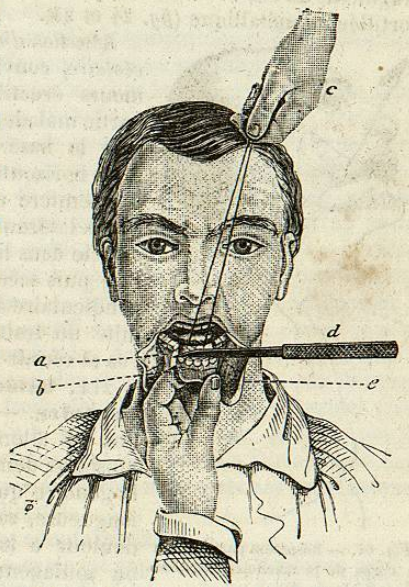

Fig. 63. — Résection du maxillaire inférieur (*). (Procédé de Delpech.)

Deuxième temps: Garantir la lèvre supérieure des coups de

(*) *a*, *b*, le corps du maxillaire détaché par deux traits de scie; *c*, simple ligature engagée à la base de la langue et confiée à un aide, qui tire sur elle et empêche l'organe de se porter en arrière au moment où le couteau *d* incise les muscles génio-glosses; *e*, lambeaux entre lesquels sort cette ligature (Sedillot).

scie à l'aide d'une compresse; à l'aide de la scie droite ou de la scie à chaîne (*fig.* 64), pratiquer de chaque côté la section de l'os.

Troisième temps : Saisir de la main gauche le fragment *b*, l'attirer au dehors, le séparer avec le bistouri *d* des parties molles, des muscles génio-glosses, en rasant sa face postérieure ; faire tenir par un aide *c* la langue en dehors à l'aide d'une pince ou d'un fil.

Pansement: Arrêter l'hémorrhagie ; lier les artères ou cautériser; placer de la charpie dans l'angle inférieur de la plaie ; et fixer au dehors le fil qui retient la langue et qui a été passé à travers sa partie inférieure, à la base; rapprocher les deux fragments de l'os et réunir les parties molles par la suture entortillée ou métallique (*fig.* 24 et 25).

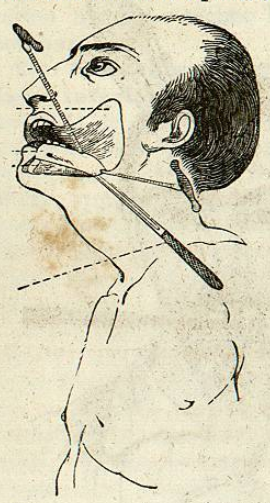

Fig. 64. — Résection partielle du corps de la mâchoire. Procédé de Lisfranc (*).

Résection d'une portion du bord alvéolaire, convient très-bien aux tumeurs érectiles. Au niveau de la partie malade, incision verticale jusqu'à la base de la mâchoire; incision horizontale perpendiculaire à la première et formant deux lambeaux latéraux qu'on renverse; trait de scie dans la direction de l'axe de l'os, puis second trait de scie perpendiculaire à l'axe à chaque extrémité du trait horizontal ; enlever l'os et réunir comme ci-dessus.

214. **Ostéo-périostite alvéolo-dentaire.** — Symptomes. — Déviation et allongement d'une ou de plusieurs dents; liséré rougeâtre de la gencive qui se décolle, devient fongueuse, saignante, suppurante ; douleur à la pression de la dent ou soulagement quand cette pression chasse le pus; petits abcès pustuleux; haleine fétide; ébranlement et chute de la dent.

(*) Diviser verticalement la lèvre inférieure, pratiquer une seconde incision horizontale *d*, étendue de l'extrémité inférieure de la première à quelques millimètres au delà de l'angle de la mâchoire. Le lambeau *b*, renversé d'avant en arrière et de bas en haut, met l'os *c* à nu et permet d'en déterminer la résection avec une petite scie à main à lame très-fine, portée d'abord en avant, puis en arrière (Sedillot).

Ne pas confondre avec scorbut (33), gengivite (219), stomatite (230).

Traitement. — Applications périodiques répétées tous les 6 ou 8 jours d'acide chromique solide ou déliquescent au collet de la dent, dans l'alvéole, sur les fongosités à l'aide d'une baguette de bois: chlorate de potasse (1 à 4 gr. par jour); pastilles de chlorate de potasse; application locale de chlorate de potasse et de borax (āā parties égales), sangsues, scarifications des gencives: gargarismes; dérivatifs; pédiluves.

215. **Dentition chez les enfants.** — Symptomes. — 1° *Locaux :* Rougeur, gonflement, tuméfaction des gencives; douleur; salivation; aphthes, ulcérations.

2° *Généraux :* Fièvre; diarrhée, convulsions, agitations; érythème, feux de dents, etc.

Ne pas confondre les accidents sympathiques de la dentition, avec des maladies inflammatoires ou organiques.

Traitement. — Laver ou toucher les gencives avec des substances mucilagineuses, décoctions de guimauve, de graines de lin; bâtons de réglisse, de guimauve, trempés dans le miel; faire mâcher des figues grasses, du pain; frictionner les gencives avec la teinture de safran, la poudre de safran unie au miel à parties égales; incision cruciale de la gencive; bains, demi-bains; bains de pieds; lavements émollients; modérer la diarrhée sans l'arrêter à moins qu'elle ne soit très-violente.

216. **Carie dentaire.** — Symptomes. — A la surface de la dent, tache brunâtre; émail terne ou détruit; cavité plus ou moins profonde; odeur fétide; douleurs vives revenant par le toucher ou par le contact des objets étrangers ou par l'impression du chaud et du froid, des aliments sucrés ou acides (*carie externe*); ou bien il n'y a pas d'érosion à la surface, pas de mauvaise odeur, mais une tache noirâtre que l'on aperçoit dans son épaisseur; une cavité à parois noires, sèches (*carie interne*). La carie est sèche ou humide.

Ne pas confondre avec odontalgie (217).

Traitement. — Si la carie est superficielle, l'enlever avec la rugine ou la lime; plomber la dent, ou introduire dans la cavité q. s. de la pâte suivante:

℞	Acide arsénieux	0gr, 25
	Sulfate de morphine	0gr, 75
	Créosote	X gouttes.
	Mêlez.	

ou bien chloroforme, laudanum, glycérolé de morphine dont on enduit une boulette de coton : extraction de la dent cariée.

217. **Odontalgie.** — Symptomes. — Douleurs plus ou moins vives, lancinantes, augmentant par la pression, par la mastication, ne revenant pas par accès, sans altération de la dent.

Ne pas confondre avec carie (216).

Traitement. — Collutoires à la morphine ; gargarismes laudanisés ; frictionner les gencives avec le doigt trempé dans la morphine.

218. **Epulis.** — Symptomes. — Sur la gencive tumeur indolente, lisse, unie à sa surface, quelquefois gercée, ulcérée, de consistance fongueuse, cartilagineuse, à marche lente et consécutive à une carie dentaire ou alvéolaire.

Ne pas confondre avec abcès des gencives ou parulis.

Traitement. — Ligature, s'il y a un pédicule ; sinon, excision et cautérisation avec le nitrate d'argent ou le fer rouge.

219. **Gengivite.** — Existe rarement seule ; est le plus souvent liée à la stomatite mercurielle (230, VI), au scorbut (33), ou dépend du mauvais état des dents ou de la présence abondante de tartre.

Traitement. — Combattre la cause ; enlever le tartre. Voir *scorbut, stomatite.*

220. **Bec-de-lièvre.** — Division congénitale, unique ou double, de la lèvre supérieure, avec ou sans écartement des os maxillaires supérieurs, du voile du palais, de la luette ; d'où les *variétés* suivantes : bec-de-lièvre unique, — bec-de-lièvre double, — bec-de-lièvre compliqué.

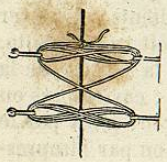

Fig. 65. — Suture en X, pour l'opération du bec-de-lièvre.

Traitement. — Opérer les premiers jours qui suivent la naissance.

A. *Bec-de-lièvre simple :* Saisir l'angle inférieur gauche avec la pince à disséquer et enlever d'un coup de ciseaux dans toute la division une bandelette charnue comprenant *toute l'épaisseur* de la lèvre et d'une largeur de plus d'un millimètre ; aviver le côté droit de la même manière ; laver, essuyer les parties divisées et les réunir à l'aide d'épingles en commençant par le bas ; enfoncer l'épingle à un demi-centimètre en dehors du point avivé, la faire pénétrer perpendiculairement d'abord, puis obliquement, de manière à sortir à l'union des trois quarts antérieurs avec le quart postérieur ; lui faire suivre la même direction pour l'autre lambeau ; réunir les épingles avec des fils par la suture entortillée (*fig.* 65) ; surveiller l'enfant ; éviter la succion, faire boire le lait à la cuiller, et au besoin lui faire prendre un peu de sirop diacode pour le faire dormir :

enlever l'épingle supérieure le 3e ou 4e jour, la moyenne le 4e, et l'inférieur le 5e ou 6e : compresses mouillées ; collodion élastique.

Autre procédé. Aviver les bords avec le bistouri droit plongé de dedans en dehors et dirigé de haut en bas, suivant les points de la figure 66 ; ne pas détacher complétement le lambeau, mais s'arrêter un peu avant d'arriver au bord de la lèvre ; abattre les deux lambeaux triangulaires et les affronter par leurs bords saignants comme au côté gauche de la figure 66 ; réunir par les procédés ordinaires.

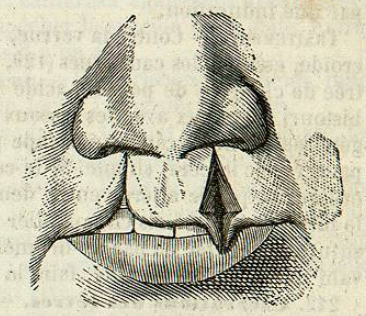

Fig. 66. — Opération du bec de lièvre. (Procédé Malgaigne.)

B. *Bec-de-lièvre double.* Si le tubercule moyen est libre et petit, l'enlever d'un coup de ciseaux et procéder comme pour le bec-de-lièvre simple. S'il est volumineux, le conserver ; aviver les bords de chaque côté et faire les deux opérations dans la même séance. Si le tubercule est adhérent aux gencives, l'en détacher et panser de manière à prévenir une nouvelle adhérence. S'il est court, adhérent près de l'extrémité du nez qu'il tend à ramener en bas, s'en servir pour former la sous-cloison du nez et réunir les deux bords de la lèvre comme dans le bec-de-lièvre simple. Si les os forment une saillie très-marquée, enlever cette saillie avec les pinces incisives.

221. **Cancer des lèvres.** — Symptomes. — Le plus souvent à la lèvre inférieure, apparition d'un petit bouton, d'une verrue, d'une petite production cornée n'affectant que la muqueuse de la lèvre ou de la peau, ne s'ulcérant pas, ne récidivant pas (*verrue simple, production cornée*).

D'autres fois ulcération, extension, destruction des tissus voisins, récidive, mais sans induration locale (*cancer épithélial, cancroïde*).

D'autres fois, présence d'un noyau dans l'épaisseur de la lèvre ; lèvre indurée, bosselée, inégale, à peau plissée, terne, violacée ; ulcération ; douleurs plus ou moins vives ; engorgement des ganglions voisins (*cancer*).

Ne pas confondre avec tumeur érectile (134), kyste, tumeur

sébacée, tumeur et ulcération syphilitique, chancre induré (27). Le *chancre induré* est jaunâtre, suppurant, a pour base une induration bornée, cartilagineuse, quelquefois un cercle œdémateux, est précédé d'ulcération, tandis que le cancer débute par une induration.

Traitement. — Contre la verrue, le cancer épithélial ou cancroïde, essayer les caustiques (129, 130), solution très-concentrée de chlorate de potasse, acide phénique; enlever avec le bistouri ou mieux avec les ciseaux courbes toute la partie dégénérée quand le cancer n'occupe pas une grande étendue, et panser avec le cérat simple. Si le cancer est plus considérable, enlever la partie altérée entre deux incisions en V faites avec le bistouri ou de forts ciseaux, lier les artères et réunir par la suture entortillée ou par les fils métalliques. Si le cancer a envahi une quantité notable, faire la chéiloplastie.

222. **Ulcérations des lèvres.** — 1° Si l'ulcération dépend du contact de la langue avec des dents déviées, cariées, cassées, dans ce cas faire redresser, limer ou extraire les dents.

2° Si ce sont des *gerçures simples*, panser avec le cérat ordinaire, l'eau blanche; beurre de cacao, pommade à la rose, pommade de concombres; si elles résistent, toucher avec le nitrate d'argent.

3° Si les ulcérations sont de nature *scrofuleuse*, panser avec le cérat simple, la pommade au précipité blanc, iodurée, etc., mais, avant tout, combattre le lymphatisme (26).

4° Si l'ulcère est *vénérien* (plaque muqueuse), il y a élevure de la muqueuse, à bords nettement circonscrits, à surface humide et blanchâtre, à forme papuleuse aplatie, circulaire, ovoïde, ellipsoïde, de coloration blanche rosée ou violacée, de consistance molle; engorgement des ganglions sous-maxillaires; antécédents. Cautériser avec le nitrate d'argent et traiter la syphilis par le mercure et l'iodure de potassium (26, 27, 28).

5° S'il y a eu usage de mercure, avec stomatite, gengivite, etc.: dans ce cas, cesser le mercure, et prescrire le chlorate de potasse (5 à 10 gr.), en gargarisme, voir *Stomatite mercurielle* (30, IV).

6° S'il y a des taches scorbutiques sur les gencives, sur le corps, etc., voir *Scorbut* (33).

223. **Plaies, tumeurs érectiles.** — Voir 111, 117, 134.

224. **Plaies de la langue.** — Si elles ne comprennent pas toute l'épaisseur de la langue, expectation et gargarismes émollients, mucilagineux. Si toute la langue est divisée, réunir

par la suture. Si la langue a été fortement contuse comme dans les plaies d'armes à feu, exciser avec les ciseaux les parties trop mâchées et réunir avec les fils. En cas d'hémorrhagie abondante, cautérisation au fer rouge, au perchlorure de fer à 30°, au nitrate d'argent; cautériser également avec le crayon chez les enfants pour empêcher la succion de la plaie. Extraction des corps étrangers, s'il y en a.

225. **Abcès de la langue.** — Gargarismes émollients, mucilagineux, opiacés; saignée locale; sangsues; incision.

226. **Glossite.** — Symptomes. — 1° *Superficielle :* État sec, fendillé, noirâtre, aphtheux, comme dans les fièvres graves.

2° *Profonde* ou *parenchymateuse :* Tuméfaction rapide, douloureuse, considérable de la langue qui quelquefois ne peut plus être contenue dans la bouche; gêne ou impossibilité de respirer, d'avaler, de mâcher; menaces d'asphyxie, de congestion cérébrale; état fébrile, soif vive.

A l'état chronique, engorgements circonscrits chez les sujets scrofuleux, ou dans le voisinage de dents cariées, déviées, etc., voir *Ulcération* (222).

Ne pas confondre avec cancer de la langue (229).

Traitement. — Saignée générale; 10 à 20 sangsues à la base des mâchoires, à la partie antérieure du cou, sur la langue; gargarismes émollients, mucilagineux, calmants, ou un peu acidulés, miel rosat; une, deux ou trois scarifications *profondes* de la langue allant de la base au sommet; avoir soin pour cette opération de placer un bouchon entre les arcades dentaires, de tenir la langue au moyen d'une compresse, et d'inciser rapidement et profondément; purgatifs, dérivatifs, pédiluves sinapisés; boissons acidules, limonade.

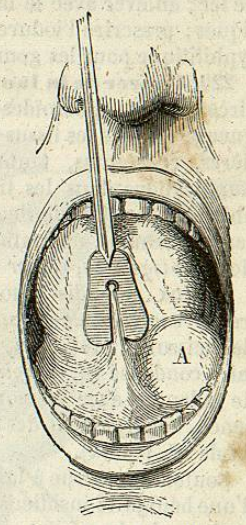

Fig. 67. — Grenouillette.

227. **Grenouillette.**— Symptomes. — Au-dessous de la langue, près du ligament antérieur, tumeur oblongue (*fig.* 67), un peu transparente, molle ou dure, fluctuante ou non, simple ou dou-

(*) A, tumeur enkystée.