le café, les alcooliques, à moins d'atonie; combattre la diathèse herpétique ou lymphatique par les préparations arsenicales (54), sulfureuses (26).

232 *bis*. **Maladies du palais.** — Les maladies chirurgicales de cette région n'offrent rien de particulier. Voir les articles généraux pour les abcès chauds ou froids (107, 108), tumeurs cancéreuses (110), syphilitiques gommeuses (29), kystes (113), tumeurs érectiles (114), exostoses (121), carie, nécroses (120).

233. **Excision de la luette.** — Traitement. — De la main gauche saisir la luette avec une pince à pansement ou avec la pince à dents de souris, la tirer un peu à soi et à droite du malade, et la couper d'un seul coup près de sa base avec des ciseaux droits ou courbes; faire gargariser la bouche avec de l'eau fraîche ou de l'eau vinaigrée.

234. **Fistules, abcès fongueux de la face.** — Traitement. — Se bien enquérir de l'état des parties osseuses; chercher s'il n'y a pas quelque point plus douloureux nécrosé, carié ou enflammé aux os de la face. Si l'abcès fongueux est dans le voisinage des mâchoires, examiner attentivement l'état des dents, les percuter doucement l'une après l'autre avec un stylet pour s'assurer de leur état; enlever les dents cariées, les racines; extraire s'il est possible le fragment d'os nécrosé.

235. **Fistule salivaire.** — Symptômes. — A la suite d'accidents, de plaies, petite ouverture à la joue fournissant habituellement de la salive et pouvant pendant les repas donner passage à des parcelles alimentaires, et permettant l'introduction d'une sonde.

Traitement. — Aviver les bords de la fistule, rapprocher ces bords et les maintenir réunis au moyen de la suture; favoriser leur cicatrisation en mettant obstacle aux mouvements des joues et des mâchoires; autoplastie; ou bien obturateur en ivoire; cautérisation avec les acides, le fer rouge; opération de Deguise.

CHAPITRE V

MALADIES DU COU.

Abcès sus-hyoïdiens, thyro-hyoïdiens, des parties latérales. — Plaies superficielles, profondes. — Adénite. — Oreillons, ourles. — Parotidite. — Kystes du cou. — Goître simple, exophthalmique. — Thyroïdite. — Anévrysmes, tumeurs érectiles. — Torticolis. — Ténotomie. — Fracture des vertèbres cervicales. — Luxation des vertèbres cervicales. — Tumeur blanche. — Laryngoscopie.

236. **Abcès sus-hyoïdiens.** — Les symptômes et le traitement sont ceux des abcès en général (107). Ponction, quand ils sont superficiels, pour éviter les décollements.

237. **Abcès thyro-hyoïdiens.** — Symptômes. — Aphonie, dyspnée, tension profonde de la région thyro-hyoïdienne, chaleur, douleur, déglutition difficile.

Traitement. — Au début, saignées locales et générales, vomitifs, frictions mercurielles; plus tard, pratiquer entre l'os hyoïde et le cartilage thyroïde une incision traversant la membrane fibreuse thyroïdienne : bronchotomie sus-laryngienne (Vidal).

238. **Abcès des parties latérales.** — *Variétés* : superficiels (Voir *Abcès en général*, 107) ou profonds.

Symptomes. — 1° *Locaux* : Gonflement diffus depuis l'oreille jusqu'à la clavicule, roideur, douleur, rougeur, empâtement, mais pas de fluctuation manifeste.

2° *Généraux* : Intenses.

Traitement. — Cataplasmes émollients, fondants, deux ou trois applications successives de sangsues (10 à 15) sur le point douloureux, puis incision avec le bistouri lentement et couche par couche.

239. **Plaies superficielles.** — N'intéressant que la peau, le tissu cellulaire et les muscles superficiels, elles ne donnent lieu ni à une hémorrhagie abondante, ni au passage de la salive ou des boissons.

Traitement. — Pansement simple avec les bandelettes agglutinatives, pas de sutures. Quelquefois usage du collodion sur les bords de la plaie pour prévenir l'érysipèle.

240. **Plaies profondes.** — I. *A la région sus-hyoïdienne.* — Symptomes. — Plaie béante, la salive, les boissons passent par les lèvres de la plaie, ainsi que l'air; articulation des sons difficile ou impossible. Quelquefois ouverture de la paroi inférieure de la bouche.

Traitement. — Usage d'une sonde œsophagienne pour le passage des aliments et des boissons; pas de suture, mais usage des bandelettes agglutinatives; tête immobile et penchée en avant.

II. *A la région hyo-thyroïdienne.* — Symptomes. — Les signes sont à peu près les mêmes.

Traitement. — Réunir à l'aide de bandelettes, comme ci-

dessus ; saignée générale, sinapismes en cas de suffocation. Pas de suture, même sur les anneaux cartilagineux.

III. *Si la plaie intéresse le larynx.* — Symptomes. — L'air sort en sifflant par la plaie ; phonation *abolie* si la plaie est au-dessous des cordes vocales, *conservée* si elle est au-dessus ; emphysème des bords de la plaie et quelquefois de tout le voisinage ; inflammation de la muqueuse trachéo-bronchique. Hémorrhagie plus ou moins abondante, sécheresse à la gorge.

Traitement. — Si l'emphysème est considérable, mouchetures sur les bords de la plaie ; s'il y a hémorrhagie et présence de sang dans la trachée, aspirer ce sang avec une sonde, ligature des vaisseaux ou compression ; laisser les bords de la plaie écartés pour que le sang puisse s'écouler au dehors : pas de suture. S'il n'y a pas d'hémorrhagie, rapprocher les bords de la plaie, et les maintenir en contact par la position, par un bandage ou par des bandelettes agglutinatives. S'il survient des complications inflammatoires, une ou deux saignées.

IV. Si un instrument vulnérant a pénétré profondément dans la partie supérieure du cou et si cette blessure a donné lieu à une perte de sentiment, de mouvement, à la dyspnée et à l'émission involontaire des urines et des fèces, il y a *lésion de la moelle épinière*. S'il y a des douleurs aiguës, des mouvements convulsifs et de la paralysie dans certaines parties voisines, il y a *lésion d'un nerf*.

Traitement. — Saignées générales ou locales, collodion élastique dans tout le voisinage douloureux, liniments opiacés.

V. S'il reste une *fistule* à la suite de plaie ou d'opération, essayer les cautérisations ; ou bien aviver les bords de la plaie, prolonger les angles supérieur et inférieur de la fistule, les réunir par la suture ou les emplâtres agglutinatifs ou bien anaplastie. Usage d'un obturateur pour les sujets pusillanimes.

241. **Adénite.** — Symptomes. — Sur les parties latérales du cou, une ou plusieurs tumeurs superficielles, mobiles, indolentes, arrondies, non fluctuantes, sans changement de couleur à la peau. Quelquefois la peau devient rougeâtre, la tumeur s'amollit inégalement, devient fluctuante, s'ouvre spontanément et donne issue à une matière purulente, claire, séreuse, avec flocons albumineux. Le malade présente tous les signes du lymphatisme.

Ne pas confondre avec oreillons (242), érysipèle (51), abcès (107), parotidite (243).

Traitement. — S'il y a des dents malades correspondantes, les enlever ; s'il y a scrofulisme, voir 26. Pommades fondantes résolutives alternativement avec la teinture d'iode.

℞ Axonge..... 30 gr. Iodure de potassium.. 2 à 4 — F. s. a.	℞ Axonge..... 30 gr. Iodure de plomb..... 2 à 4 — F. s. a.

℞ Axonge..... 30 gr.
Chlorhydrate d'ammoniaque..... 2 —
Camphre pulvérisé..... 1 —
F. s. a.

Recouvrir avec flanelle, laine, ouate de coton. — S'il y a fluctuation, ouvrir l'abcès et panser avec la pommade iodée.

242. **Oreillons, Ourles.** — Symptomes. — Gonflement un peu douloureux et mal circonscrit de la région sous-maxillaire et parotidienne, avec ou sans fièvre, existant consécutivement ou conjointement à un gonflement des testicules ou des grandes lèvres ou des mamelles, donnant lieu à une gêne dans la mâchoire sans changement de couleur à la peau, avec ou sans ptyalisme, existant tantôt d'un seul côté, tantôt des deux.

Ne pas confondre avec adénite (241), érysipèle (51), abcès (107), parotidite (243).

Traitement. — Repos à la chambre, liniment huileux et ouate sur la partie malade ; tisane diaphorétique, lavements émollients ou purgatif léger (eau de Sedlitz ou huile de ricin).

En cas de métastase au cerveau, vésicatoire sur le siége du mal, sinapismes aux jambes.

243. **Parotidite.** — Symptomes. — Gonflement de la région parotidienne, avec rougeur, douleur, chaleur ; empâtement et gêne pour ouvrir la mâchoire, presque toujours avec fièvre. La parotidite peut débuter d'emblée ou bien être sous l'influence d'une cause générale, consécutive à une fièvre typhoïde, dont elle est une complication grave ou bien un phénomène critique favorable.

Ne pas confondre avec abcès (167), adénite (241), oreillons (242), érysipèle (51).

Traitement. — Cataplasmes émollients, incision dès que la fluctuation est sensible. — Si la parotidite complique une fièvre grave, toniques, quinquina, vin à l'intérieur.

244. **Kystes du cou.** — Symptomes. — Tumeur arrondie, de volume variable, sans changement de couleur à la peau, indolente, siégeant à la partie antérieure et moyenne du cou, quelquefois d'un seul côté : fluctuation très-rare ; les kystes volumineux sont quelquefois transparents. *Le kyste du cou suit le larynx dans ses mouvements.*

Ne pas confondre avec abcès chauds, froids, par congestion, consécutifs aux altérations des cartilages ou des os du larynx (107, 108, 109), lipomes (131), goître simple (245), kyste (133), anévrysmes (248).

TRAITEMENT. — Vésicatoires, sétons le plus souvent insuffisants : ponction et injection iodée :

℞	Eau distillée	20 gr.
	Teinture d'iode	10 —
	Iodure de potassium	0gr,50
	Diss.	

On peut encore ouvrir le kyste à l'aide de potasse caustique, ou par simple incision ; pansement simple ou alcoolique, ou légèrement excitant avec l'onguent styrax.

245. **Goître simple.** — SYMPTOMES. — Tumeur à la partie antérieure et moyenne du cou, développée graduellement, de volume souvent considérable, de forme variable, selon que le goître occupe un côté ou les deux côtés; plus ou moins bien circonscrite, ayant la forme d'un croissant, dont les pointes sont en haut quand elle occupe tout le corps thyroïde; élastique au toucher, indolore, *non transparente à l'éclairage oblique*, non fluctuante, sans changement de couleur à la peau : elle suit le larynx dans ses mouvements : plus tard, développement variqueux des veines du cou. Volumineux, le goître altère la voix, comprime l'œsophage, la trachée, les vaisseaux, les nerfs : il est soumis à des mouvements de soulèvement et d'abaissement quand il s'étend sur le trajet des vaisseaux.

Ne pas confondre avec kystes (244), thyroïdite (247), goître exophthalmique (246). Le soulèvement de ces tumeurs, dans les mouvements de déglutition, est un bon signe diagnostique.

TRAITEMENT. — Fuir les causes qui ont déterminé le goître ; changement de pays : iodure de potassium à l'intérieur, pilules de protoiodure de fer, quinquina, toniques, poudre de Sancy, 1 à 3 prises par jour ; pommades iodurées et fondantes à l'extérieur. Obvier aux dangers que sa présence occasionne en comprimant les vaisseaux ou l'œsophage, par quelques émissions sanguines, par les révulsifs, par la ligature de la tumeur, ou des artères thyroïdiennes, ou des carotides, ou bien en l'extirpant, tous procédés dangereux et incertains.

246. **Goître exophthalmique.** — SYMPTOMES. — Corps thyroïde augmenté de volume, d'une façon lente ou rapide, régulièrement ou irrégulièrement, d'où compression de la trachée, et dyspnée : battements du cœur très-rapides, 100 à 150 fois par minute, souvent avec accompagnement de bruit de souffle et hypertrophie ; yeux saillants, agités de mouvements rapides, brillants. Ces trois symptômes : *palpitations*, *goître*, *exophthalmie*, sont caractéristiques.

Comme symptômes secondaires : défaut d'accommodation visuelle, boulimie, diarrhée, démangeaisons, état nerveux très-prononcé, chlorose, parole très-brève et saccadée, quelquefois aménorrhée ou dysménorrhée.

Ne pas confondre avec goître simple (245), thyroïdite (247), chloro-anémie (31), maladies du cœur (320 à 328).

TRAITEMENT. — *S'il y a chlorose ou dysménorrhée*, ferrugineux, protoiodure de fer, toniques, quinquina (Voir *Chlorose*, 31).

S'il y a dysménorrhée sans chlorose : appliquer une, deux, quatre sangsues à la vulve, lors des époques mensuelles, sinapismes, ventouses Junod.

Dans presque tous les cas, l'hydrothérapie est favorable ; teinture de veratrum viride, 10 à 15 gouttes (Sée), digitaline, 1, 2, 3 granules chaque jour contre les palpitations, vessie de glace sur le cœur. Légère saignée si le goître menaçait d'asphyxier.

247. **Thyroïdite.** — SYMPTOMES. — Tumeur rouge, douloureuse, chaude, avec gêne de respiration et de déglutition, quelquefois disparaissant par résolution, d'autres fois s'abcédant.

Ne pas confondre avec goître (245), kystes (244), abcès (107).

TRAITEMENT. — Saignées générales ou locales, si les symptômes sont très-intenses : cataplasmes émollients.

248. **Anévrysmes. — Tumeurs érectiles.** — SYMPTOMES. — Tumeurs devenant plus tendues dans les efforts d'inspiration ; bruit de susurrus, perceptible au stéthoscope ; battements perceptibles, même quand on déplace la tumeur, ce qui empêchera de le confondre avec celui qui se propage par voisinage.

Ne pas confondre avec kystes (244).

TRAITEMENT. — Palliatif ; ralentir la circulation par les préparations de digitale ; sachets de glace sur la tumeur.

249. **Torticolis.** — SYMPTOMES. — Inclinaison vicieuse de la tête vers l'une ou l'autre épaule, produite : 1° par une affection rhumatismale ; 2° par paralysie d'un des muscles sterno-mastoïdiens ; 3° par contraction spasmodique d'un de ces mêmes muscles, 4° ou des muscles peauciers.

Ne pas confondre avec cicatrices vicieuses de la peau, fractures des vertèbres cervicales (250). Établir la variété pour instituer le traitement.

I. Des douleurs se font sentir dans les muscles du cou, souvent à la suite d'un courant d'air froid ou bien conjointement avec d'autres douleurs musculaires; elles augmentent par la pression et sont souvent accompagnées de gonflement (*T. par refroidissement ou rhumatisme musculaire*).

TRAITEMENT. — Frictions avec un liniment calmant, baume tranquille et chloroforme, baume opodeldoch; liniment ammoniacal; chaleur sur les muscles endoloris; frictions avec la pommade camphrée, l'essence de térébenthine; recouvrir avec un morceau d'ouate ou de flanelle et promener sur le muscle un fer à repasser modérément chaud: douches de vapeurs, massage; faradisation. Endormir le malade et étendre brusquement le muscle: si le sujet est vigoureux, émissions sanguines.

II. La tête peut être ramenée facilement et sans douleur dans la direction normale; mais dès que rien ne l'y retient, elle reprend la direction vicieuse. Les muscles du cou ont leur souplesse habituelle (*T. par paralysie d'un muscle sterno-mastoïdien*).

TRAITEMENT. — Combattre l'affection cérébrale s'il en existe; soutenir la tête avec un appareil mécanique; ou bien pratiquer la ténotomie du muscle sain correspondant (249 *bis*).

III. Ce muscle est dur, tendu: si l'on veut ramener la tête dans la direction normale, on sent une très-forte résistance; si l'on y parvient et si l'on abandonne la tête, elle reprend brusquement sa position vicieuse (*T. par contraction spasmodique d'un sterno-mastoïdien*).

TRAITEMENT. — Sangsues s'il y a des phénomènes d'acuïté; liniments calmants comme ci-dessus (I.): ténotomie du muscle contracté (249 *bis*).

IV. Les muscles sterno-mastoïdiens ne sont pas tendus, mais c'est le peaucier qui est contracté et qui donne lieu en même temps à un tiraillement en dehors et en bas des traits de la face et de la commissure des lèvres: il y a tension et tiraillement de la peau de tout le côté malade (*T. par contraction spasmodique du peaucier*).

TRAITEMENT. — Le même que pour le rhumatisme musculaire.

249 *bis*. **Ténotomie.** — Pour couper les terno-mastoïdien près des attaches sternale et claviculaire, deux procédés: 1° diviser le muscle, de la face cutanée à la face profonde; 2° de la face profonde à la face cutanée. Préférer le 1er procédé:

Faire à la peau, sur le bord externe du sterno-mastoïdien,

à 15 ou 20 millimètres au-dessus du sternum, un pli parallèle à la direction du muscle; faire avec la lancette une petite ponction à la base du pli; retirer la lancette et glisser avec précaution, à plat, sur la face cutanée du muscle, jusqu'à ce qu'il ait dépassé son bord externe sans traverser la peau, un ténotome (*fig.* 71), large de 5 millimètres et concave sur le tranchant.

Fig. 71. — Ténotome (Vidal de Cassis).

Le doigt médius de la main gauche sert de conducteur et de protecteur (*fig.* 72). Diriger alors le tranchant de l'instrument

Fig. 72. — Ténotomie du cou, section du muscle sterno-cléïdo-mastoïdien (procédé Vidal de Cassis).

perpendiculairement sur le muscle, de manière que le dos de

l'instrument fasse saillie sous la peau ; abandonner alors le pli cutané et couper le tendon en sciant et en appuyant de la main gauche sur le dos de l'instrument. Faciliter la section musculaire en imprimant à la tête du malade un mouvement dans le sens opposé à l'inclinaison : un léger craquement et un petit espace vide indiquent que le tendon est coupé.

Pansement : Appliquer un appareil contentif laissé à demeure pendant plusieurs jours.

250. **Fracture des vertèbres cervicales.** — SYMPTOMES. — La déformation, la crépitation manquent en général : paralysie du sentiment et du mouvement de toutes les parties situées au-dessous de l'endroit lésé, des bras, des jambes, de la vessie, du rectum ; respiration diaphragmatique, anhélation.

Ne pas confondre avec luxation (251), avec commotion cérébrale, dont les symptômes vont, le plus souvent, en décroissant (149).

TRAITEMENT. — Coucher le malade sur le dos, la tête peu élevée : saignées générales abondantes ; cathétérisme deux ou trois fois par jour ; lavements purgatifs avec 20 à 25 gr. de sulfate de soude, de magnésie, de sel marin, de miel de mercuriale. Limonade purgative, eau de groseilles, etc. Matelas hydrostatique.

251. **Luxation des vertèbres cervicales.** — SYMPTOMES. — A la suite d'un mouvement brusque ou d'une violence extérieure, la tête est inclinée en avant, la face vultueuse, les yeux saillants, la bouche entr'ouverte, le pouls petit, perte de mouvement : on est en droit de supposer une luxation axoïdo-atloïdienne.

La luxation des autres vertèbres cervicales donne lieu aux signes suivants : tête déviée, face tournée du côté opposé à la luxation avec impossibilité de la redresser, saillie anormale derrière le cou, déformation de la surface antérieure de la colonne cervicale, bruit et déchirement au moment de l'accident : quelquefois paralysie au moment ou peu après l'accident.

Ne pas confondre avec torticolis (249), fracture des vertèbres (251), tumeur blanche (252).

TRAITEMENT. — Palliatif, comme pour fracture. — Pas d'émission sanguine, à moins de symptômes consécutifs graves. La réduction est impossible le plus souvent, et dangereuse.

252. **Tumeur blanche** — SYMPTOMES. — Douleur locale sourde, profonde, augmentant par la pression et les mouvements ; déformation de la région cervicale, engorgement avec ou sans fluctuation, rigidité de la tête, qui peu à peu se penche

en arrière, en avant ou sur le côté. A la longue, collections purulentes à la nuque, ou au-devant de la colonne vertébrale, qui s'ouvrent en dehors ou dans le fond du pharynx. Quelquefois symptômes asphyxiques et paralytiques graves.

Ne pas confondre avec déviation congénitale, abcès (107, 108, 109), rhumatisme musculaire (24), torticolis (249).

TRAITEMENT. — Tonique et reconstituant, huile de morue, iodure de potassium (1 à 4 gr.), bains salés ; cautères, moxas à la nuque ; appareils pour prévenir les luxations spontanées (voir *Lymphatisme*, 26).

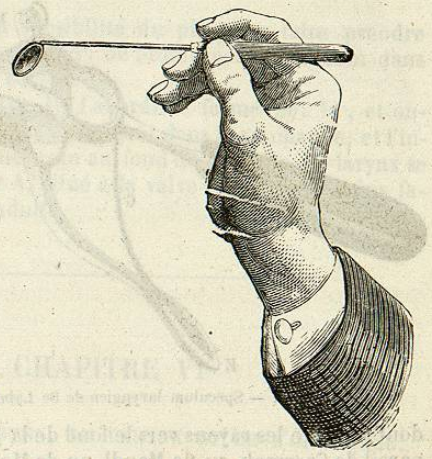

Fig. 73. — Position de la main et du miroir lorsqu'il a été convenablement introduit pour permettre de voir le larynx.

253. **Laryngoscopie.** — *Le malade* est assis en face du médecin, le corps un peu en avant, le cou tendu et légèrement renversé en arrière,

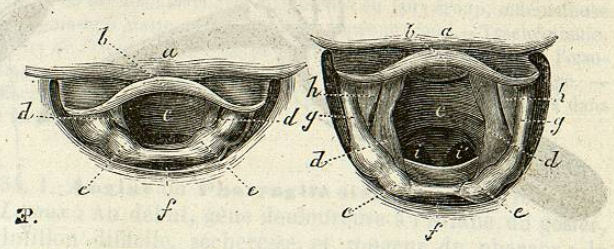

Fig. 74. — Le larynx ouvert (*). *Fig.* 75. — Le larynx fermé (*).

la bouche très-largement ouverte : la langue enveloppée d'un

(*) *a*, base de la langue ; *b*, épiglotte ; *c*, paroi de la trachée ; *d*, *d*, cordes vocales inférieures ; *e*, *e*, tubercules des cartilages de Santorini ; *f*, œsophage ; *g*, ligament aryténo-épiglottique ; *h*, *h*, cordes vocales supérieures, *i*, bronche droite ; *i'*, bronche gauche.

linge est tirée au dehors, et un peu à gauche, par le malade ou par le médecin.

Le médecin est placé vis-à-vis du malade, en pleine lumière

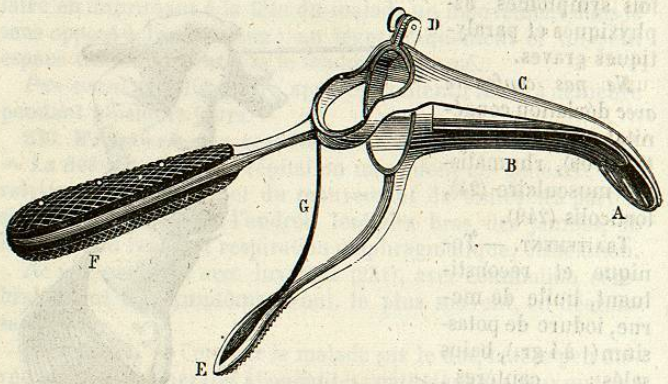

Fig. 76. — Spéculum laryngien de De Labordette, fermé (*).

dont il dirige les rayons vers le fond de la gorge à l'aide de l'appareil de Czermak, ou de Mandl, ou de Moura, ou de Krishaber,

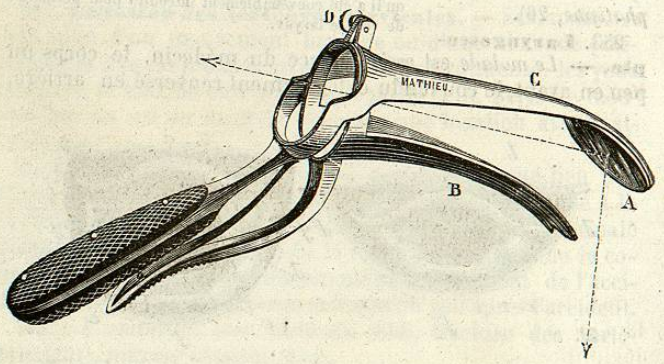

Fig. 77. — Spéculum laryngien de De Labordette, ouvert (**).

etc. Il tient de la main droite (*fig.* 73) le réflecteur laryngien préalablement trempé dans l'eau chaude, et avec soin, l'intro-

(*) A, miroir laryngien ; C, valve supérieure ; B, valve inférieure ; D, charnière ; G, ressort maintenant l'instrument fermé ; E, F, manches.
(**) A, miroir laryngien ; B, valve inférieure ; C, valve supérieure ; D, charnière.

duit au fond de la bouche, au-dessous du voile du palais, et fait faire une profonde inspiration au malade. Il aperçoit alors dans le réflecteur laryngien la figure du larynx ouvert (*fig.* 74), ou fermé (*fig.* 75).

Pour engourdir la sensibilité du pharynx, faire prendre pendant quelques jours, 1 gr. de bromure de potassium dans un demi-verre d'eau sucrée.

Spéculum laryngien de De Labordette fermé (*fig.* 76), et ouvert (*fig.* 77). Le tremper également dans l'eau chaude, et l'introduire promptement jusqu'au fond de la gorge. Le larynx se dessine sur le miroir A, situé à la valve supérieure. Moins facile à manier chez l'adulte.

CHAPITRE VI

MALADIES DU PHARYNX, DU LARYNX ET DE L'ŒSOPHAGE.

Maladies du pharynx. — Angine ou pharyngite simple, herpétique, tonsillaire ou amygdalite, chronique, glanduleuse, syphilitique, pultacée, couenneuse, gangréneuse. — Ablation de l'amygdale.
Maladies du larynx. — Laryngite aiguë simple, chronique simple, ulcéreuse ou phthisie laryngée, striduleuse ou faux croup, œdémateuse ou œdème de la glotte, pseudo-membraneuse ou croup. — Trachéotomie.
Maladies de l'œsophage. — Corps étrangers dans le pharynx et l'œsophage. — Œsophagotomie. — Rétrécissement de l'œsophage. — Œsophagisme. — Paralysie de l'œsophage. Corps étrangers dans le larynx. — Polypes.

254. I. **Angine** ou **Pharyngite simple.** — Symptomes. — 1° *Locaux :* Au début, gêne douloureuse à l'isthme du gosier, déglutition difficile, sécheresse et rougeur du pharynx ; la luette souvent déviée, allongée, chatouille le fond de la gorge et occasionne des nausées, des vomissements. Souvent les amygdales sont rouges, tuméfiées ; toux gutturale, présence de mucosités filantes dans la bouche, rejet des boissons par le nez.

2° *Généraux :* Langue sale, haleine fétide ; souvent courbature, mouvement fébrile, céphalalgie. Les symptômes généraux peuvent aller en augmentant, puis cesser pour faire place à