pulsion de presque toutes les fausses membranes, ou bien asphyxie violente ou latente, anesthésie, abattement, prostration, somnolence, albuminurie.

Ne pas confondre avec laryngite simple (255, I); laryngite striduleuse (255, IV); œdème de la glotte (255, I); asthme (317), bronchite capillaire (300, II).

TRAITEMENT. 1° *Général :* Boissons émollientes; vomitifs, émétique à haute dose (0gr,50 à 1 gr.) en potion, par demi-cuillerées à bouche toutes les demi-heures, ne pas s'arrêter après les premiers vomissements. En cas de diarrhée abondante, ipéca (1 à 2 gr.); sulfate de cuivre (0gr,05 à 0gr,20) en potion. Frictions mercurielles sur les parties latérales du cou; pédiluves sinapisés, sinapismes aux jambes; bouillon, eau vineuse additionnée de jus de citron : perchlorure de fer (5 à 10 gr.) en potion.

2° *Local :* Insufflation de nitrate d'argent (254, VIII), d'alun pulvérisé, de calomel, de précipité rouge, de chlorate de potasse.

255 *bis.* **Trachéotomie.** — A. *Indications :* 1° suffocation permanente, anesthésie, 2° localisation de la diphthérite, 3° âge, au moins deux ans.

B. *Trois aides :* un pour éponger et écarter les lèvres de la

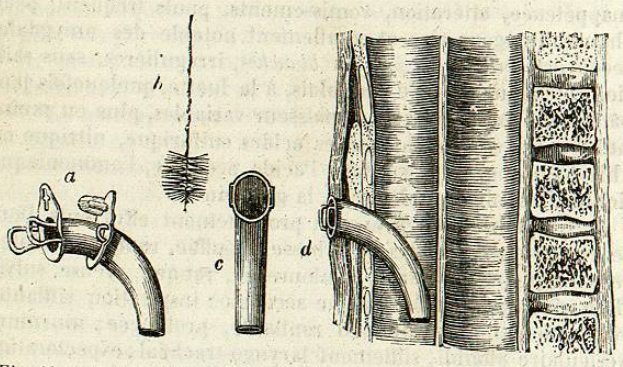

Fig. 83. — Canule pour la bronchotomie (*).

Fig. 84. — Coupe selon l'axe du cou (**).

plaie; un pour maintenir la tête; un pour empêcher les mouvements des membres.

(*) *a*, canule double de Borgellat, le tube concentrique est à demi retiré; *b*, écouvillon destiné à nettoyer le tube concentrique qu'on enlève tous les trois jours; *c*, canule vue de face.

(**) La canule appliquée à la suite d'une bronchotomie sous-laryngienne.

C. *Instruments :* 1° bistouri droit, 2° sonde cannelée flexible,

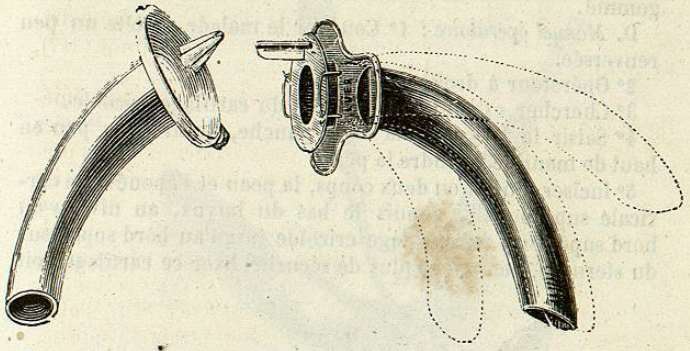

Fig. 85. — Les deux canules sont réunies (*).

Fig. 86. — Canule mobile de Lüe.

3° bistouri boutonné et ciseaux forts, 4° pinces, fils à ligature,

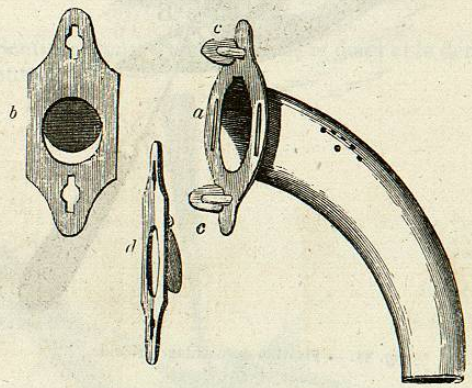

Fig. 87. — Canule à soupape (**).

5° dilatateur, 6° canules doubles (*fig.* 83, *a*), 7° écouvillons

(*) La canule interne est plus longue que l'externe de 1 ou 5 millimètres; cette disposition était nécessaire pour que la canule externe ne fût jamais salie.

(**) *a*, orifice extérieur; *b*, plaque maintenue à l'aide de deux viroles *c*, *c*, percée à son centre d'un trou d'un diamètre moindre que celui de la canule : à l'extrémité supérieure de cette ouverture est une soupape qui tient par une charnière. On voit, *b*, cette soupape entr'ouverte comme *d*, où la plaque est vue de profil; *e*, trous non parallèles situés en haut de la face postérieure de la canule et favorisant l'issue de l'air par le larynx.

(*fig.* 83, *b*), 8° éponges fines, eau tiède, 9° solution d'alun ou de nitrate d'argent pour cautériser la trachée, 10° taffetas gommé.

D. *Manuel opératoire* : 1° Coucher le malade, la tête un peu renversée.

2° Opérateur à droite.

3° Chercher exactement la place du cartilage cricoïde.

4° Saisir le larynx de la main gauche, l'attirer un peu en haut de manière à tendre la peau.

5° Inciser, en un ou deux coups, la peau et l'aponévrose cervicale superficielle, depuis le bas du larynx, au niveau du bord supérieur du cartilage cricoïde jusqu'au bord supérieur du sternum, etc. ; pour plus de sécurité, fixer ce cartilage soit

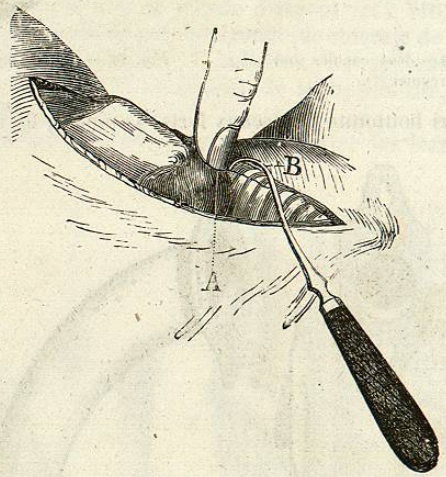

Fig. 88. — Fixation du cartilage cricoïde (*).

avec le doigt, soit avec le tenaculum B (*fig.* 88), préalablement introduit.

6° Découvrir et séparer les sterno-hyoïdiens et les sterno-thyroïdiens.

7° Porter le doigt au fond de la plaie, chercher s'il n'y a pas d'anomalie artérielle.

(*) A, bord inférieur du cartilage cricoïde ; B, tenaculum cricoïdien (Chassaignac, *Opérations chirurgicales*, t. II).

8° Faire étancher le sang en cas d'hémorrhagie, ou comprimer les vaisseaux ; mais pas de ligature.

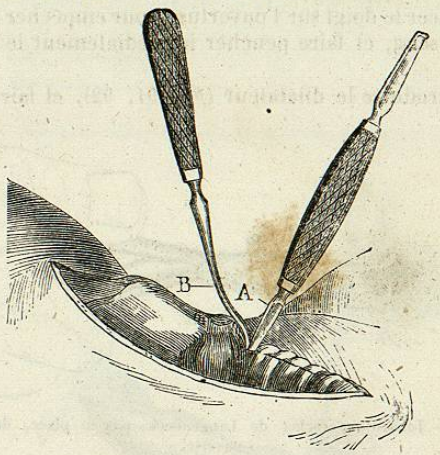

Fig. 89. —Ouverture de la trachée (*).

9° Sentir toujours la trachée sous le doigt et la dénuder avant de l'ouvrir.

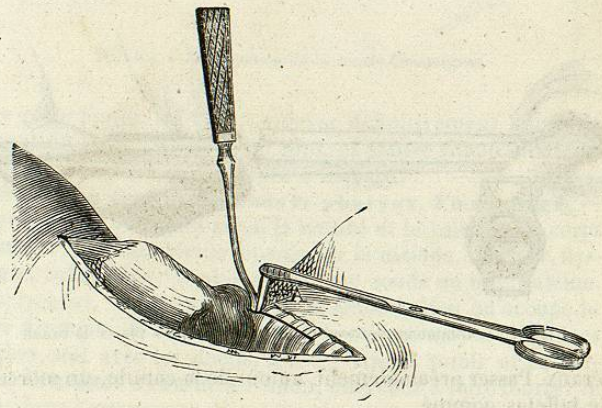

Fig. 90. — Dilatation de la plaie.

10° Après avoir porté en haut le manche du tenaculum,

(*) A, bistouri ; B, tenaculum Chassaignac, *Opérations chirurgicales*, t. II).

plonger la pointe du bistouri dans la trachée, et diviser au moins les cinq premiers anneaux (un centimètre et demi).

11° Placer le doigt sur l'ouverture pour empêcher la pénétration du sang, et faire pencher immédiatement le malade en avant.

12° Introduire le dilatateur (*fig.* 91, 92), et faire pénétrer

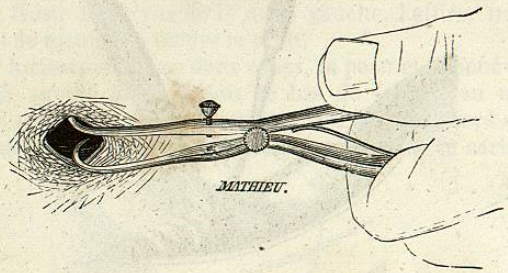

Fig. 91. — Tenaculum-crochet de Langenbeck, mis en place, dans la trachée ouverte.

dans la plaie la canule (*fig.* 93), qu'on maintient autour du cou à l'aide de liens ou de rubans passés dans les anneaux la-

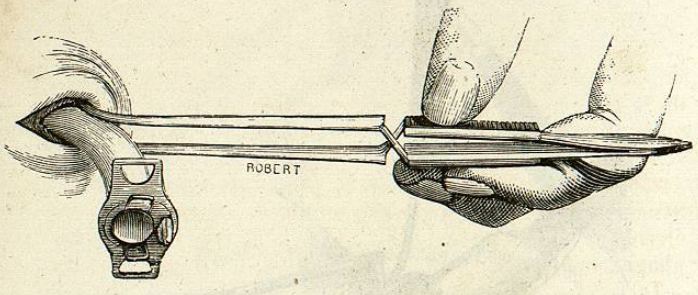

Fig. 92. — Dilatateur de Garnier (du Mans) aidant à placer la canule.

téraux. Passer préalablement, autour de la canule, un morceau de taffetas gommé.

E. *Soins consécutifs* : Envelopper le cou d'ouate ou d'une cravate lâche en laine ou en soie; nettoyer les canules avec l'écouvillon ; enlever les fausses membranes avec une pince.

Au bout de deux ou trois jours, boucher un peu la canule

pour voir si les voies respiratoires deviennent libres; toucher les fausses membranes du pharynx avec un pinceau trempé dans :

℞	Acide chlorhydrique.....	8 gr.
	Miel rosat.....	60 —

Cautériser vigoureusement avec le nitrate d'argent les bords

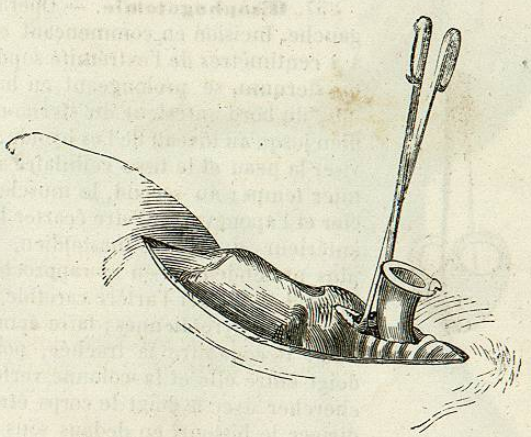

Fig. 93. — Introduction de la canule Chassaignac.

de la plaie toutes les 24 h.; enlever définitivement la canule au bout de cinq à six jours au plus, et panser simplement.

Alimentation dès que la fièvre a disparu.

256. **Corps étrangers dans le pharynx, l'œsophage.** — Symptomes. — Variables selon la nature et le volume du corps étranger : renseignements fournis par le malade, douleur, dysphagie, suffocation. Explorer avec une sonde ou une baleine.

Traitement. — Chercher avec la sonde le lieu qu'occupe le corps étranger, et tenter l'extraction soit au moyen de pinces courbes, soit avec les doigts, soit en faisant vomir et en gorgeant le malade d'eau tiède. Sinon, chercher à faire tomber le corps dans l'estomac en le poussant avec une sonde préalablement enduite d'un corps gras, ou avec une tige de poireau, ou en avalant de petites bouchées de pain, ou des boissons, ou en frappant doucement dans le dos.

Balle de plomb attachée solidement à un fil, et trouée par

le milieu pour extraire des hameçons, ramener le tout par en haut à l'aide d'une sonde œsophagienne; crochets à cuillère, petit panier de Graeff pour l'extraction des pièces de monnaie, tige métallique fixée à une baleine A (*fig.* 94), abandonner à la nature le soin d'expulser le corps étranger, ou bien œsophagotomie en cas de suffocation.

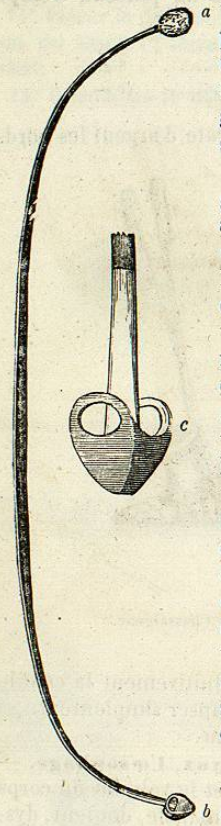

Fig. 94. — Instrument pour extraire les corps étrangers de l'œsophage (*).

257. **Œsophagotomie.** — Opérateur à gauche. Incision en commençant en bas, à 2 centimètres de l'extrémité supérieure du sternum, se prolongeant en haut, le long du bord antérieur du sterno-mastoïdien jusqu'au niveau de l'os hyoïde. — Diviser la peau et le tissu cellulaire au premier temps; au second, le muscle peaucier et l'aponévrose. Faire écarter le bord antérieur du sterno-mastoïdien, inciser plus profondément en se rapprochant de la trachée; éviter l'artère carotide primitive et les thyroïdiennes; faire éponger le sang. Reconnaître la trachée, porter le doigt entre elle et la colonne vertébrale, chercher avec le doigt le corps étranger; diriger le bistouri en dedans sous la trachée, ouvrir l'œsophage en dedans dans une étendue suffisante; — extraire le corps avec les pinces ou les doigts. — Pansement simple avec charpie et linge cératé; pas de suture.

258. **Rétrécissement de l'œsophage.** — Symptomes. — Gêne dans un point fixe de l'œsophage avec sentiment de tension et de plénitude, augmentant après l'ingestion des aliments et par leur passage : douleurs violentes entre les épaules. Arrêt plus ou moins complet des aliments selon le degré de rétrécissement; expulsion du bol alimentaire après

(*) Il se compose d'une tige de baleine quatre fois plus longue que cette figure. A l'extrémité *a*, est une éponge qui peut servir à la propulsion; à l'extrémité *b*, est une double anse métallique qui est mobile; on voit, *c*, cette anse grandeur naturelle. La forme de cette extrémité *b*, est très-favorable à l'introduction de l'instrument, et les deux anses, dont la convexité regarde en haut sont très-favorables pour ramasser tout ce qu'on trouve dans l'œsophage.

un temps qui varie selon que le rétrécissement siége plus ou moins près du pharynx : régurgitation et rejet des aliments dans leur état naturel ou après un commencement de digestion œsophagienne ou mérycisme.

Amaigrissement, découragement, fièvre hectique, aphonie.

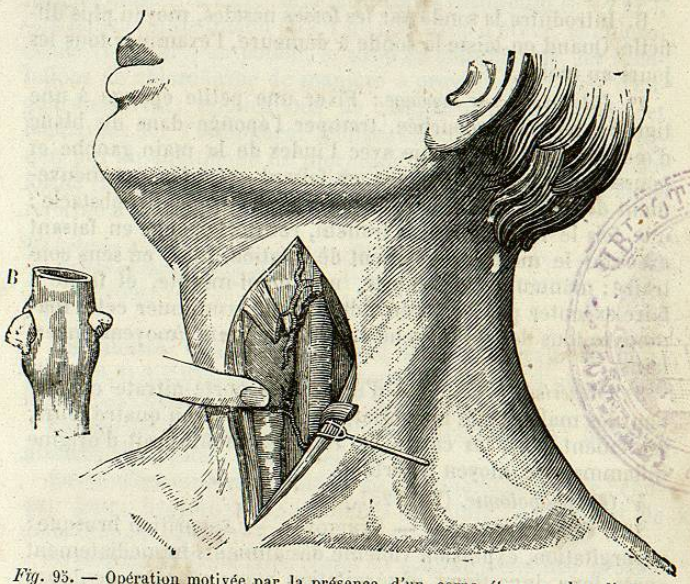

Fig. 95. — Opération motivée par la présence d'un corps étranger dans l'œsophage (*).

Cathétérisme pour confirmer le diagnostic et déterminer le siége du rétrécissement.

Ne pas confondre avec œsophagisme (259), corps étrangers (256), polypes (262), rétrécissement mécanique produit par goître (245), ksytes du cou (244). Chercher si le rétrécissement de l'œsophage est dû à la dégénérescence cancéreuse ou bien syphilitique.

Traitement. — Alimentation liquide, bouillons, panades, potages, gelées de viande, hachis, chocolat, œufs frais, mercuriaux et iodure de potassium en cas d'antécédents vénériens (voir *Syphilis*, 27 et suiv.).

(*) B, portion d'œsophage qui contient un os dont les angles ont perforé cet organe.

1° *Dilatation par les sondes œsophagiennes* : A. Placer entre les dents un bouchon attaché avec un fil pour qu'il ne tombe pas dans le pharynx; pousser légèrement la sonde, sans violence; s'arrêter un moment quand on est au point rétréci, puis pousser un peu et franchir l'obstacle. Laisser la sonde pendant un temps variable, 15 minutes au moins.

B. Introduire la sonde par les fosses nasales, moyen plus difficile. Quand on laisse la sonde à demeure, l'examiner tous les jours au moins.

2° *Dilatation par l'éponge* : Fixer une petite éponge à une tige de baleine recourbée, tremper l'éponge dans du blanc d'œuf, abaisser la langue avec l'index de la main gauche et pousser doucement l'éponge en faisant exécuter un mouvement de rotation à la baleine pour mieux franchir l'obstacle : une fois le rétrécissement franchi, retirer l'éponge en faisant exécuter le même mouvement de rotation, mais en sens contraire; manœuvre très-courte, une demi-minute, et facile à faire exécuter par les parents du malade; continuer cette manœuvre tous les jours pendant quinze jours (moyens incertains).

3° *Cautérisation* à l'aide d'une sonde porte-nitrate comme pour les maladies de la prostate, tous les trois ou quatre jours, seulement dans les cas où le rétrécissement serait d'origine inflammatoire (moyen incertain).

4° *Œsophagotomie*. (Voir 257.)

259. **Œsophagisme.** — Symptomes. — Apparition brusque; régurgitation, expulsion violente des aliments immédiatement après leur ingestion; régurgitation avec ou sans douleur; spasme violent de la gorge, angoisses, symptômes asphyxiques. Dans les intervalles, absence de douleurs ou bien sentiment de gêne, de constriction, de corps étrangers, de boule comme dans l'hystérie : hoquet, voix altérée, respiration saccadée, menace de suffocation. Tantôt les boissons froides sont supportées à l'exclusion des chaudes, tantôt le contraire a lieu; même bizarrerie quant aux aliments : tantôt les aliments sont conservés et les boissons rejetées, et récipoquement.

Ne pas confondre avec rétrécissement de l'œsophage (258), hydrophobie (16, 17), paralysie de l'œsophage (260).

Traitement. — Éviter les émotions; rechercher quelle est la température la plus propre à faciliter la déglutition des aliments; grands bains prolongés; antispasmodiques surtout en lavements.

℞	Infusion de camomille ou de valériane..	200 gr.
	Camphre pulvérisé..... } ãã	2 —
	Asa fœtida..... }	
	Jaune d'œuf.....	n. 1
	Pour lavements.	

Tenter à l'intérieur les potions antispasmodiques, à la teinture de musc (1 à 2 gr.), à la teinture de castoréum (1 à 2 gr.), à la liqueur d'Hoffmann (2 à 4 gr.), le sirop d'éther, le chloroforme (1 à 2 gr.) en potion, le sirop de chloroforme, les inhalations de chloroforme de manière à provoquer un peu d'engourdissement; applications de cataplasmes très-chauds et laudanisés sur l'œsophage. Badigeonnage au collodion élastique pur ou additionné de morphine (1 gr. pour 30), d'iodoforme (2 gr. pour 30), de teinture d'iode morphinée, de chloroforme à la gutta.

℞	Teinture d'iode.....	15 gr.	℞	Chloroforme.....	30 gr.
	Sulfate ou chlorhydrate de morphine.....	1 —		Gutta-percha.....	4 —
	Diss.			Diss.	

Vésicatoires volants pansés avec le chlorhydrate de morphine (0,01 à 0,05); atropine en pommade (0,25 à 1 gr.) ou par la méthode hypodermique. (Voir *Névralgies*, 39.)

Electricité, faradisation; méthode perturbatrice; boissons glacées, glace pilée, eaux gazeuses.

En cas d'intermittence : Sulfate de quinine (0,50 à 1 gr.) chaque jour; hydrothérapie, douches en pluie, en jet; jet de poussière aqueuse sur l'œsophage, douches sulfureuses.

Cathétérisme pour faire cesser le spasme; enduire préalablement la sonde avec un peu d'extrait de belladone.

260. **Paralysie de l'œsophage.** — Symptomes. — Arrêt du bol alimentaire dans l'œsophage, efforts impuissants pour le faire descendre dans l'estomac, agitation, convulsions. Tantôt les solides pénètrent à l'exclusion des liquides et *vice versâ*; même bizarrerie, quant à la quantité. S'observe spontanément ou à la suite de maladies fébriles graves, croup, etc.

Ne pas confondre avec corps étrangers (261), œsophagisme (259), rétrécissement (258).

Traitement. — Excitants, vésicatoires volants, pansés avec extrait hydroalcoolique de noix vomique (0gr,10 chaque fois) ou bien strychnine (0,01 — 0,02 — 0,03), sirop de sulfate de strychnine, une, deux, cuill. à café, progressivement et avec beaucoup de prudence; s'arrêter dès qu'il y a constriction ou sécheresse à la gorge. Faradisation; promener l'excitateur

sur l'œsophage, et non sur les parties latérales du pharynx; traitement mercuriel en cas de syphilis.

261. **Corps étrangers dans le larynx.** — SYMPTOMES. — Commémoratifs, examen avec le doigt, avec le laryngoscope; suffocation; toux violente, convulsive, voix rauque, éteinte, râle pénible, respiration sifflante, gênée, sentiment d'anxiété et de douleur au point où le corps est arrêté : déglutition plus ou moins difficile. Alternatives de calme et d'angoisse, menaces d'asphyxie, face violacée, yeux larmoyants, pouls petit, misérable.

Les symptômes varient selon le volume, la nature des objets avalés (liquides, solides, haricots, pièces de monnaie, épingles, fragments d'os), selon qu'ils sont fixes ou mobiles.

Ne pas confondre avec laryngite striduleuse (255, IV), œdème de la glotte (255, V), croup (255, VI), corps étrangers dans le pharynx (256), polypes (262).

TRAITEMENT. — Emétique (0,05 à 0,15); titiller le fond de la gorge pour faire vomir; chercher à extraire le corps étranger avec une pince recourbée; trachéotomie (255 *bis*), pansement simple consécutif.

262. **Polypes du larynx.** — SYMPTOMES. — Troubles dans la phonation survenant peu à peu, enrouement ou aphonie selon le siége du polype (*fig.* 96 et 97); toux, quelquefois croupale; dyspnée constante, mais variable, apparaissant progressivement, quelquefois presque brusquement; accès de suffoca-

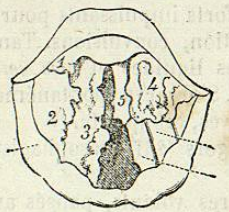

Fig. 96. — Excroissances dans le larynx (*).

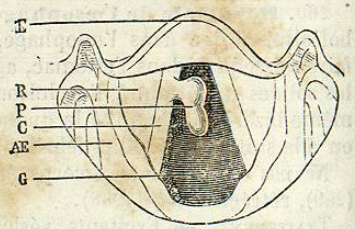

Fig. 97. — Polypes du larynx (**).

(*) 1, 2, 3, 4, 5, tumeurs implantées sur l'épiglotte, la bande ventriculaire droite, la bande ventriculaire gauche et la corde vocale droite. *a*, Repli ary-épiglottique; *b.v.g.*, bande ventriculaire gauche; *c.v.g.*, corde vocale gauche.

(**) P, polype bilobé du volume d'un grain de groseille, siégeant sur le bord

tion et efforts comme pour expulser un corps étranger, surtout

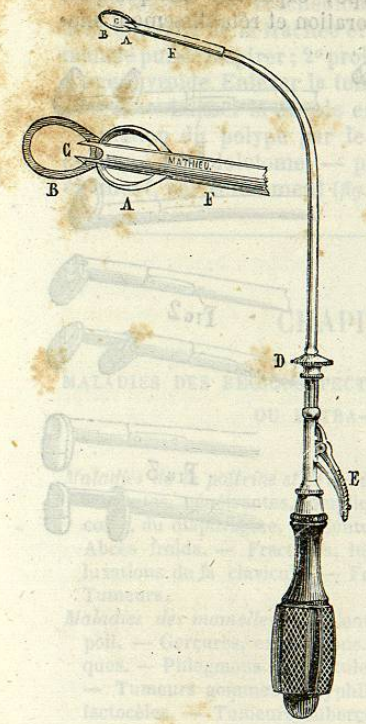

Fig. 98. — Polypotome pour l'ablation des polypes du larynx par les voies naturelles (*).

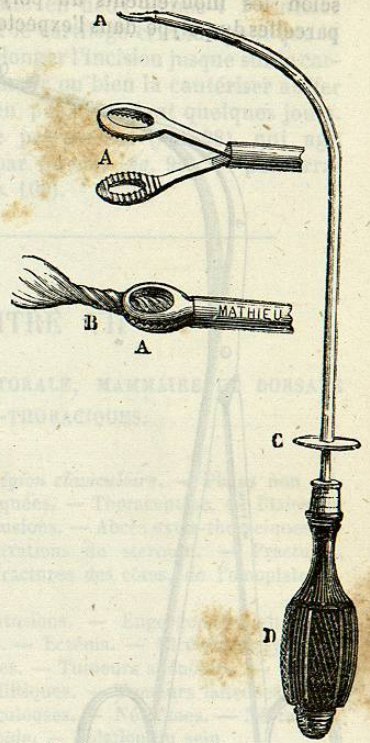

Fig. 99. — Pince à tordre les polypes du larynx (**).

pendant les efforts d'expectoration et pendant la déglutition des

libre de la corde vocale inférieure droite C. E, épiglotte; R, replis sus-épiglottiques; AE, aryténo-épiglottiques; G, glotte et trachée.

(*) A, lame; B, point d'appui; C, fourche en hameçon qui saisit le polype au moment où celui-ci est excisé, et qui l'empêche de tomber dans les voies respiratoires. Pour armer l'instrument, on pousse la rondelle D jusqu'à ce que la lame A soit parallèle au point d'appui B, cette position est alors maintenue par un point d'arrêt qui se trouve en E. Lorsque le polype est introduit dans l'anneau de la lame, il suffit d'appuyer le pouce sur la détente E, la lame est ramenée vivement en arrière au moyen d'un ressort, et l'excision du polype a lieu.

(**) A, branches à ressort de la tige-pince; B, polype saisi, subissant la torsion et la traction; C, rondelle qui sert de point d'appui à l'opérateur; D, manche.

aliments solides. Amendement ou augmentation des symptômes selon les mouvements du polype; expulsion de quelques parcelles du polype dans l'expectoration et rétablissement mo-

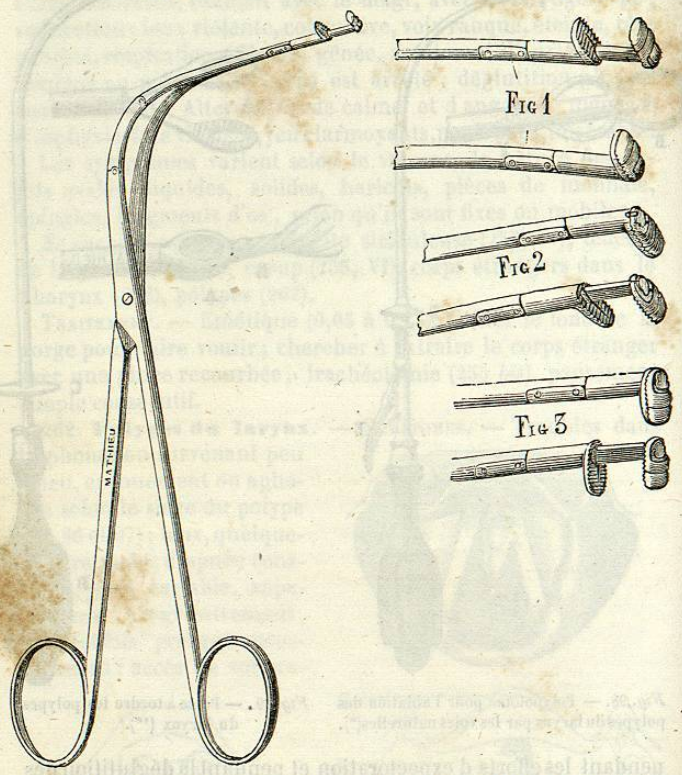

Fig. 100. — Pince pour écraser les polypes laryngiens par les voies naturelles (*).

mentané de la voix et de la respiration; bruit de sifflement et de soupape dans quelques cas; examen laryngoscopique.

Ne pas confondre avec : corps étrangers (261), croup (255, VI), œdème de la glotte (255, V).

(*) Cet instrument est une pince à mors parallèles qui saisit et écrase les tumeurs laryngiennes. Elle est disposée de manière que l'on puisse changer la disposition des mors, c'est-à-dire les placer à volonté du côté droit ou du côté gauche, en avant et en arrière.

Traitement. — Trachéotomie en deux temps : 1° inciser deux anneaux de la trachée et le cartilage cricoïde pour que le malade puisse respirer; 2° prolonger l'incision jusque sur le cartilage thyroïde. Enlever la tumeur ou bien la cautériser au fer rouge. — Laisser la canule en place pendant quelques jours.

Ablation du polype par le polypotome (*fig.* 98), qui agit comme l'amygdalotome, — par torsion (*fig.* 99), — par arrachement, par écrasement (*fig.* 100).

CHAPITRE VII

MALADIES DES RÉGIONS PECTORALE, MAMMAIRE ET DORSALE OU EXTRA-THORACIQUES.

Maladies de la poitrine et de la région claviculaire. — Plaies non pénétrantes, pénétrantes, compliquées. — Thoracentèse. — Plaies du cœur, du diaphragme. — Contusions. — Abcès extra-thoraciques. — Abcès froids. — Fractures, luxations du sternum. — Fractures, luxations de la clavicule. — Fractures des côtes, de l'omoplate. — Tumeurs.

Maladies des mamelles. — Contusions. — Engorgement laiteux ou poil. — Gerçures, excoriations. — Eczéma. — Ulcérations syphilitiques. — Phlegmons. — Fistules. — Tumeurs adénoïdes. — Kystes. — Tumeurs gommeuses syphilitiques. — Tumeurs laiteuses ou galactocèles. — Tumeurs tuberculeuses. — Névrômes. — Névralgies. — Cancer, squirrhe, encéphaloïde. — Ablation du sein.

Maladies de la région dorsale. — Fractures des vertèbres. — Carie vertébrale ou mal de Pott. — Rachitis, gibbosité. — Rhumatisme, lumbago. — Tour de reins. — Névralgie lombo-abdominale. — Hydrorachis, spina-bifida.

SECTION I.

MALADIES DE LA POITRINE ET DE LA RÉGION CLAVICULAIRE.

263. **Plaies non pénétrantes.** — Symptomes. — Solution de continuité, quelquefois toux, dyspnée, quelquefois hémorrhagie; pleurésie ou pneumonie consécutives, présence de corps étrangers dans la plaie.

Ne pas confondre avec plaies pénétrantes (264).

Traitement. Nettoyer la plaie et réunir avec les bandelettes