aliments solides. Amendement ou augmentation des symptômes selon les mouvements du polype; expulsion de quelques parcelles du polype dans l'expectoration et rétablissement mo-

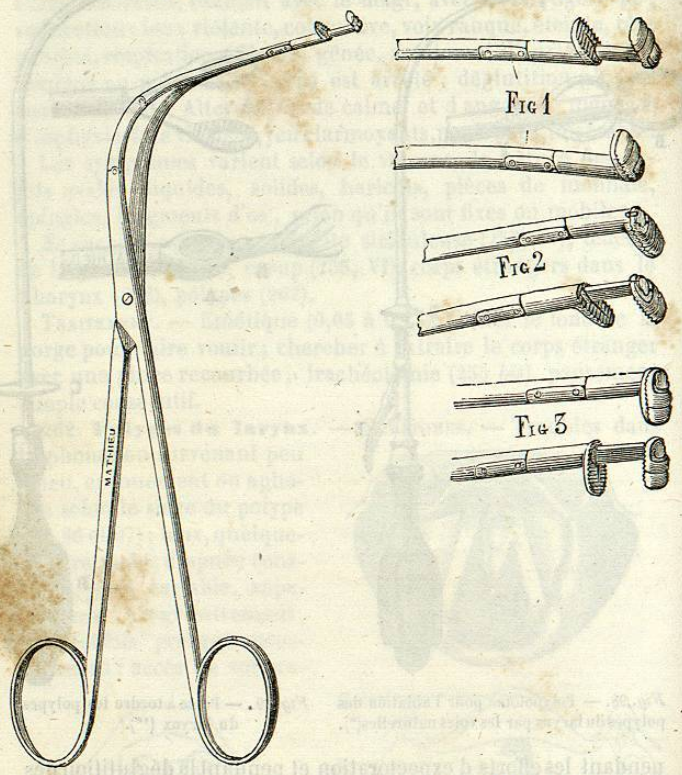

Fig. 100. — Pince pour écraser les polypes laryngiens par les voies naturelles (*).

mentané de la voix et de la respiration; bruit de sifflement et de soupape dans quelques cas; examen laryngoscopique.

Ne pas confondre avec : corps étrangers (261), croup (255, VI), œdème de la glotte (255, V).

(*) Cet instrument est une pince à mors parallèles qui saisit et écrase les tumeurs laryngiennes. Elle est disposée de manière que l'on puisse changer la disposition des mors, c'est-à-dire les placer à volonté du côté droit ou du côté gauche, en avant et en arrière.

Traitement. — Trachéotomie en deux temps : 1° inciser deux anneaux de la trachée et le cartilage cricoïde pour que le malade puisse respirer; 2° prolonger l'incision jusque sur le cartilage thyroïde. Enlever la tumeur ou bien la cautériser au fer rouge. — Laisser la canule en place pendant quelques jours.

Ablation du polype par le polypotome (*fig.* 98), qui agit comme l'amygdalotome, — par torsion (*fig.* 99), — par arrachement, par écrasement (*fig.* 100).

CHAPITRE VII

MALADIES DES RÉGIONS PECTORALE, MAMMAIRE ET DORSALE OU EXTRA-THORACIQUES.

Maladies de la poitrine et de la région claviculaire. — Plaies non pénétrantes, pénétrantes, compliquées. — Thoracentèse. — Plaies du cœur, du diaphragme. — Contusions. — Abcès extra-thoraciques. — Abcès froids. — Fractures, luxations du sternum. — Fractures, luxations de la clavicule. — Fractures des côtes, de l'omoplate. — Tumeurs.

Maladies des mamelles. — Contusions. — Engorgement laiteux ou poil. — Gerçures, excoriations. — Eczéma. — Ulcérations syphilitiques. — Phlegmons. — Fistules. — Tumeurs adénoïdes. — Kystes. — Tumeurs gommeuses syphilitiques. — Tumeurs laiteuses ou galactocèles. — Tumeurs tuberculeuses. — Névrômes. — Névralgies. — Cancer, squirrhe, encéphaloïde. — Ablation du sein.

Maladies de la région dorsale. — Fractures des vertèbres. — Carie vertébrale ou mal de Pott. — Rachitis, gibbosité. — Rhumatisme, lumbago. — Tour de reins. — Névralgie lombo-abdominale. — Hydrorachis, spina-bifida.

SECTION I.

MALADIES DE LA POITRINE ET DE LA RÉGION CLAVICULAIRE.

263. **Plaies non pénétrantes.** — Symptomes. — Solution de continuité, quelquefois toux, dyspnée, quelquefois hémorrhagie; pleurésie ou pneumonie consécutives, présence de corps étrangers dans la plaie.

Ne pas confondre avec plaies pénétrantes (264).

Traitement. Nettoyer la plaie et réunir avec les bandelettes

de diachylon, la toux pouvant faire rompre les sutures. Diète, repos, boissons émollientes ou acidules ; saignée selon les indications. Traitement énergique pour prévenir les conséquences.

Si les muscles ont été largement divisés, rapprocher le bras du tronc, — en avant si les pectoraux ont été coupés, — en ar-

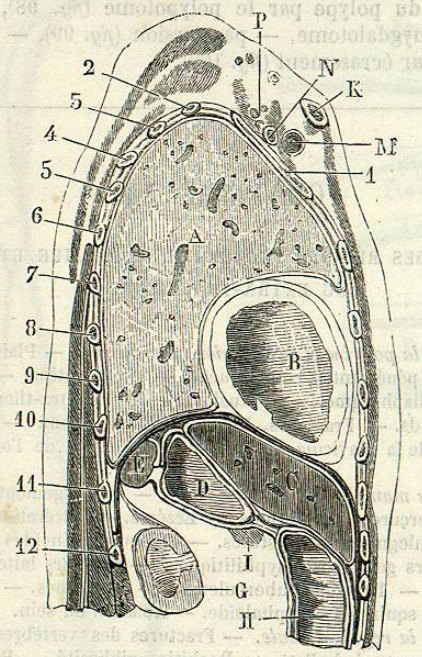

Fig. 101. — Rapport de la région diaphragmatique à gauche. — Section verticale antéro-postérieure du thorax et de l'abdomen, au niveau de la région mammaire gauche, faite vers la partie moyenne de la clavicule gauche, et arrêtée à 2 centimètres au-dessus de l'ombilic. Elle traverse ainsi les régions sus et sous-claviculaire, le thorax et la moitié supérieure de l'hypochondre gauche (*).

rière, si c'est le trapèze ou le grand dorsal, et maintenir à l'aide d'un bandage contentif ou d'une serviette.

Suture dans le cas de plaie à lambeau.

(*) A, poumon gauche au milieu duquel se voient de nombreuses ouvertures de vaisseaux ; F, ventricule gauche distendu par la matière à injection ; C, foie, lobe moyen ou lobe gauche ; D, estomac ; E, rate ; G, rein gauche entouré de graisse ; H, côlon descendant ; I, pancréas ; K, clavicule gauche ; M. veine sous-clavière ; N, artère sous-clavière ; 1, etc., coupe de la première jusqu'à la douzième côte. Benj. Anger, *Anat. chirurgicale*, Paris, 1869, 1 vol. in-8, avec fig. et planches.)

En cas d'hémorrhagie des petits vaisseaux, tamponnements avec la charpie sèche, ou imbibée de perchlorure de fer à 30° : en cas d'hémorrhagie considérable, ligature du vaisseau divisé dans la plaie agrandie.

Dans les plaies produites par instruments piquants (fleuret, épée, baïonnette) le sang, ne pouvant sortir par l'ouverture extérieure, s'épanche entre les feuillets celluleux des muscles du thorax ; tuméfaction dans la région blessée avec ou sans changement de couleur à la peau, tumeur molle, fluctuante ou dure.

En cas d'hémorrhagie peu considérable, application de compresses imbibées d'eau-de-vie, d'alcool, de teinture d'arnica et compression. Si *l'épanchement est considérable*, faire une contre-ouverture à la partie la plus déclive ou élargir la plaie extérieure. Si un gros vaisseau a été ouvert et si l'hémorrhagie est abondante et à saccades, aller à la recherche du vaisseau et pratiquer la ligature.

Une balle morte peut se perdre dans les muscles du thorax, ou bien cheminer dans le tissu cellulaire sous-cutané, y rester ou sortir ; extraction du projectile par la plaie agrandie ou par contre-ouverture (118). L'attirer au dehors avec un crochet mousse, une cuiller, ou bien, s'il est logé dans un os, soulever le projectile avec l'extrémité d'une forte spatule ou un poinçon. Lotions alcooliques dans la plaie.

264. **Plaies pénétrantes.** — Symptomes. — Renseignements et commémoratifs ; examen, s'il est possible, de l'instrument vulnérant. Si la plaie pénétrante est simple et sans accidents graves, ne pas chercher un diagnostic précis ; on n'introduira dans la plaie ni doigt, ni sonde, ni injection. Emphysème, hémoptysie ; la flamme d'une bougie placée près de la plaie est agitée par les mouvements respiratoires.

Traitement. — Pansement par occlusion ; extraire les corps étrangers s'ils sont enclavés, si la plaie est large, s'ils sont facilement accessibles ; pas de débridements inopportuns ; repos ; diète ; silence. Dans quelques cas émissions sanguines générales ou locales pour prévenir les accidents consécutifs.

Complications. — I. **Hemorrhagies** (*cœur et gros vaisseaux blessés*). Symptomes. — *Si l'hémorrhagie est externe*, diagnostic facile. — *Si elle est interne*, anhélation, angoisse, orthopnée, décubitus dorsal ou sur le côté malade, matité, fluctuation, plus tard ecchymose à la base de la poitrine, pouls petit, syncopes, sueurs froides.

Traitement. — *Quelle est l'artère blessée ?* — 1° *Mammaire interne.* — Symptomes. — Hémorrhagie extérieure ; troubles des

parois latérales du thorax ; quelquefois épanchement pleural. Le siége de la blessure est important à considérer.

Traitement. — Boulettes de charpie roulées et introduites dans la plaie, maintenir ces boulettes avec des fils ; ou bien introduire par le plein une compresse dans la plaie, emplir de charpie le creux que forme la compresse : sac de baudruche, de caoutchouc, morceau de parchemin ou de vessie de porc introduit dans la plaie et distendu par l'air qu'on insuffle, pelote à tamponnement nasal de Gariel. (Voir *Epistaxis*, 207.)

Pour lier la mammaire interne (*fig.* 102), du point où le troisième cartilage s'implante sur le sternum, faire une incision de

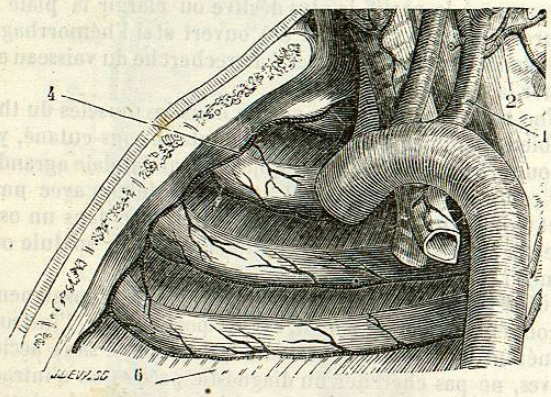

Fig. 102. — Région de l'artère mammaire interne *)

5 centimètres jusqu'au milieu du cartilage de la quatrième côte, oblique de haut en bas, de dehors en dedans, formant avec l'axe du corps un angle de 45°, et dont la partie moyenne correspond à 6 ou 8 millimètres du bord externe du sternum ; diviser successivement la peau, la couche celluleuse, le grand pectoral, le muscle intercostal : séparer l'artère de ses deux veines satellites, soulever avec la sonde cannelée et appliquer la ligature au-dessus du point blessé. — Choisir autant que possible le troisième espace intercostal, qui est le plus large : au-dessous, opération très-difficile ou impossible ; aussi devra-

(*) 1. artère sous-clavière ; 2, artère intercostale supérieure ; 4, artère mammaire interne ; 6, anastomose entre les branches de la mammaire et les intercostales aortiques. (Beaunis et Bouchard, *Anatomie descriptive*. Paris, 1868, in-8, avec fig.)

t-on chercher autant que possible à faire la ligature dans la plaie même et à lier les deux bouts du vaisseau (B. Anger).

2° *Artère intercostale.* — Lier dans la plaie, s'il est possible ; sinon, compression avec le sac de baudruche, de caoutchouc, comme pour la mammaire interne.

II. **Blessure des poumons.** — Symptomes. — Crachement de sang, rouge, spumeux, à moins que la plaie ne soit très-petite et superficielle ; quelquefois issue du sang par la plaie externe ; emphysème caractéristique, crépitation emphysémateuse dans le voisinage de la plaie, tuméfaction envahissant la poitrine, le cou, le visage, les membres ; respiration gênée, douleur locale dans les grands mouvements respiratoires, toux anxieuse, *pneumothorax et rétraction du poumon* (B. Anger).

Traitement. — Saignées abondantes et répétées, selon l'intensité des symptômes ; scarifications et mouchetures en différents endroits pour faciliter la sortie de l'air, pression méthodique ; frictions alcooliques, avec le baume Fioravanti, opodeldoch : éviter les larges incisions. Pas de mouchetures, si l'emphysème est peu considérable. Boissons aromatiques, thé léger, infusion de sauge, de mélisse : potion avec addition de liqueur anodyne d'Hoffmann (2 gr.). La ponction de la poitrine est contre-indiquée.

III. **Hernie du poumon.** — Symptomes. — Présence entre les lèvres de la plaie d'un corps mou, spongieux, gris bleuâtre, augmentant de volume pendant l'expiration, diminuant ou disparaissant pendant l'inspiration.

Traitement. — Réduire promptement la hernie ; agrandir, s'il est nécessaire, les lèvres de la plaie, pour faciliter la réduction, prévenir sa sortie ultérieure à l'aide d'un bandage compressif : si elle présente des traces de gangrène, la fixer au moyen d'un fil attaché à sa base. — Traitement général comme ci-dessus.

IV. **Hernie consécutive.** — Symptomes. — Tumeur molle, élastique, indolente, sans changement de couleur à la peau, agitée de mouvements isochrones à ceux de la respiration, augmentant après l'expiration et les efforts de toux, diminuant pendant l'inspiration, crépitant sous les doigts, réductible ou irréductible ; dans le premier cas le doigt peut pénétrer dans l'ouverture. A l'auscultation stéthoscopique, bruissement vésiculaire intense, presque du râle crépitant ; tiraillement local, pincement, douleur gravative accompagnée de toux, d'oppression, d'anhélation.

Ne pas confondre avec abcès froid, abcès aéro-purulent, pleurésie, lipomes.

TRAITEMENT. — Réduire la hernie; pelote compressive maintenue à l'aide d'un bandage de corps.

V. **Corps étrangers restés dans le thorax.** — TRAITEMENT. — S'ils font saillie à l'extérieur et sont accessibles aux moyens d'extraction: les doigts, les pinces suffisent.

S'ils sont fichés, implantés dans les parties osseuses: extraction avec de fortes pinces dont les mors sont garnis de filasse, de cire, pour empêcher le glissement; débridements, trépan; tire-fonds; tire-balles; curettes.

S'ils sont emprisonnés dans la poitrine : les extraire, s'il est possible, mais pas de tentatives imprudentes; expectation et traitement général pour prévenir ou combattre les accidents inflammatoires consécutifs.

VI. **Épanchements sanguins du thorax.** — SYMPTOMES. — Dyspnée; respiration courte; laborieuse, fréquente; agitation continuelle; orthopnée; tronc fléchi, courbé en avant; décubitus difficile ou impossible sur le côté sain; sentiment de pesanteur à la région diaphragmatique; dilatation et matité du côté malade; espaces intercostaux élargis; côtes moins mobiles; matité; absence de murmure respiratoire; quelquefois ecchymose à l'angle des fausses côtes; pouls petit, fréquent; peau pâle, froide.

Ne pas confondre avec pleurésie (315), pneumothorax (312).

TRAITEMENT. — Si l'épanchement dépend de la lésion des artères des parois (voir ci-dessus, 264, 1°), ne fermer la plaie que quand le vaisseau a été découvert et lié ou obturé. — Si l'épanchement est interne, il viendra un moment où la compression de l'épanchement est suffisante pour arrêter l'hémorrhagie; il faut donc fermer la plaie dans tous les cas de plaie pénétrante de poitrine et abandonner l'hémorrhagie aux efforts de la nature (Larrey). Vésicatoires, ventouses, sinapismes. S'abstenir de pratiquer la succion, l'aspiration, de faire des injections, de faire la thoracentèse (B. Anger).

VII. **Épanchement purulent.** — SYMPTOMES. — Avec les symptômes ci-dessus, prostration, accès fébriles, fièvre hectique.

TRAITEMENT. — Quinquina, sulfate de quinine, alcoolature d'aconit (2 à 4 gr.) en potion; thoracentèse; en cas de récidive, laisser une canule à demeure, un tube à drainage et faire des injections aromatiques ou iodurées avec:

℞	Teinture d'iode.....	50 gr.
	Iodure de potassium.....	2 —
	Eau distillée.....	100 —

Mélanger cette solution avec égale quantité d'eau tiède, la renouveler tous les deux ou trois jours.

265. **Thoracentèse.** — Choisir le 6e espace intercostal à droite, le 7e à gauche, en comptant de haut en bas, à 4 ou 5 centimètres en dehors du bord externe du grand pectoral: tendre fortement la peau avec la main gauche, faire avec la lancette une petite ponction à la peau; placer la pointe du trocart dans la plaie et pénétrer dans la poitrine par un coup sec; la

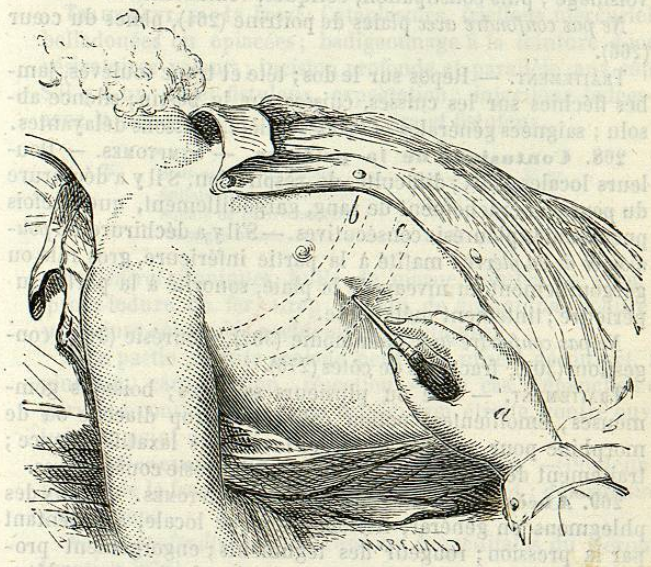

Fig. 103. — Thoracentèse (*).

canule ayant été préalablement recouverte de la baudruche ou vessie, retirer le trocart en abaissant la baudruche; faire presser doucement la base du thorax pour la sortie des liquides; pansement avec le diachylon et bandage de corps.

266. **Plaies du cœur.** — SYMPTOMES. — Écoulement de sang soit au dehors, soit dans les plèvres, le médiastin, le péricarde; défaillance, syncopes, refroidissement, pâleur, lipothymies, vomissements, anxiété, dyspnée.

(*) *a*, main qui tient le trocart et le fait glisser entre la côte et la peau. — *b*, *c*, traits ponctués indiquant les côtes entre lesquelles on fait la ponction.

Ne pas confondre avec plaie des poumons (264, II).

TRAITEMENT. — Pansement par occlusion immédiatement; repos absolu, digitale (0,10) en potion, belladone (0,05), glace autour de la plaie; saignées qu'on répétera si le pouls se relève.

267. **Plaies du diaphragme.** — SYMPTOMES. — Douleurs augmentant dans l'inspiration, par la pression de l'abdomen, s'irradiant dans l'épaule; abdomen affaissé, thorax augmenté; dyspnée; pouls petit, serré; rire sardonique; inflammation de voisinage; puis constipation, coliques, vomissements.

Ne pas confondre avec plaies de poitrine (264), plaies du cœur (266).

TRAITEMENT. — Repos sur le dos; tête et tronc soulevés, jambes fléchies sur les cuisses, cuisses sur le bassin; silence absolu; saignées générales et locales; diète, boissons délayantes.

268. **Contusions de la poitrine.** — SYMPTOMES. — Douleurs locales, toux; difficulté de respiration. S'il y a déchirure du *poumon :* crachement de sang, gargouillement, quelquefois pneumonie, pleurésie consécutives. — S'il y a déchirure du *poumon et de la plèvre :* matité à la partie inférieure, gros râle ou gargouillement au niveau de la plaie, sonorité à la partie supérieure; tintement métallique.

Ne pas confondre avec pneumonie (308), pleurésie (315), congestion (307), fractures de côtes (275).

TRAITEMENT. — Une ou plusieurs saignées; boissons gommeuses, émollientes; potion calmante, sirop diacode ou de morphine pour calmer la toux; lavements laxatifs, silence; traitement de la pneumonie ou de la pleurésie consécutives.

269. **Abcès extra-thoraciques.** — SYMPTOMES. — Ceux des phlegmons en général; frissons; douleur locale, augmentant par la pression; rougeur des téguments; engorgement profond, empâtement, induration; respiration douloureuse; décubitus dorsal.

Ne pas confondre avec pleurésie (315); pneumonie (308); abcès froids (108, 270); abcès par congestion (109); pleurodynie (313).

TRAITEMENT. — Cataplasmes émollients, laudanisés; sangsues en grand nombre; incision profonde parallèle à la direction des côtes.

270. **Abcès froids.** — SYMPTOMES. — 1° *Extra-thoraciques.* Ils présentent les symptômes ci-dessus, s'ils se développent à la suite de contusions, de blessures ayant altéré les os — Début et marche lents, s'il y a carie osseuse ou affection scrofuleuse ou syphilitique, avec ou sans fièvre, douleur profonde pendant

l'inspiration et à la pression; empâtement et quelquefois tumeur faisant saillie à l'extérieur; quelquefois donnant issue à du pus; matité à la percussion.

2° *Intra-thoraciques* (entre les côtes et la plèvre) : mêmes symptômes; chercher par les antécédents si les os peuvent être malades; matité à la percussion; bruit respiratoire normal, mais quelquefois éloigné ou faible.

Ne pas confondre avec pleurésie (315); péricardite; pleurodynie (313), abcès phlegmoneux (107).

TRAITEMENT. — 1° *Local :* Cataplasmes, frictions mercurielles belladonées ou opiacées; badigeonnage à la teinture d'iode; vésicatoires volants; incision profonde et parallèle aux côtes. S'il y a un trajet fistuleux, expectation; injections iodées ou avec la liqueur de Villate dans le trajet fistuleux.

℞	Sous-acétate de plomb.....	30 gr.
	Sulfate de zinc cristallisé.....	15 —
	Sulfate de cuivre cristallisé.....	15 —
	Vinaigre blanc.....	200 —

2° *Général :* Toniques, huile de morue, pilules ou sirop de proto-iodure de fer, sirop ou vin de quinquina; iodure de potassium contre les accidents syphilitiques.

Si la partie osseuse malade peut être mise à découvert, rugination, cautérisation, résection. — En cas d'épanchement purulent considérable et de fistule trop étroite, contre ouverture au point déclive.

271. **Fractures du sternum.** — SYMPTOMES. — Douleur au niveau de la fracture; craquement; gonflement; déformation; crépitation.

Ne pas confondre avec dépressions congénitales du sternum, luxation (272).

TRAITEMENT. — Compresses trempées dans l'eau-de-vie camphrée, ou l'eau blanche et bandage de corps : émission sanguine au besoin : repos.

272. **Luxations du sternum.** — SYMPTÔMES. — Douleur locale augmentant par la pression et les mouvements respiratoires.

1° *Déformation :* Voussure du rachis; saillie des apophyses épineuses; les deux premières côtes et leurs cartilages paraissent enfoncés, les autres soulevés (*fig.* 104 et 105); déformation de l'os, enfoncement de la partie supérieure; saillie de la partie inférieure.

2° *Dimension :* Sternum raccourci.

3° *Attitude* : Malade courbé la tête en avant.

Ne pas confondre avec contusion (268) ; ni avec fracture, à cause de la saillie lisse du fragment inférieur (271).

TRAITEMENT. — Porter le tronc de l'extension en arrière en

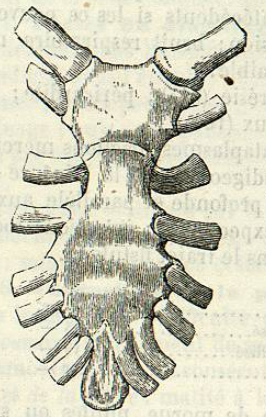

Fig. 104. — Luxation du sternum, vue de face.

Fig. 105. — Luxation du sternum, vue de profil.

pressant d'une main sur le menton, de l'autre sur la symphyse pubienne ; puis pression méthodique de haut en bas sur le sommet de la pièce inférieure ; compresses graduées sur le fragment inférieur et bandage de corps.

273. **Fractures de la clavicule.** — SYMPTOMES. — I. **Fracture de l'extrémité externe de la clavicule** : Pas de symptômes caractéristiques, à part la douleur et le gonflement.

II. **Fracture de la partie moyenne**, douleur locale.

1° *Déformation* : moignon abaissé et rapproché du sternum ; dépression du fragment externe, saillie et chevauchement du fragment interne.

2° *Dimension* : raccourcissement transversal.

3° *Attitude* : tête et corps inclinés du côté blessé ; avant-bras dans la pronation ; membre blessé soutenu de la main opposée.

4° *Mobilité* : mouvements volontaires impossibles ou difficiles ; crépitation.

Ne pas confondre avec contusion (268).

TRAITEMENT. — 1° *Réduction par amplexation.* — Faire asseoir le malade sur un siége peu élevé, le moignon de l'épaule saine appliqué contre la poitrine du chirurgien : celui-ci embrassant la poitrine avec les bras, les mains se croisant au dessous du

coude malade, relève l'humérus au plus haut degré possible et avec lui le fragment externe (*fig.* 106).

Fig. 106. — Réduction d'une fracture par la méthode d'amplexation (*).

2° *Appareils contentifs.* — A. Large morceau de carton dur et préalablement ramolli dans l'eau ; en garnir le fond avec de l'ouate ; envelopper l'avant-bras avec une bande roulée ; placer un coussin épais sur l'épaule saine, faire passer sur ce coussin d'une part et sur l'avant-bras d'autre part un certain nombre de tours de bande fortement serrés pour obtenir et maintenir une élévation suffisante du moignon (Chassaignac). Bandage inamovible excellent.

B. L'écharpe simple est insuffisante. Mouchoir ou serviette assez ample pour pouvoir entourer le thorax après avoir été plié en triangle ; fléchir l'avant-bras sur le bras ; rapprocher le coude du tronc, la main reposant par sa face palmaire sur

(*) Au moyen des mains croisées sous le coude du patient, le chirurgien, prenant un point d'appui sur l'épaule saine, relève l'humérus, et, avec lui, le fragment externe de la clavicule (Chassaignac, *Opérat. chirurg.*).