Si la tumeur externe s'ouvre au dehors par une issue très-étroite; saignées, digitale, glace sur la tumeur ; perchlorure de fer sur un morceau de charpie, d'amadou.

II. **Anévrysme de la portion descendante.** — SYMPTOMES. — La douleur, la voussure ou tumeur, occupent la région dorsale à gauche ; battements isochrones à ceux du pouls ; matité; rareté plus grande des symptômes liés à la gêne de la circulation, de la respiration.

Ne pas confondre avec pneumonie (308), pleurésie (315).

TRAITEMENT. — Comme ci-dessus; applications externes à la partie postérieure.

III. **Anévrysme de l'aorte ventrale.** — Battements perceptibles à la palpation, compression des organes abdominaux par la tumeur anévrysmale ; œdème, refroidissement des extrémités, s'il y a compression de la veine cave inférieure.

341. **Rétrécissement et oblitération de l'aorte.** — SYMPTOMES. — Douleur tantôt vive, tantôt sourde, variable quant au siége qui correspond à l'endroit lésé ; fourmillements, élancements dans les membres inférieurs ; palpitations ; battements de cœur plus intenses, bruit de soufle dans l'aorte et les carotides; pouls généralement plein, dur, accéléré, inégal, intermittent ; gonflement des veines du cou ; membres inférieurs amaigris, plus froids, engourdis surtout pendant la marche et le mouvement ; quelquefois taches rouges, livides. Intégrité des fonctions digestives ; quelquefois dépression des forces.

Ne pas confondre avec paralysie (155).

TRAITEMENT. — Saignée, digitale et digitaline, vésicatoires pansés avec la morphine pour calmer les douleurs ; extrait thébaïque ; diurétiques, purgatifs ; applications froides au-dessus du rétrécissement pour diminuer la violence de la circulation ; exciter le cours du sang dans les extrémités inférieures à l'aide des frictions sèches, chaudes, stimulantes, des sinapismes ; éviter les grandes fatigues, les émotions, les refroidissements.

CHAPITRE IX

MALADIES DE LA RÉGION AXILLAIRE ET DES MEMBRES SUPÉRIEURS.

Maladies de la région axillaire. — Phlegmons, abcès. — Tumeurs de l'aisselle. — Abcès. — Anévrysmes, ligature de l'artère axillaire. — Paralysie des muscles de l'épaule. — Luxations de l'épaule. — — Contusion. — Plaies. — Résection de la tête de l'humérus. — Désarticulation. — Tumeur blanche.

Maladies du bras. — Plaies. — Ligature de l'artère humérale. — Érysipèle phlegmoneux, ou phlegmon érisypélateux. — Phlébite. — Anévrysmes. — Fractures de l'humérus. — Amputation du bras. — Ligature de l'artère brachiale au pli du coude. — Saignée au pli du bras. — Anévrysme artério-veineux. — Névralgie cervico-brachiale. — Luxation de l'articulation du coude. — Résection. — Désarticulation huméro-cubitale.

Maladies de l'avant-bras. — Fractures des os de l'avant-bras. — Tumeur blanche du coude. — Amputation. — Ligature de la radiale. — Ligature de la cubitale.

Maladies du poignet. — Luxations. — Kystes. — Tumeur blanche. — Entorse, foulure. — Plaies contuses. — Désarticulation radio-carpienne. — Résection de l'articulation radio-carpienne.

Maladies de la main. — Doigts surnuméraires. — Plegmon profond. — Panaris. — Brûlures. — Désarticulation des doigts. — Désarticulation de la 1re phalange ou métacarpo-phalangienne. — Résection du 1er métacarpien. — Amputation simultanée des 4 premières phalanges. — Amputation d'un métacarpien isolé. — Désarticulation du métacarpien du pouce. — Désarticulation du 5e métacarpien, — du 2e métacarpien, — du 3e métacarpien.

SECTION I

MALADIES DE LA RÉGION AXILLAIRE.

342. **Phlegmons, abcès.** — SYMPTOMES. — Ils n'ont aucun caractère particulier.

TRAITEMENT. — Aucun traitement spécial. Bains, lotions émollientes, cataplasmes émollients et narcotiques ; sangsues ; onguents maturatifs, de la mère, styrax, mercuriel. Incision dès qu'il y a présence de pus.

Si le phlegmon est profond et considérable, si l'on craint les dégâts produits par le séjour du pus, incision du côté de la

base de l'aisselle à l'aide du bistouri tenu comme une plume à écrire, le dos tourné vers la face interne du bras, la pointe en haut et en dedans : ouvrir *largement*.

Chercher si le phlegmon est symptomatique d'une lésion osseuse.

343. **Tumeurs.** — I. **T. emphysémateuses.** — Symptomes. — A la suite de chutes, de fractures de clavicule ou de côtes, distension de l'aisselle, sans changement de couleur de la peau, crépitation, *sonorité* de la tumeur.

Traitement. — Compression, compresses trempées dans l'alcool camphré, dans l'eau blanche. S'il y a complication phlegmoneuse, incision.

II. **Tumeurs ganglionnaires.** — Symptomes. — Début lent, graduel; noyaux en grand nombre qui se sont développés et réunis. S'enquérir du début : douleurs lancinantes, engourdissement par suite de la compression des filets nerveux, quelquefois douleurs violentes, œdème du bras ; examiner la constitution et les antécédents du malade.

Traitement. — Fondants, pommade à l'iodure de plomb, de potassium, à l'extrait de ciguë (4 gr.); usage interne de l'iodure de potassium (0,50 à 2 gr. par jour); huile de morue; extirpation, à moins de suppuration ou de prolongement devant rendre l'opération laborieuse.

III. **Névromes.** — Symptomes. — Tumeur très-sensible, occasionnant des douleurs vives à l'extrémité du nerf affecté de névrome; engourdissement du membre; en comprimant *au-dessus* de la tumeur, insensibilité.

Traitement. — Ablation très-délicate.

IV. **Tumeurs sanguines.** — Symptomes. — A la suite de coups, de chutes, d'efforts ou de manœuvres pour réduire une luxation, il se fait une déchirure veineuse et un épanchement.

Ne pas confondre avec anévrysme (343, VIII), avec abcès (342), avec ganglions (343, II), avec emphysème (343, I).

Traitement. — Compression légère et méthodique ; compresses résolutives ; eau-de-vie camphrée.

V. **Pneumatocèle.** — Symptomes. — A la suite de l'usure d'une ou de deux côtes, le poumon peut faire hernie dans l'aisselle : tumeur facilement réductible, sonore, augmentant pendant les efforts d'expiration, de toux, diminuant pendant l'inspiration.

VI. **Tumeurs osseuses.** — Voir *Luxations* (345)

VII. **Abcès.** — Symptomes. — *Phlegmoneux :* Ils marchent vite, sont précédés de frisson, de fièvre, de douleurs avant la

formation du pus. — *Symptomatiques* : Ils ont une marche lente, ne sont qu'exceptionnellement précédés ou accompagnés de fièvre; sont précédés d'une douleur dans le point primitivement malade. Coïncidence d'altération osseuse dans le voisinage.

Traitement. — Voir 342.

VIII. **Anévrysmes.** — **Ligature de l'artère axillaire.** — Symptomes. — Tumeur dans le creux axillaire, de volume variable, s'étant développée rapidement, offrant des mouvements de *dilatation* isochrones aux battements du cœur, qu'on ne con-

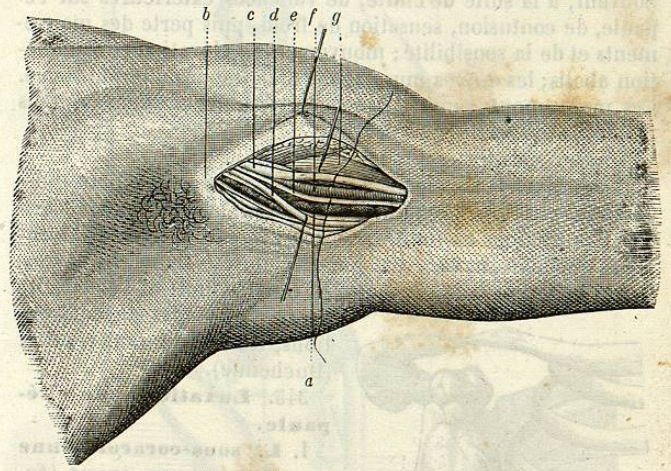

Fig. 115. — Ligature de l'artère axillaire (*).

fondra pas avec les mouvements de pulsation ; dépressible ; avec bruissement perçu par le sthétoscope. La pression de l'artère *au-dessus* de la tumeur diminue son volume, *au-dessous* elle l'augmente.

Traitement. — Expectation ; palliatifs.

Ligature si l'anévrysme est considérable, ou bien s'il y a plaie par instrument piquant, épée, etc. Choisir le creux axillaire, s'il est possible. Faire coucher le malade sur le dos, le bras écarté du tronc. — *Points de repère :* Chercher la saillie des nerfs brachiaux et les battements de l'artère à la réunion du tiers externe avec les deux tiers internes de l'aisselle.

(*) *a*, veine axillaire ; *b*, *c*, nerf médian ; *d*, nerf cubital ; *e*, nerf cutané interne ; *f*, artère ; *g*, muscle coraco-brachial. (Sédillot, *Médecine opératoire.*)

Incision de 7 à 8 centimètres sur le bord interne du coraco-brachial; diviser la peau d'abord, puis le tissu cellulaire et l'aponévrose sur la sonde cannelée; abaisser un peu le bras pour relâcher les parties; séparer avec le bec de la sonde les nerfs médian *c* et cutané *e* de la veine axillaire *a* pour trouver l'artère *f* et passer la ligature (*fig.* 115). Pansement simple; entourer le membre de corps chauds pour prévenir la gangrène.

344. **Paralysie des muscles de l'épaule.** — Symptômes. — Souvent, à la suite de chute, de violences extérieures sur l'épaule, de contusion, sensation de froid, puis perte des mouvements et de la sensibilité; mouvements d'élévation et d'abduction abolis; les autres muscles du bras frappés d'impuissance. Les mouvements communiqués peuvent être *douloureux*, mais ils sont *possibles*.

Ne pas confondre avec luxations (345).

Traitement. — Si l'électricité provoque des contractions musculaires, guérison probable par les ventouses sèches ou scarifiées, les frictions excitantes, alcooliques, par les baumes Fioraventi, opodeldoch, etc., par les vésicatoires volants, les moxas, la cautérisation transcurrente, la faradisation. Si l'électricité ne provoque pas de contractions, traitement sans résultat (Duchenne).

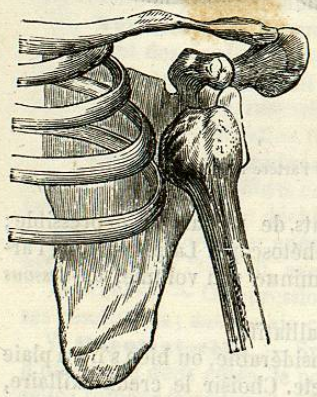

Fig. 116. — Luxation sous-coracoïdienne complète (Malgaigne).

345. **Luxations de l'épaule.**

I. **L. sous-coracoïdienne complète** ou **en avant** (*fig.* 116). — Symptomes. — 1° *Déformation*: Moignon de l'épaule aplati, surtout en arrière; saillie de l'acromion en dehors; saillie arrondie de la tête de l'humérus dans le creux de l'aisselle un peu en haut et en dehors; diminution du creux sous-claviculaire.

2° *Dimension* : Bras allongé.

3° *Attitude* : Coude écarté du tronc; bras dans la rotation en dehors; avant-bras fléchi sur le bras; tronc incliné du côté malade.

4° *Mobilité*: Mouvements spontanés difficiles; mouvements communiqués douloureux; quelquefois crépitation.

Ne pas confondre avec fracture du col chirurgical (355, I), fracture du col anatomique (355, I), luxation sous-acromiale de la clavicule (274).

Traitement. — Réduction (*fig.* 117).

1° *Extension*: Appliquer le lacs extenseur un peu mouillé à la partie inférieure de l'humérus afin de permettre la flexion de l'avant-bras sur le bras.

Fig. 117. — Réduction d'une luxation récente de la tête de l'humérus.

2° *Contre-extension*: A l'aide d'un drap ou d'une nappe placée sous l'aisselle malade et maintenue par plusieurs aides ou par un bâton placé en travers d'une porte.

3° *Coaptation*: Chirurgien placé en dehors du membre luxé, une main dans le creux axillaire sur la tête de l'os luxé, l'autre sur le coude: quand les tractions sont suffisantes, repousser la tête de l'humérus en haut et en dehors, et abaisser légèrement le coude pour faire basculer la tête de l'humérus luxé,

ou bien exécuter cette double manœuvre en plaçant les deux mains dans le creux axillaire, les deux pouces étant réunis sur l'acromion (*fig.* 117).

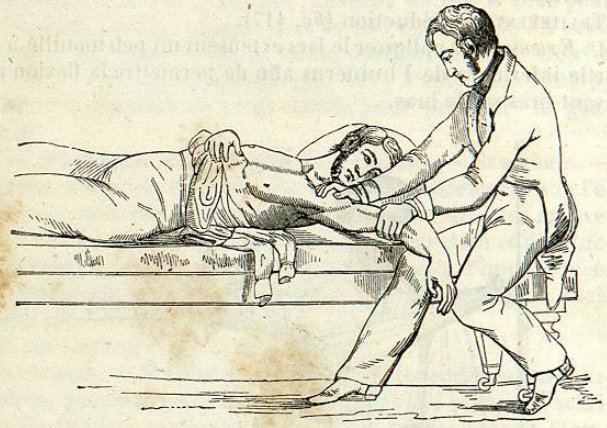

Fig. 118. — Réduction de luxation par l'élévation du bras procédé de Malgaigne).

Le malade est couché sur un lit ou assis sur une chaise peu élevée, les jambes étendues; chloroforme si la contraction musculaire est considérable.

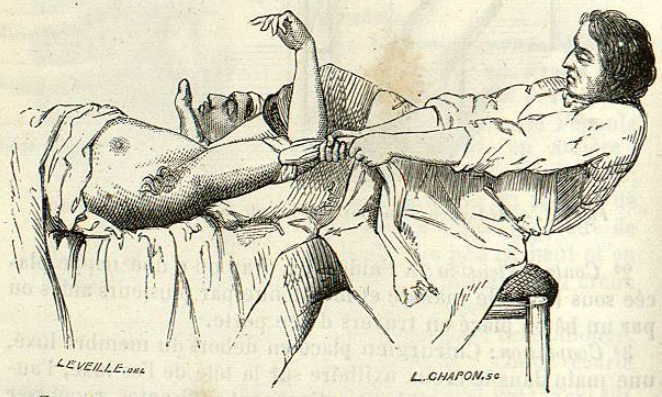

Fig. 119. — Réduction de luxation par le procédé du talon, de Chassaignac.

Procédés White, Mothe, Malgaigne. Élever le bras, faire la

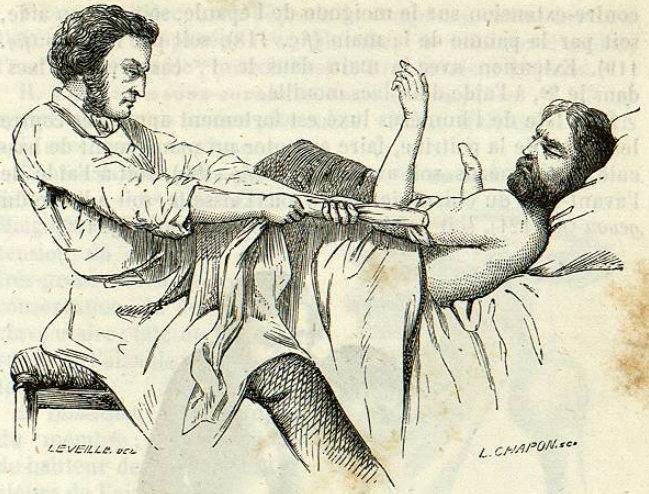

Fig. 120. — Réduction de luxation par le procédé du talon.

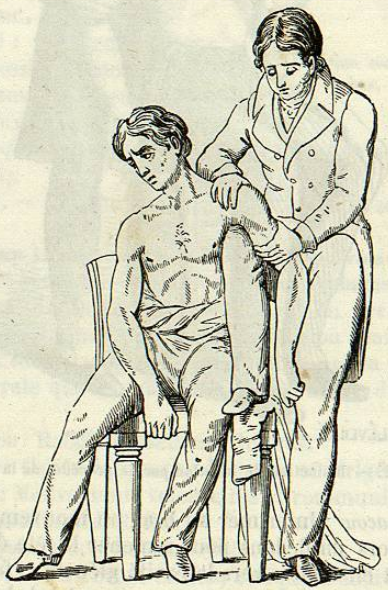

Fig. 121. — Réduction de luxation par le procédé du genou.

contre-extension sur le moignon de l'épaule, soit par un aide, soit par la paume de la main (*fig.* 118), soit par le *talon* (*fig.* 119). Extension avec la main dans le 1er cas, avec un lacs dans le 2e, à l'aide d'un lacs mouillé.

Si la tête de l'humérus luxé est fortement appliquée contre les parois de la poitrine, faire exécuter un mouvement de bascule à l'humérus soit avec le *talon* (*fig.* 120), soit à l'aide de l'avant-bras du chirurgien placé sous l'aisselle, soit à l'aide du *genou* (*fig.* 121), soit par le procédé de la cravate (*fig.* 122).

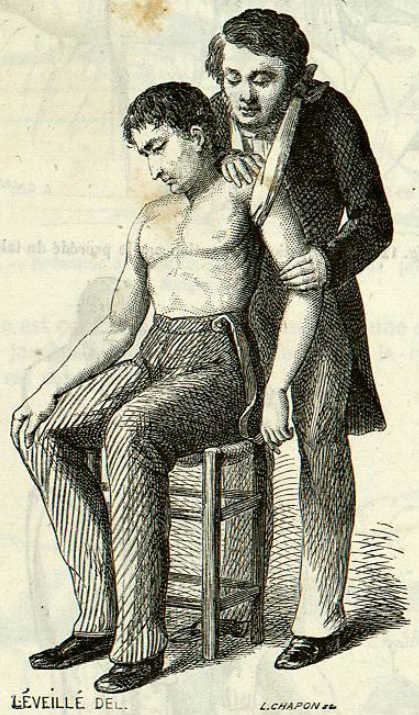

Fig. 122. — Réduction de luxation par le procédé de la cravate.

Procédé Lacour : Imprimer au bras un mouvement de rotation de dehors en dedans pour ramener la tête de l'humérus en arrière et en dehors vers la cavité glénoïde ; faire exécuter un léger mouvement de rotation et rapprocher le bras du tronc.

Pansement : Recouvrir l'épaule de compresses trempées dans l'eau-de-vie camphrée, l'eau blanche, la teinture d'arnica, l'eau-de-vie simple ; immobiliser le bras pendant 15 jours.

II. **Luxation sous-coracoïdienne incomplète.** — Mêmes symptômes, mais moins prononcés. Même traitement, mais agir avec moins de vigueur.

III. **Luxation sous-glénoïdienne** ou **en bas** (*fig.* 123). — Symptomes. — 1° *Déformation :* Moignon de l'épaule aplati, tension du deltoïde ; saillie très-prononcée de l'acromion ; conservation du creux sous-claviculaire ; tête de l'humérus dans l'aisselle et sous-cutanée.

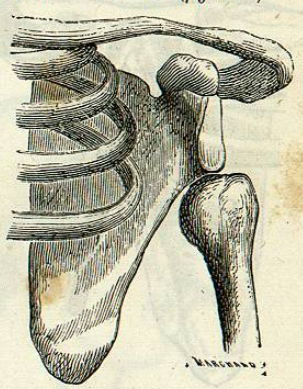

Fig. 123. — Luxation sous-glénoïdienne ou en bas.

2° *Dimension :* Allongement du membre ; augmentation de hauteur de la paroi antérieure de l'aisselle.

3° *Attitude :* Coude très-écarté du tronc.

4° *Mobilité :* Mouvements volontaires possibles, mouvements communiqués peu ou pas douloureux, excepté l'adduction.

Ne pas confondre avec fracture (355), luxation sous-coracoïdienne (345, I).

Traitement. — Le même que pour la luxation sous-coracoïdienne.

IV. **Luxation intra-coracoïdienne** ou **en avant** et **en haut** (*fig.* 124). — Symptomes. — 1° *Déformation :* Aplatissement très-peu prononcé du deltoïde et seulement en arrière ; légère saillie de la partie postérieure de l'acromion ; saillie énorme dans le creux sous-claviculaire occasionnée par la présence de la tête humérale qui est inaccessible au toucher dans le creux axillaire.

2° *Dimension :* Raccourcissement du bras.

3° *Attitude :* Coude rapproché du tronc et dirigé en arrière.

4° *Mobilité :* Mouvements volontaires et communiqués impossibles ; quelquefois crépitation.

Ne pas confondre avec fracture (355).

Traitement. — Extension en bas, oblique d'abord, puis horizontale, combinée avec un mouvement de pression exercée

par la main sur la tête de l'humérus, ou bien de bascule avec le genou (*fig.* 121), ou l'avant-bras placé sous l'aisselle.

V. **Luxations sous-acromiales, sous-épineuses** ou **en arrière** (*fig.* 125). — Symptomes. — 1° *Déformation* : Épaule projetée en dehors; saillie de l'acromion et de l'apophyse co-

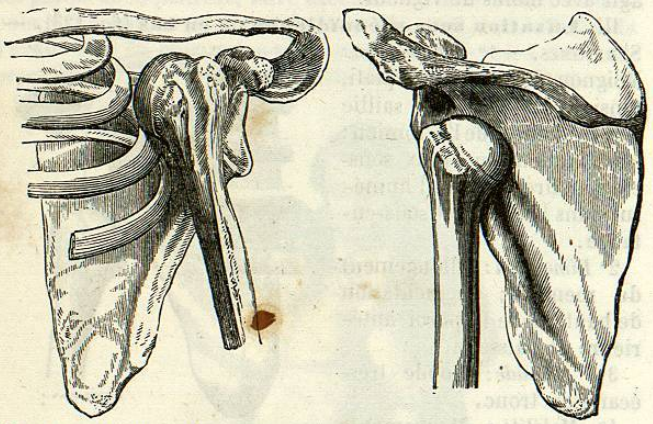

Fig. 124. — Luxation intra-coracoïdienne. *Fig.* 125. — Luxation sous-acromiale.

racoïde; dépression au-dessous de cette saillie; saillie considérable en dehors et en arrière formée par la tête de l'humérus.

2° *Dimension:* Bras allongé ou normal.

3° *Attitude:* Bras dans la rotation en dedans; coude en avant et écarté du tronc.

4° *Mobilité:* Mouvements en arrière et en dehors impossibles ou très-douloureux.

Traitement. — Pression avec les pouces sur la tête de l'humérus, les doigts appuyés sur le moignon de l'épaule; ou bien imprimer au bras un mouvement de bascule en élevant légèrement le coude et le portant en arrière.

346. **Contusion de l'épaule.** — Symptomes. — Douleur locale à la pression ou dans les mouvements de l'articulation; pas de déformation; mouvements communiqués possibles, mais douloureux; mouvements volontaires impossibles, très-difficiles, douloureux; paralysie consécutive du deltoïde (344).

Ne pas confondre avec luxations (345).

Traitement. — Cataplasmes laudanisés en cas de douleurs vives; compresses imbibées d'alcool simple ou camphré, d'eau

blanche, d'eau-de-vie salée, de teinture d'arnica; 6 à 12 ventouses scarifiées; 15 à 20 sangsues; ventouses sèches. A la période chronique, électricité, vésicatoires volants, moxas; frictions stimulantes, avec les baumes nerval, Opodeldoch, Fioraventi, avec la pommade à la strychnine:

℞	Strychnine	1 gr.
	Axonge	30 —

347. **Plaies de l'épaule.** — Symptomes et traitement. —

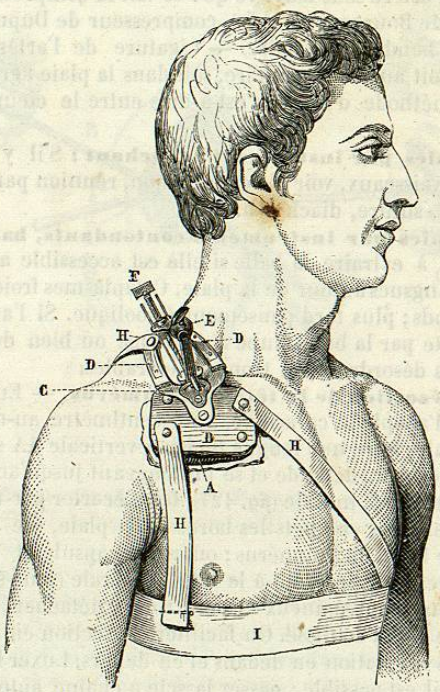

Fig. 126. — Appareil de Bourgery pour la compression continue et alternante de l'artère sous-clavière (*).

I. **Par instrument piquant :** S'il n'y a pas de blessure artérielle, pansement simple, réunion avec diachylon. S'il y a réac-

(*) A, pelote pectorale fixe, de forme rectangulaire; cette pelote est cousue à une plaque métallique; B, seconde plaque d'acier de même forme que la précédente sur laquelle elle s'adapte exactement; C, lame tournante d'acier fixée par

tion fébrile, douleurs locales : 8 à 10 sangsues au voisinage de la plaie, y revenir au besoin ; ventouses scarifiées ; saignée générale, cataplasmes émollients, laudanisés.

S'il y a blessure artérielle, le sang s'épanche dans l'aisselle, entre les muscles pectoraux qu'il soulève ; bras gonflé, engourdi, froid ; l'artère radiale est imperceptible.

Compression digitale d'abord, ou avec une petite pelote fortement appliquée en arrière de la partie moyenne de la clavicule, sur la première côte, l'épaule étant fortement abaissée ; c'est sur l'artère sous-clavière que se fait la compression : compresseur de Bourgery (*fig.* 126), compresseur de Dupuytren modifié ou bandage herniaire. — Ligature de l'artère axillaire (p. 297), soit au creux axillaire, soit dans la plaie agrandie, soit par la méthode d'Anel, c'est-à-dire entre le cœur et l'anévrysme.

II. **Plaies par instrument tranchant :** S'il y a ouverture des vaisseaux, voir ci-dessus ; sinon, réunion par première intention, suture, diachylon.

III. **Plaies par instruments contondants, balles**, etc. : Chercher à extraire la balle si elle est accessible aux instruments : sangsues autour de la plaie. Cataplasmes froids d'abord, puis chauds ; plus tard pansement alcoolique. Si l'articulation est ouverte par la balle, tube à drainage ou bien désarticulation si les désordres sont trop considérables.

348. **Résection de la tête de l'humérus.** — Entre l'acromion et l'apophyse coracoïde, à un centimètre au-dessous de la clavicule, faire une longue incision verticale AA sur la partie antérieure du deltoïde et se prolongeant jusqu'aux attaches inférieures de ce muscle (*fig.* 127), faire écarter par un aide au moyen de deux crochets les bords de la plaie, de manière à découvrir le col de l'humérus ; ouvrir la capsule et sectionner les muscles qui s'insèrent à la tête humérale (sous-scapulaire, sus-épineux, sous-épineux et petit rond), détacher le tendon du biceps de sa coulisse. On facilitera la section en portant le bras dans la rotation en dedans et en dehors. Luxer la tête humérale s'il est possible ; passer la scie à chaîne autour du col chirurgical de l'humérus B et sectionner l'os. Pansement simple ou par occlusion. — Des différents procédés, celui de Chassaignac est le plus simple. — Des chirurgiens font le lam-

une vis sur la plaque B ; D, D, deux branches d'une plaque d'acier demi-elliptique ou en fer à cheval. Le levier coudé supportant la pelote mobile se compose d'un montant E ; F, tige de la pelote pouvant avoir tous les degrés d'obliquité nécessaires ; H, H, courroies antérieures et postérieures fixées à un bandage de corps I.

beau triangulaire à base supérieure. On peut aussi se servir de la petite scie à mains de Lagenbenck que l'on manœuvre de dedans en dehors.

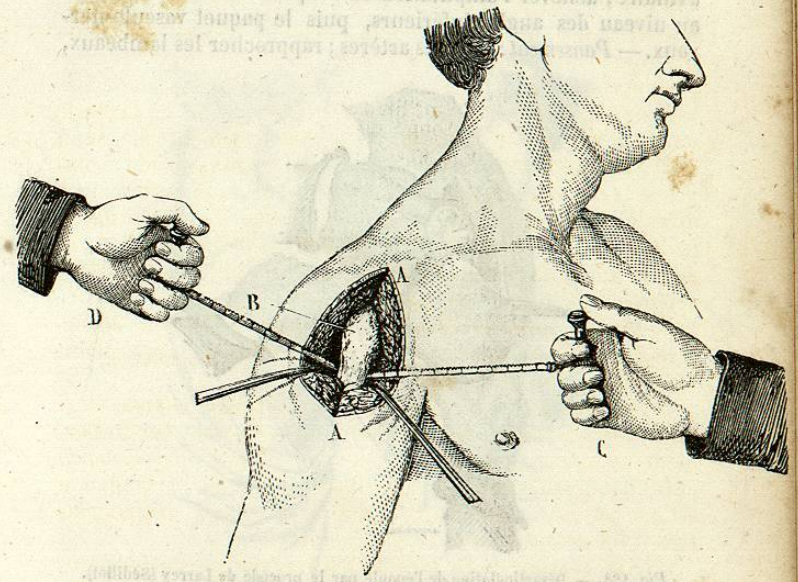

Fig. 127. — Résection de la tête de l'humérus (*).

348 *bis*. **Désarticulation de l'épaule.** — Faire comprimer fortement l'artère sous-clavière sur la première côte, derrière la clavicule.

1° *Procédé Larrey ou ovalaire, ou en raquette* (*fig.* 128). — Dans l'axe de l'humérus, au-dessous de la pointe de l'acromion, incision verticale de 5 à 6 centimètres divisant le deltoïde dans son épaisseur et allant jusqu'à l'os ; faire deux incisions obliques partant du tiers inférieur de la première incision et se réunissant à la partie postérieure du creux de l'aisselle ; commencer par l'incision antérieure, et faire de haut en bas l'incision oblique correspondant à la main qui opère ; l'autre de bas en haut : faire relever les deux lambeaux et comprimer les artè-

(*) A, incision écartée par deux crochets ; B, tête de l'humérus ; CD, main de l'opérateur sciant l'os. (Chassaignac. *Opérations chirurgicales.*)

res circonflexes ; inciser la capsule et les tendons profonds ; écarter la tête de l'os; faire glisser le couteau derrière elle ; faire saisir et comprimer entre les doigts par un aide l'artère axillaire; achever l'amputation en coupant les deux lambeaux au niveau des angles inférieurs, puis le paquet vasculo-nerveux. — *Pansement* : Lier les artères ; rapprocher les lambeaux,

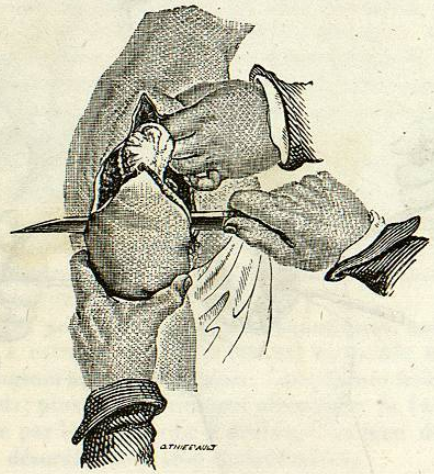

Fig. 128. — Désarticulation de l'épaule par le procédé de Larrey (Sédillot).

pendant 24 heures, avec des serres-fines ou la suture entortillée, et alors avec le diachylon.

2° *Procédé Dupuytren* ou *de l'épaulette* (*fig.* 129). — Tailler par transfixion en rasant l'os, un lambeau supérieur, tout le deltoïde s'il est possible, ou bien inciser préalablement la peau suivant les courbes ci-contre ; faire relever le lambeau; ouvrir la capsule ; tailler le lambeau interne en raclant l'os en dedans afin de ne diviser l'artère qu'au dernier coup. Même pansement.

349. **Tumeur blanche de l'épaule.** — Symptomes. — Douleur locale très-vive augmentant par les mouvements du bras et de l'avant-bras ; lassitude; plus tard la douleur s'étend au coude ; deltoïde déprimé ; tumeur dans l'aisselle; amaigrissement et allongement du membre qu'on ne peut rapprocher du tronc. En dernier lieu, la luxation se produit (voir les *Luxations*); tête de l'humérus sous la clavicule (v. p. 304);

coude en dehors et en arrière ; raccourcissement du bras ; puis abcès, trajets fistuleux dans l'aisselle ou la partie antérieure de l'articulation, sur les parois de la poitrine.

Ne pas confondre avec fracture (355), luxation (345).

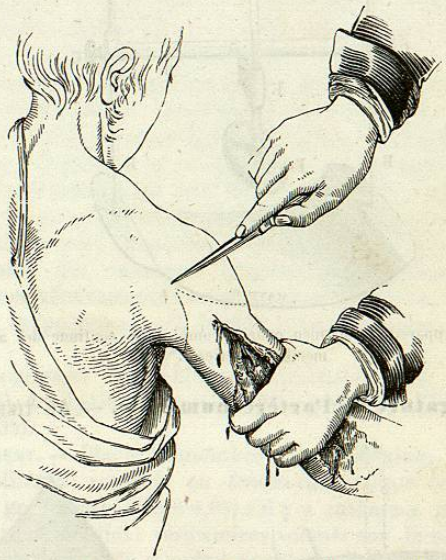

Fig. 129. — Désarticulation de l'épaule par le procédé Dupuytren.

Traitement. — Traitement général s'il y a lymphatisme ; quinquina, ferrugineux, huile de foie de morue, iodure de potassium; bains de mer, bains sulfureux. S'il y a douleur locale et surtout au début, sangsues en avant, en arrière, sous l'aisselle ; moxas, cautères seulement en avant ou en arrière. Désarticulation (348).

SECTION II.

MALADIES DU MEMBRE SUPÉRIEUR.

350. **Plaies.** — Symptomes. — Comme les plaies ordinaires.

Traitement. — Les plaies graves par instruments tranchants, couteaux, morceaux de sabre, verre, etc., peuvent endommager les artères et nécessiter la compression digitale, ou artifi-