res circonflexes ; inciser la capsule et les tendons profonds ; écarter la tête de l'os; faire glisser le couteau derrière elle ; faire saisir et comprimer entre les doigts par un aide l'artère axillaire; achever l'amputation en coupant les deux lambeaux au niveau des angles inférieurs, puis le paquet vasculo-nerveux. — *Pansement* : Lier les artères ; rapprocher les lambeaux,

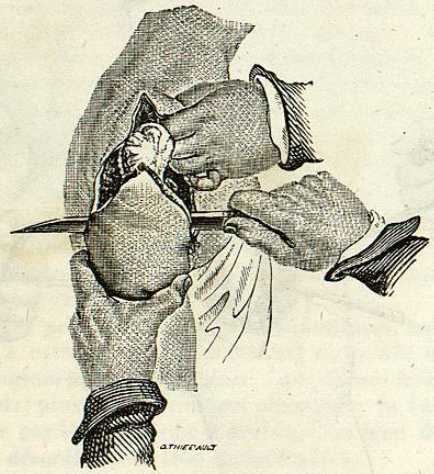

Fig. 128. — Désarticulation de l'épaule par le procédé de Larrey (Sédillot).

pendant 24 heures, avec des serres-fines ou la suture entortillée, et alors avec le diachylon.

2° *Procédé Dupuytren* ou *de l'épaulette* (*fig.* 129). — Tailler par transfixion en rasant l'os, un lambeau supérieur, tout le deltoïde s'il est possible, ou bien inciser préalablement la peau suivant les courbes ci-contre ; faire relever le lambeau; ouvrir la capsule ; tailler le lambeau interne en raclant l'os en dedans afin de ne diviser l'artère qu'au dernier coup. Même pansement.

349. **Tumeur blanche de l'épaule.** — Symptomes. — Douleur locale très-vive augmentant par les mouvements du bras et de l'avant-bras ; lassitude; plus tard la douleur s'étend au coude ; deltoïde déprimé ; tumeur dans l'aisselle; amaigrissement et allongement du membre qu'on ne peut rapprocher du tronc. En dernier lieu, la luxation se produit (voir les *Luxations*); tête de l'humérus sous la clavicule (v. p. 304);

coude en dehors et en arrière ; raccourcissement du bras ; puis abcès, trajets fistuleux dans l'aisselle ou la partie antérieure de l'articulation, sur les parois de la poitrine.

Ne pas confondre avec fracture (355), luxation (345).

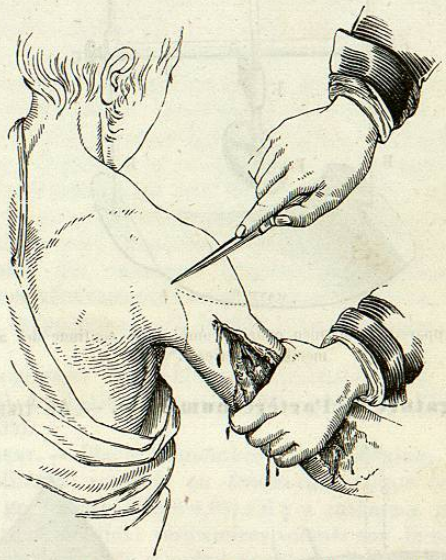

Fig. 129. — Désarticulation de l'épaule par le procédé Dupuytren.

Traitement. — Traitement général s'il y a lymphatisme ; quinquina, ferrugineux, huile de foie de morue, iodure de potassium; bains de mer, bains sulfureux. S'il y a douleur locale et surtout au début, sangsues en avant, en arrière, sous l'aisselle ; moxas, cautères seulement en avant ou en arrière. Désarticulation (348).

SECTION II.

MALADIES DU MEMBRE SUPÉRIEUR.

350. **Plaies.** — Symptomes. — Comme les plaies ordinaires.

Traitement. — Les plaies graves par instruments tranchants, couteaux, morceaux de sabre, verre, etc., peuvent endommager les artères et nécessiter la compression digitale, ou artifi-

cielle à l'aide des pelotes ou d'un appareil compressif. Appareil de Mathieu (*fig.* 130) ; les doigts sont toujours préférables.

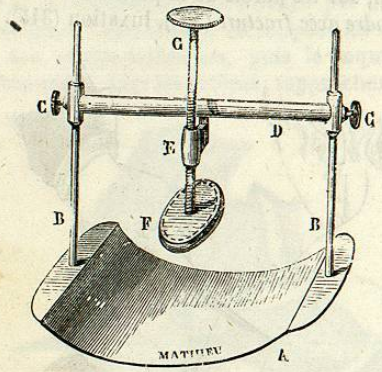

Fig. 130. — Appareil de Mathieu pour la compression continue des artères du membre supérieur (*).

351. **Ligature de l'artère humérale.** — Au tiers supé-

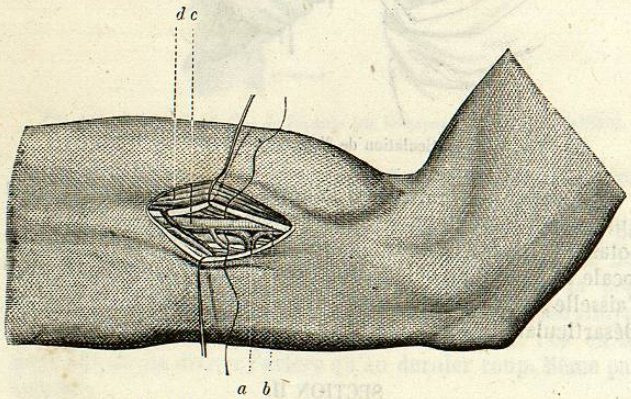

Fig. 131. — Ligature de l'artère humérale (**).

rieur du bras. — *Points de repère :* Chercher avec les doigts le

(*) C, C, vis de pression ; G, vis mobile ; E, goujon ; F, pelote compresseur ; A, pièce inférieure qu'on garnit d'ouate et sur laquelle repose le bras ; B, B, supports.
(**) *a*, veine collatérale ; *b*, nerf médian ; *c*, artère humérale ; *d*, muscle biceps. (Sédillot, *Médecine opératoire.*)

bord interne du biceps. Pratiquer une incision de 6 à 7 centimètres, en divisant successivement la peau et le tissu cellulaire ; inciser ensuite l'aponévrose brachiale sur la sonde cannelée (*fig.* 131) : on aperçoit le nerf médian *b* derrière lequel est l'artère *e* ; fléchir l'avant-bras sur le bras ; dégager avec le bec de la sonde le nerf, l'artère et les veines *a*, et passer le fil au-dessous de l'artère. Éviter d'ouvrir la gaîne du biceps. — *Pansement :* Simple.

352. **Érysipèle phlegmoneux** ou **Phlegmon érysipélateux.** — Symptomes. — Gonflement considérable du membre avec rougeur plus ou moins prononcée, sans limites distinctes : phlyctènes remplies de sérosité limpide ou sanguinolente. A la pression, sensation qui tient de la mollesse de l'œdème, de la dureté du phlegmon et de l'élasticité de l'emphysème ; douleurs locales vives ; sensation d'étranglement ; inflammation concomitante des vaisseaux lymphatiques, des ganglions. Phénomènes généraux plus ou moins graves ; fièvre, agitation, insomnie, inappétence, soif, langue rouge, nausées, vomissements.

Ne pas confondre avec phlegmon circonscrit (42), érysipèle simple (88), érysipèle œdémateux (88), phlébite (353), angioleucite (135).

Traitement. — Placer le membre dans l'élévation, cataplasmes émollients ; vomitifs ou éméto-cathartique (sulfate de soude 25 gr. ; tartre stibié 0,05) s'il y a embarras gastrique. Frictions mercurielles ; vésicatoires volants sur le phlegmon, compression de tout le membre avec une bande roulée. Au début, si le sujet est robuste, sangsues en grand nombre sur le membre malade. Dès qu'il y a fluctuation, faire de larges et profondes incisions longitudinales comprenant l'aponévrose d'enveloppe. En cas d'hémorrhagies consécutives, compression avec les doigts ou des boulettes de charpie. Nettoyer la plaie par des injections d'eau tiède d'abord, puis toniques, chlorurées, vineuses, phéniquées (acide phénique, 1 gr. ; eau, 1000 gr.).

353. **Phlébite.** — Symptomes. — Le plus souvent, à la suite d'une saignée, picotement ou douleur sur la piqûre ; écartement des lèvres de la plaie ; épaississement ; issue de sang, de sanie ou de pus ; propagation de la douleur sur le trajet de la veine ; rougeur, dureté, empâtement. Si la veine est profonde, pas de rougeur, mais seulement empâtement et œdème. Diminution graduelle de ces symptômes ou bien aggravation, formation d'abcès, de fusées purulentes.

Ne pas confondre avec lymphite ou lymphangite qui est

consécutive à des plaies ou blessures de la main ou des doigts et caractérisée par une dureté moins considérable et par l'engorgement des ganglions axillaires (75).

TRAITEMENT. — Se défier des saignées; n'en pratiquer qu'avec réserve sur le bras sain; préférer les sangsues en grand nombre (10 à 20) sur le trajet du vaisseau; grands cataplasmes émollients, laudanisés; onctions mercurielles, mais pas sur les piqûres de sangsues; badigeonnage avec le collodion élastique. S'il y a formation de pus, chercher à établir la compression entre le cœur et la partie malade; ouvrir l'abcès; toniques à l'intérieur, quinquina, sulfate de quinine (1 à 3 gr. par jour), alcoolature d'aconit (5 à 8 gr.). Au déclin, compression avec la bande roulée, ouate autour du bras, élévation du membre, frictions alcooliques.

354. **Anévrysmes.** — SYMPTOMES. — Petite tumeur placée sur le trajet de l'artère, arrondie ou ovoïde, indolente, sans changement de couleur à la peau, souple, rénitente, molle, élastique, fluctuante, disparaissant ou diminuant par la pression sur elle-même ou par la compression de l'artère humérale sur le bord interne du biceps; battements isochrones à ceux du cœur; à l'auscultation, bruit de souffle intermittent.

Ne pas confondre avec cancer (142), abcès (107), kyste (131), loupe (133).

TRAITEMENT. — Compression digitale ou artificielle ou ligature de l'humérale (351); injections coagulantes au perchlorure de fer, moyen douteux.

355. **Fractures de l'extrémité supérieure de l'humérus** (*fig.* 132). *Variétés* : 1° intra-capsulaire ou du col anatomique *ab*; 2° extra-capsulaire ou du col chirurgical *cd*.

I. **Fracture du col anatomique ou intra-capsulaire.** — SYMPTOMES. — 1° *Déformation* : Peu prononcée ou nulle, ou bien léger aplatissement à la partie externe du deltoïde, souvent avec ecchymose.

2° *Dimension* : Longueur normale du membre.

3° *Attitude*: Avant-bras fléchi sur le bras; bras fixe sur la poitrine, la paume de la main du côté sain soutenant le coude.

4° *Mobilité* : Mouvements volontaires impossibles; mouvements contre nature et communiqués possibles, mais douloureux et accompagnés de crépitation.

II. **Fracture du col chirurgical** ou **extra-capsulaire.** — 1° *Déformation* : Gonflement, ecchymoses; saillie des fragments quand ils sont déplacés; aplatissement à la partie externe de la région deltoïdienne; saillie irrégulière du fragment inférieur dans le creux de l'aisselle.

2° *Dimension* : Normale; raccourcie quand les fragments sont tout à fait séparés.

3° *Attitude* : Coude porté en sens contraire du bout fracturé du fragment inférieur.

4° *Mobilité* : Mouvements volontaires difficiles ou impossibles; mouvements communiqués douloureux accompagnés de crépitation.

Ne pas confondre avec contusion (346), luxations (345), paralysie (344), (*fig.* 131).

TRAITEMENT. — L'absence de déplacement exclut les tentatives de réduction. S'il y a déplacement: 1° contre-extension faite par un aide placé du côté sain, et dont les deux mains se croisent sous l'aisselle du côté malade; 2° un autre aide fait l'extension en relevant le bras dans la position horizontale, et en tirant sur l'avant-bras fléchi à angle droit; 3° repousser en dehors, à l'aide des doigts placés sous l'aisselle, l'extrémité supérieure du fragment inférieur. Compresses résolutives; coussin creux dans l'aisselle; bandage de Mayor. (Voir. *Luxations de la clavicule.*)

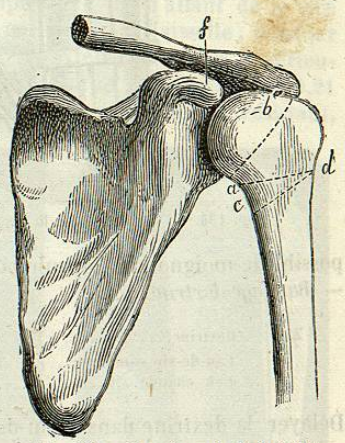

Fig. 132. — Fractures de l'extrémité supérieure de l'humérus (*).

355 *bis*. **Fractures du corps de l'humérus.** — SYMPTOMES. — 1° *Déformation* : En cas de déplacement des fragments.

2° *Dimension* : Normale ou léger raccourcissement.

3° *Attitude* : Bras tenu fixé contre le corps.

4° *Mobilité* : Anormale, crépitation; perte des fonctions du membre et douleur locale.

Ne pas confondre avec contusions (346).

TRAITEMENT. 1° Contre-extension sur l'épaule; 2° extension

(*) *ab*, col anatomique; *ad*, col chirurgical; *cd*, extrémité supérieure de l'humérus; *f*, apophyse coracoïde.

sur l'avant-bras fléchi; 3° coaptation avec les mains du chirurgien. Compresses résolutives autour du bras; bande roulée, trois coussins, trois attelles (*fig.* 133). Immobiliser autant que

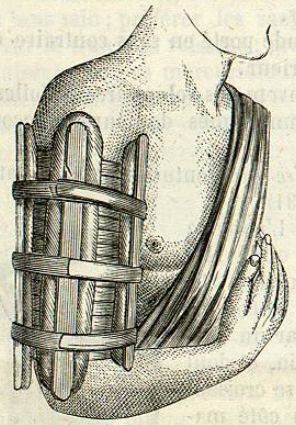

Fig. 133. — Appareil pour la fracture du corps de l'humérus.

possible le moignon de l'épaule pour éviter une pseudarthrose. — *Bandage dextriné.*

℞	Dextrine	200 gr.
	Eau-de-vie camphrée	120 —
	Eau chaude	80 —

Délayer la dextrine dans l'eau-de vie jusqu'en consistance de miel, puis ajouter peu à peu l'eau chaude en agitant le mélange. Imbiber de cette solution une bande longue de 6 mètres, que l'on roule ensuite sur elle-même; appliquer une bande roulée sèche autour du bras et la bande dextrinée par-dessus la bande sèche en évitant les renversés; étendre ensuite une couche de dextrine sur la surface de l'appareil: laisser sécher. (Velpeau.)

Bandage amidonné: Prendre trois attelles de carton proportionnées au bras, les mouiller préalablement; recouvrir le bras d'une bande roulée; enduire cette bande de colle d'amidon, et par-dessus appliquer les attelles de carton amidonnées qui prendront exactement la forme du bras: deuxième bande roulée pour fixer les attelles. (Seutin.)

Bandage en papier: Remplacer les bandes de linge par des

bandelettes de papier gris, qu'on enduit de colle d'amidon ou de colle de pâte et qu'on superpose en nombre suffisant. (Laugier.)

Bandage plâtré: Bande roulée sèche autour du bras et de l'avant-bras; délayer du plâtre dans de l'eau froide; en enduire trois compresses longues qui sont placées longitudinalement comme des attelles; autre bande roulée trempée également dans le plâtre; laisser sécher. Très-bon pour la pratique rurale. (Mathuysen, Van de Loo, Maisonneuve.)

Appareils en carton, de Merchie. — Tailler sur une feuille de papier ordinaire un patron sur le bras non blessé; diviser ce patron en deux parties, d'après une ligne allant de la face postérieure du coude au bord postérieur de l'aisselle; dessiner sur ce patron deux attelles dont l'externe arrondie supérieurement mesure 0,36, tandis que l'interne ne mesure que 0,21 (*fig.* 134). — Choisir du carton de bonne qualité, résistant,

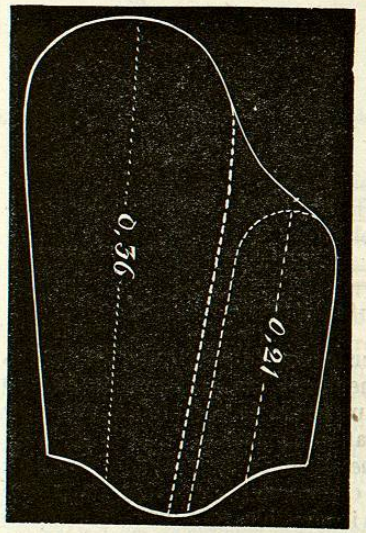

Fig. 134. — Appareil modelé de Merchie. Patron des attelles brachiales.



Fig. 135. — Appareil de Merchie. Patron incurvé.

dense et bien sec: tailler avec de forts ciseaux deux attelles d'après le patron du papier: humecter ces attelles en carton avec une éponge imbibée d'eau tiède; puis, après les avoir lé-

gèrement malaxées, leur donner une forme qui se rapproche de celle du membre en les appliquant directement sur le membre sain, en les y fixant à l'aide d'une bande roulée et en pratiquant quelques échancrures à la partie supérieure (*fig.* 135). Après une heure d'application, faire sécher ces attelles en les suspendant à un fil; puis les appliquer définitivement quand elles sont tout à fait sèches, c'est-à-dire au bout de 24 heures. — Pour l'application du bandage, entourer le membre de quelques feuilles d'ouate assujettie à l'aide d'une bande roulée : appliquer, par-dessus le coton, les attelles de carton, en commençant par l'attelle interne et fixer à l'aide d'une bande roulée. Pour le service hospitalier, il est bon d'avoir un certain nombre de ces appareils préparés à l'avance.

Gouttières en fil de fer (*fig.* 136) galvanisé ou étamé pour

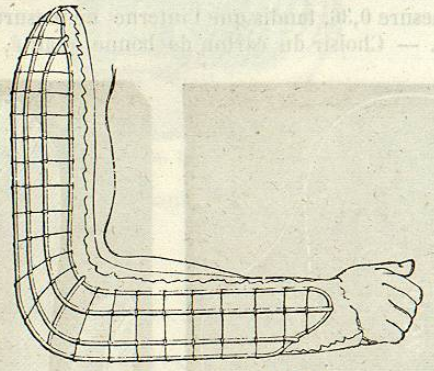

Fig. 136. — Gouttière de fil de fer.

éviter la rouille; matelasser le fond de la gouttière avec ouate, vieux linge, etc., fixer le membre à l'appareil avec des bandes et l'appareil au tronc avec un grand bandage de Mayor commode quand il y a complication de plaies.

Dans les fractures par armes à feu, préférer les gouttières métalliques; les gouttières en carton, en plâtre, en gutta, s'altèrent trop vite : les appareils inamovibles ou amovo-inamovibles ne sont bons qu'à la période de déclin.

Appareils modelés en toile métallique (Sarazin). Dans la toile métallique galvanisée et inoxydable, à petites mailles, tailler des valves d'après la forme et les dimensions de la fig. 136. Couper la toile métallique avec des cisailles, arrêter les bouts de fils de fer en les tordant ou les repliant avec une pince.

Clouer les deux valves interne et externe sur une attelle et sur cette attelle quelques courroies munies d'une boucle; matelasser l'appareil et l'appliquer selon la figure 138. — On peut tailler des fenêtres dans les valves.

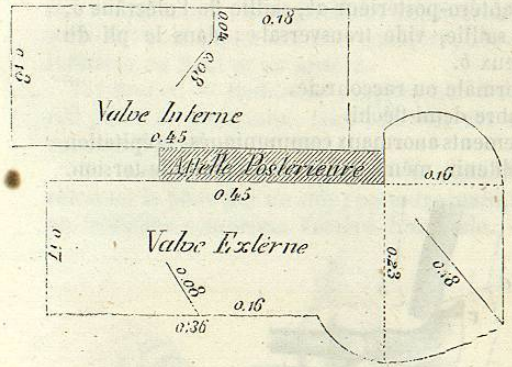

Fig. 137. — Formes et dimensions de l'appareil de Sarazin pour les tailles petites et moyennes.

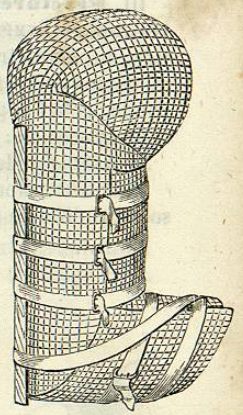

Fig. 138. — Appareil de Sarazin appliqué.

Attelles ou gouttières de gutta-percha, que l'on taille pour le membre fracturé et qu'on ramollit dans l'eau chaude avant de les appliquer : remplir d'ouate le fond des gouttières. Prix très-élevé de la gutta-percha.

S'il y a complication de plaies : 1° Plaie simple; laver la plaie, pansement au cérat simple, à l'huile; diachylon. 2° Plaie profonde, issue des fragments d'os; réduire l'os s'il est possible; sinon résection de la partie saillante à l'aide d'une scie à lame étroite; si le fragment est petit et irréductible, on peut attendre sa nécrose; puis pansement simple. Dans les complications de plaies, on préférera les bandages dextrinés, amidonnés ou plâtrés, auxquels on pratiquera une petite ouverture ou fenêtre pour le pansement.

S'il y a des symptômes inflammatoires intenses : saignée générale; irrigation continue à l'aide d'un seau plein d'eau ou d'un arrosoir ordinaire suspendu au-dessus du membre blessé, placer une ficelle à l'ouverture inférieure, afin que l'eau tombe goutte à goutte sur le membre au-dessous duquel on aura mis préalablement une toile cirée.

S'il y a hémorrhagie artérielle, ligature de l'artère axillaire (343, VIII), ou de l'artère brachiale (351).

S'il y a fracture comminutive, esquilles, désordres considérables : irrigation continue ou amputation (356).

III. **Fractures de l'extrémité inférieure** ou **sus-condylienne.** — Symptomes. — 1° *Déformation* (*fig.* 139) : Augmentation du diamètre antéro-postérieur *ab*, saillie de l'olécrâne *o*; au-dessus de cette saillie, vide transversal *c* ; dans le pli du coude, relief rugueux *b*.

2° *Dimension* : Normale ou raccourcie.

3° *Attitude* : Membre demi-fléchi.

4° *Mobilité :* Mouvements anormaux communiqués ; crépitation souvent difficile à obtenir, même par le mouvement de torsion.

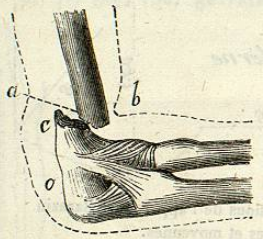

Fig. 139. — Fracture de l'extrémité inférieure ou sus-condylienne.

Ne pas confondre avec luxation du coude en arrière (345), avec contusion (346).

Traitement. — Faire pratiquer l'extension sur l'avant-bras demi-fléchi ; saisir l'extrémité inférieure du bras, les doigts croisés sur la saillie *b*, les pouces pressant le sommet de l'olé-

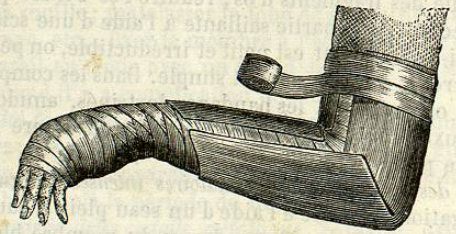

Fig. 140. — Appareil pour la fracture de l'extrémité inférieure ou sus-condylienne.

crâne *o* qu'ils repoussent en avant. Contenir la fracture avec un bandage roulé (*fig.* 140), attelles de carton mouillé l'une en

dessus, l'autre en dessous du bras, les assujettir à l'aide d'une seconde bande roulée ; maintenir le bras demi-fléchi. Lever l'appareil au bout de trois semaines et faire exécuter des mouvements pour prévenir l'ankylose. — Bandages inamovibles, ci-dessus. — Gouttière (p. 316).

IV. **Fracture des deux condyles.** — Symptomes. — *Déformation* : Gonflement ; élargissement considérable du coude par suite de l'écartement des deux condyles ; très-souvent fragment inférieur en haut et en arrière.

Traitement. — Réduction ; rapprocher les condyles ; appareil plâtré ou amidonné ; faire exécuter des mouvements articulaires à partir du 20e jour.

356. **Amputation du bras.** — 1° *Méthode circulaire.* Faire rétracter la plaie par un aide ; un autre maintient l'avant-bras ; un troisième comprime l'artère humérale. — 1er *temps :* (*fig.*

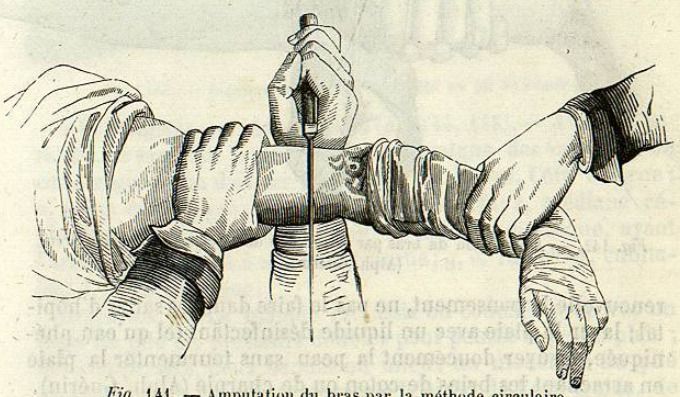

Fig. 141. — Amputation du bras par la méthode circulaire.

141), le chirurgien placé en dehors, coupe la peau et l'aponévrose sans toucher aux muscles. — 2e *temps* : (*fig.* 142), reporter le couteau dans la plaie et couper toutes les chairs jusqu'à l'os. L'aide continue la rétraction ; dernier coup de couteau qui retranche toute la moitié externe du cône formé par le moignon, couper les fibres profondes, le nerf médian ; placer la compresse fendue ; scier l'os. Lier les artères. Préférer cette méthode. Pansement simple ou par occlusion.

Pansement par occlusion : laver la surface de la plaie avec eau alcoolisée, bourrer la surface de section d'une énorme couche d'ouate sur laquelle on ramène les lambeaux, puis appliquer immédiatement sur la plaie une feuille d'ouate ;