par-dessus cette feuille nouvelles feuilles d'ouate de manière à envelopper le membre d'une sorte de fourreau, maintenir le tout avec plusieurs bandes de toile qu'on serre de toute sa force. Ne pas défaire ce pansement avant 20 à 25 jours. Quand on

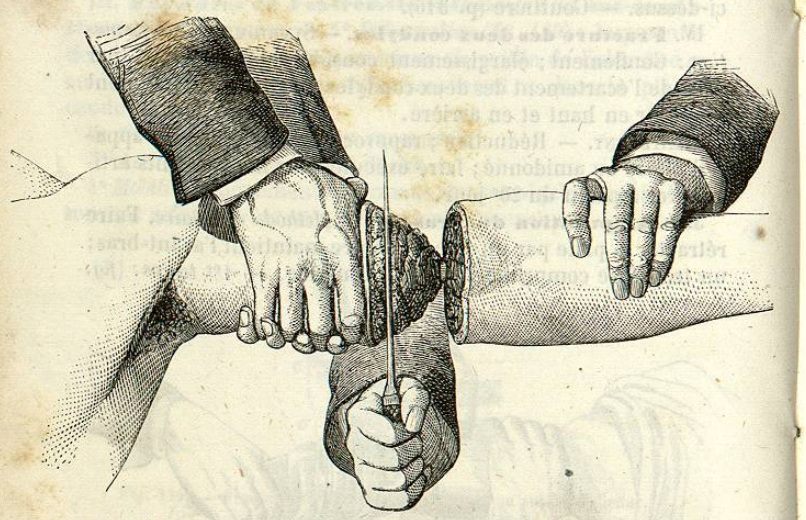

Fig. 142. — Amputation du bras par le procédé de Béclard et de Dupuytren (Alph. Guérin).

renouvelle le pansement, ne pas le faire dans les salles d'hôpital; laver la plaie avec un liquide désinfectant tel qu'eau phéniquée, essuyer doucement la peau sans tourmenter la plaie en arrachant les brins de coton ou de charpie (Alph. Guérin).

2° *Méthode à lambeaux.* — Traverser les chairs par transfixion, en ayant soin que le couteau rase l'humérus pour avoir le lambeau externe ; tailler le lambeau interne de la même manière ; relever les deux lambeaux; couper les chairs; placer la compresse et scier l'os.

357. **Ligature de l'artère brachiale au pli du coude** (*fig.* 143).—*Points de repère :* Tendon *c* du bord interne du biceps. Sur ce bord, incision de 6 centimètres n'intéressant que la peau ; faire écarter par un aide la veine basilique et la porter en *dedans;* soulever l'expansion aponévrotique du biceps *e*, l'ouvrir avec le bistouri porté à plat; inciser sur la sonde cannelée ; chercher avec le doigt l'artère *a*, le nerf médian *b*, l'artère est

en dehors du nerf; isoler l'artère des veines et placer la ligature. *Pansement* simple; maintenir la chaleur autour du membre.

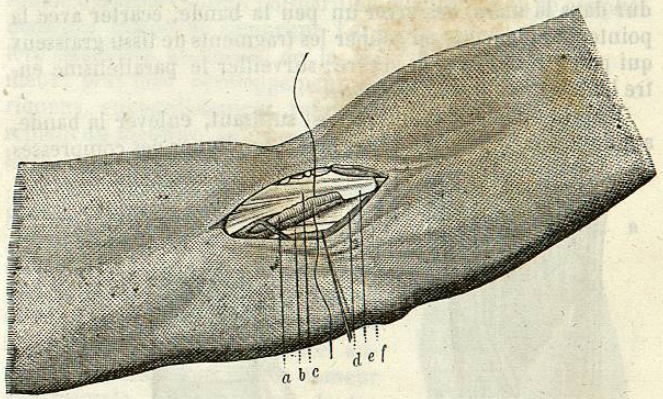

Fig. 143. — Ligature de l'artère brachiale au pli du coude (*).

358. **Saignée au pli du bras** (*fig.* 144, 145). — Avant l'opération, se rappeler la disposition anatomique des vaisseaux de cette région afin d'éviter de piquer une artère. Côté externe : *a*, veine céphalique ; *b*, radiale superficielle ; *c*, médiane céphalique ; *d*, médiane commune ; *f*, médiane basilique, ayant l'artère brachiale *h* à son côté externe ; *g*, *e*, radicales, cubitales ; *i*, veine basilique.

Opération. — Le malade est assis ou couché ; préparer un linge fin plié en plusieurs doubles pour panser la petite plaie ; des compresses, deux bandes ou mieux un mouchoir fin plié en cravate, un vase pour recevoir le sang, de l'eau froide, de l'eau tiède, un peu de vinaigre en cas de syncope, un drap ou une toile cirée pour préserver le lit et le malade. Appliquer la bande roulée pour faire gonfler les veines; un mouchoir est plus commode, plus facile à se procurer surtout à la campagne et comprime mieux. Le chirurgien se place en dedans et se sert de la main droite pour le côté droit, de la main gauche pour le côté gauche. S'il n'est pas ambidextre, il peut se placer en dehors pour le côté gauche. Ouvrir de préférence la médiane céphalique *c* ou la médiane commune *d*; se méfier

(*) *a*, artère brachiale; *b*, nerf médian ; *c*, tendon du bord interne du biceps ; *d*, *f*, faisceau musculaire du rond pronateur ; *e*, expansion fibreuse du biceps (Sédillot).

de la médiane basilique voisine de l'artère; faire l'incision oblique.

Si le sang ne coule pas facilement, faire rouler un corps un peu dur dans la main, desserrer un peu la bande, écarter avec la pointe de la lancette ou couper les fragments de tissu graisseux qui peuvent obstruer la piqûre; surveiller le parallélisme entre l'ouverture et les téguments.

Quand l'écoulement de sang est suffisant, enlever la bande, appliquer le doigt sur la plaie, laver; appliquer des compresses

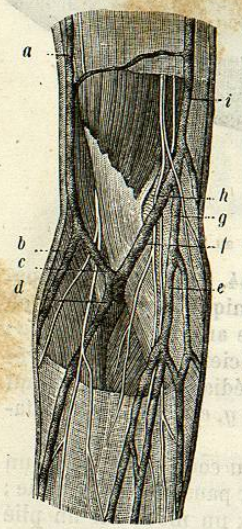

Fig. 144. — Anatomie des veines superficielles de la saignée du bras droit (*).

Fig. 145. — Position de la lancette dans la saignée.

fines et les maintenir à l'aide d'une bande ou du mouchoir.

A moins d'une certaine habileté, préférer pour l'opération une lancette dite à grain d'orge afin d'éviter d'ouvrir l'artère.

359. **Anévrysme artério-veineux** consécutif à une saignée. — Symptomes. — Jet de sang, rouge vermeil, isochrone aux battements du cœur, saccadé. A un degré plus avancé, tumeur

(*) *a*, veine céphalique; *b*, radiale superficielle; *c*, médiane céphalique; *d*, médiane commune; *e*, veines cubitales, antérieure et postérieure; *f*, médiane basilique; *g*, veine radiale; *h*, artère humérale; *i*, veine basilique (Sédillot).

ovoïde *a* au pli du bras (*fig.* 146), pouvant disparaître ou diminuer par la compression, donnant lieu à des pulsations isochrones, à un frémissement vibratoire continu, et à un bruit de souffle à double courant : disparition ou diminution de ces phénomènes quand on comprime l'artère brachiale au-dessus de la tumeur; plus tard développement variqueux, engourdissement, refroidissement du membre, faiblesse musculaire.

Ne pas confondre avec kystes, ganglions, gommes syphilitiques.

Traitement. — Compression au-dessus de l'anévrysme avec les doigts pendant 12, 24, 36 heures ou avec le compresseur mécanique. Si ce moyen échoue, ligature au-dessus et au-dessous de la tumeur anévrysmale, en respectant la tumeur elle-même (357).

Fig. 146. — Anévrysme artério-veineux du bras gauche (*).

360. **Névralgie cervico-brachiale.** — Symptomes. — Douleur contusive, gravative, lancinante, continue ou intermittente avec exacerbations sur le trajet du nerf brachial. — *Locaux* : Points douloureux : points cervical inférieur, post-claviculaire, deltoïdien, axillaire, épitrochléen, cubito-carpien, radial, radio-carpien; points digitaux. Quelquefois douleur exclusivement située sur le trajet du *nerf cubital* et se prolongeant dans les deux derniers doigts de la main. D'autres fois, douleur plus prononcée sur le trajet du nerf radial, à l'endroit où le nerf contourne l'humérus et au pouce.

Ne pas confondre avec rhumatisme musculaire (24); arthralgie saturnine (voir *Intoxications*).

Traitement. — 1° *Local* : Vésicatoires volants pansés avec la morphine; cautérisation transcurrente ou ponctuée; frictions à la térébenthine.

2° *Général* : sulfate de quinine en cas d'intermittence. (Voir *Névralgies en général* (39).)

(*) La tumeur est vue par sa partie antérieure; *a*, sommet de l'anévrysme correspondant à la blessure.

361. **Luxations de l'articulation du coude.** — Elles sont complètes ou incomplètes, en arrière ou en avant, avec ou sans fracture de l'olécrâne, en dedans ou en dehors, simultanées ou isolées.

I. **Luxation complète des deux os de l'avant-bras en arrière** (*très-fréquente*) (*fig.* 147). — SYMPTOMES. — 1° *Déformation* : Augmentation du diamètre antéro-postérieur : forte saillie de l'olécrâne en arrière, au-dessus des deux tubérosités de l'humérus ; à la partie externe, saillie de la tête du radius qui roule sous le doigt dans les mouvements de pronation à la partie antérieure, saillie de la tête de l'humérus au-dessous du pli du coude.

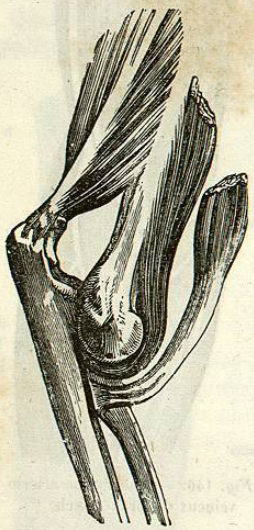

Fig. 147.— Luxation de l'articulation du coude (bras gauche).

2° *Dimension* : Bras raccourci.

3° *Attitude :* Avant-bras demi-fléchi et en pronation.

4° *Mobilité :* Mouvements volontaires abolis ; mouvements communiqués peu étendus ; mouvements latéraux presque impossibles.

Ne pas confondre avec contusion, fracture sus-condylienne (355), luxation incomplète.

TRAITEMENT. — Pratiquer l'extension sur l'avant-bras étendu ou fléchi ; presser avec les doigts sur l'olécrâne, ou bien faire fléchir l'avant-bras sur le bras et exercer, avec le talon de la main, une forte pression sur l'olécrâne en s'aidant d'un mouvement de bascule, et cela, en se servant du talon d'un aide, ou bien du genou, ou bien de l'avant-bras du chirurgien placé au pli du coude (*fig.* 148).

Envelopper le bras demi-fléchi avec des compresses trempées dans l'eau-de-vie camphrée ; appliquer un bandage en 8 de chiffre. Lever l'appareil au bout de sept ou huit jours.

II. **Luxation incomplète en arrière et en dehors.** — SYMPTOMES. — Les mêmes, moins prononcés ; le signe pathognomonique est la *saillie de l'olécrâne sur un plan sensiblement inférieur à la saillie de l'épitrochlée* (Malgaigne) et saillie incomplète de la tête du radius en arrière.

TRAITEMENT. — Mêmes procédés de réduction, mais moins énergiques.

Fig. 148. — Réduction d'une luxation du coude droit, par le procédé de la paume de la main (Chassaignac).

III. **Luxation complète en dehors.** — (*Rare.*) — SYMPTOMES (*fig.* 149). — 1° *Déformation :* Diamètre transversal agrandi ; saillie considérable des deux os à la face externe du bras ; dépression brusque à la face interne ; à la place de l'olécrâne, surface aplatie ou légère dépression.

2° *Dimension :* Bras raccourci.

3° *Attitude :* Avant-bras en pronation, paraît tordu sur son axe.

4° *Mobilité :* Mouvements d'extension et de flexion gênés, mais praticables dans une certaine limite.

TRAITEMEMT. — Embrasser l'humérus avec les deux mains et presser avec les pouces sur l'olécrâne que l'on porte en dedans d'abord, puis en avant. Extension et contre-extension.

IV. **Luxation incomplète en dehors.** — (*Rare.*) — SYMPTOMES. — 1° *Déformation :* Diamètre transversal élargi ; en dedans saillie de l'épitrochlée ; dépression au-dessous de cette saillie ; tête du radius en dehors ; olécrâne plus en dehors (*fig.* 150).

2° *Dimension :* Normale.

3° *Attitude :* Avant-bras un peu fléchi.

4° *Mobilité :* Conservée.

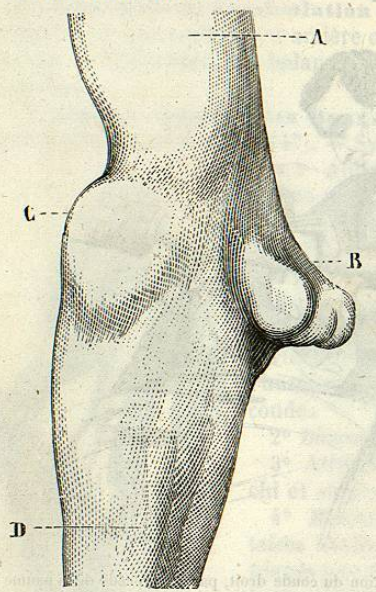

Fig. 149. — Luxation complète en dehors (bras droit) (*).

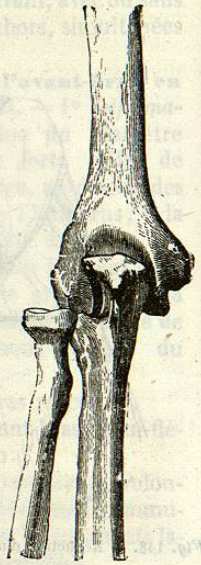

Fig. 150. — Luxation incomplète en dehors (bras gauche).

Traitement. — Étendre l'avant-bras ; faire tourner son extrémité supérieure en dehors, et la repousser en dedans.

V. **Luxation incomplète en dedans** (*fig.* 151 et 152). — Symptomes. — 1° *Déformation :* Saillie de l'épicondyle en dehors ; dépression au-dessous ; olécrâne en dedans débordant quelquefois l'épitrochlée et sur le même plan ; tête du radius au milieu du coude ou proéminant un peu en avant.

2° *Dimension :* Normale.

3° *Attitude :* Avant-bras légèrement fléchi et dans la pronation.

4° *Mobilité :* Flexion possible, extension limitée.

Traitement. — Faire l'extension sur l'avant-bras, croiser les doigts au pli du coude et presser de dedans en dehors, à l'aide des pouces, les surfaces des os de l'avant-bras luxés.

(*) A, face antéro-externe du bras, B, extrémité inférieure de l'humérus ; C, saillie de l'extrémité supérieure du radius ; D, bord externe de l'avant-bras devenu antérieur.

VI. **Luxation en arrière et en dedans.** — Symptomes. — 1° *Déformation :* Condyle huméral saillant en dehors ; dépression en dessous ; saillie en arrière due à la tête du radius ; olécrâne remonté de 1 à 2 centimètres en dedans ; saillie du bord interne de la trochlée en avant et en dedans.

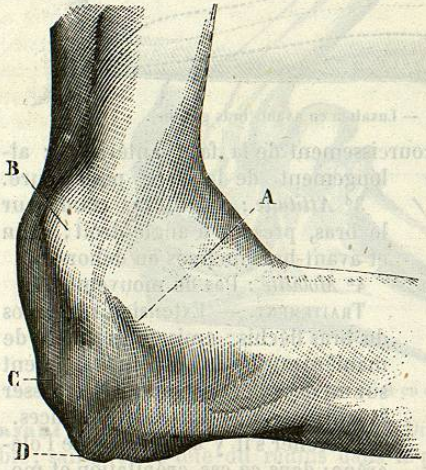

Fig. 151. — Luxation du coude en dedans, variété radio-postérieure, face interne de l'articulation (*).

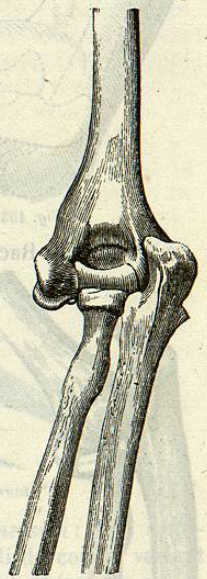

Fig. 152. — Luxation incomplète en dedans (bras gauche).

2° *Dimension :* Raccourcissement.

3° *Attitude :* Avant-bras fléchi et en supination.

4° *Mobilité :* Peu prononcée.

Traitement. — Se placer derrière le blessé ; croiser les doigts sur le pli du coude, appuyer les pouces sur l'olécrâne qu'on repousse en dehors et en avant ; faire exercer des tractions sur le poignet.

VII. **Luxation en avant** (*fig.* 153) complète ou incomplète. — Symptomes. — 1° *Déformation :* Au pli du coude saillie du radius et du cubitus ; en arrière, dépression profonde à la cavité olécrânienne ; au-dessous de cette cavité, saillie transversale for-

(*) A, épitrochlée ; B, sommet de l'olécrâne ; C, angle de l'olécrâne ; D, apophyse coronoïde ; E, tête du radius (Denucé).

mée par l'extrémité inférieure de l'humérus; puis vide au-dessous de cette saillie.

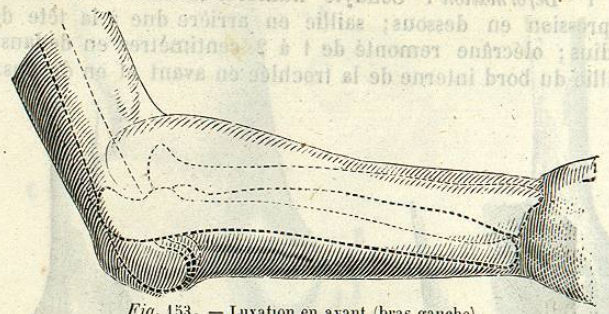

Fig. 153. — Luxation en avant (bras gauche).

2° *Dimension* : Raccourcissement de la face antérieure; allongement de la face postérieure.

3° *Attitude* : Avant-bras coudé sur le bras, presque à angle droit; main et avant-bras inclinés en dehors.

4° *Mobilité* : Pas de mouvement.

Traitement. — Extension sur les os du bras fléchis; croiser les mains de manière que les doigts réunis appuient sur un des côtés du coude, et repousser la saillie osseuse à l'aide des pouces.

Chercher s'il y a fracture de l'olécrâne; dans ce cas, crépitation et mobilité (362, II).

VIII. **Luxation isolée du cubitus en arrière** (*fig.* 154). — Symptomes. — 1° *Déformation* : Diamètre antéro-postérieur augmenté; saillie de l'humérus à la partie interne du coude; saillie de l'olécrâne en arrière; angle saillant au côté externe du coude.

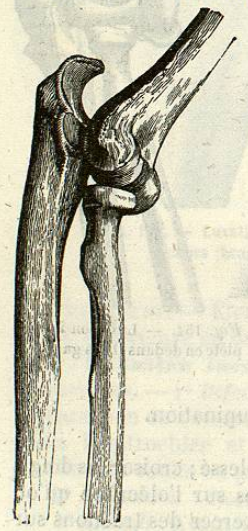

Fig. 154. — Luxation isolée du cubitus en arrière (bras droit).

2° *Dimension* : Raccourcissement du bord interne de l'avant-bras; bord externe normal.

3° *Attitude* : Avant-bras un peu fléchi.

4° *Mobilité* : Flexion et extension impossibles; pronation et supination possibles; douleurs, engourdissement dans les deux derniers doigts de la main.

Traitement. — Extension sur l'avant-bras en supination; croiser les doigts au pli du coude et appuyer les pouces sur l'olécrâne pour le pousser en avant et en bas.

IX. **Luxations complètes et incomplètes du radius en avant** (*fig.* 155). — Symptomes. — 1° *Dimension* : Peu sensible; saillie de la tête du radius dans le pli du coude, variant avec les mouvements communiqués; légère dépression en arrière et en dehors.

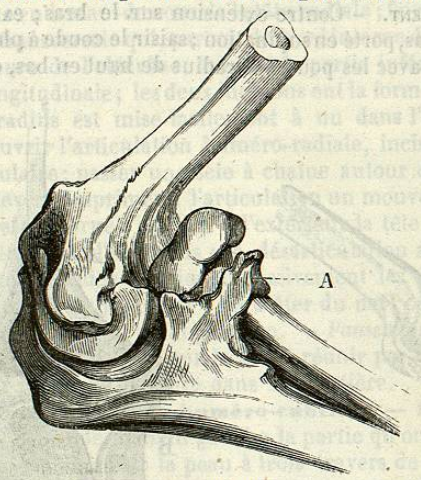

Fig. 155. — Luxation du radius en avant (*).

2° *Dimension* : Côté externe raccourci.

3° *Attitude* : Avant-bras fléchi; main dans la pronation, un peu inclinée en dehors.

4° *Mobilité* : Mouvements plus ou moins douloureux. — Dans la luxation incomplète, mêmes symptômes, mais moins prononcés.

Traitement. — Ramener l'avant-bras en supination, et exercer avec les pouces de haut en bas, puis de dedans en dehors et d'avant en arrière, une pression sur la tête du radius luxé. Maintenir pendant 2 ou 3 semaines au moins l'avant-bras demi-fléchi.

X. **Luxations complètes et incomplètes du radius en arrière** (*fig.* 156). — Symptomes. — 1° *Déformation* : En arrière et en dehors, tête du radius mobile pendant les mouvements de pronation et de supination, enfoncement dans le pli du bras au-dessous du condyle et corde tendue (biceps).

(*) A, ligament déchiré (Denucé).

2° *Dimension* : Raccourcissement du bord externe.

3° *Attitude*: Avant-bras dans la pronation et flexion légère.

4° *Mobilité* : Flexion et extension bornées ; supination presque impossible.

TRAITEMENT. — Contre-extension sur le bras ; extension sur l'avant-bras, porté en supination ; saisir le coude à pleines mains et presser avec les pouces le radius de haut en bas, d'arrière en

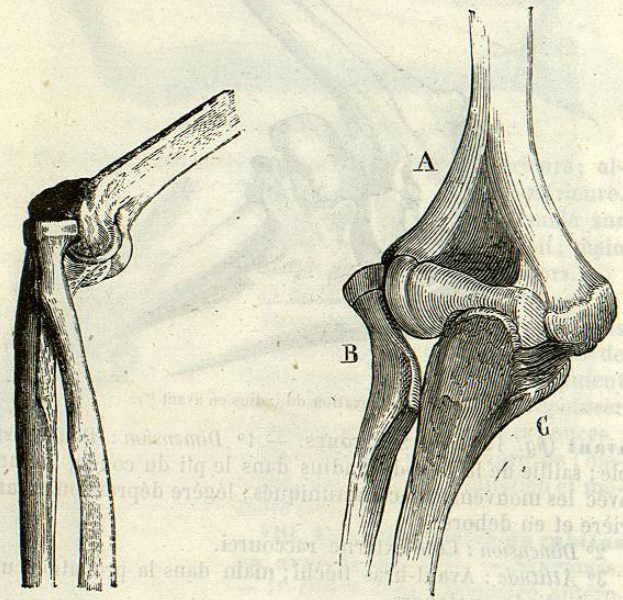

Fig. 156. — Luxation complète du radius en arrière (bras droit).

Fig. 157. — Luxation du radius en dehors (bras droit) (*).

avant, pendant qu'un aide portera le bras dans l'extension. Compresse graduée en dehors et en arrière ; bandage en 8 de chiffre.

XI. **Luxation du radius en dehors** (*fig.* 157). — SYMPTOMES. — 1° *Déformation* : Peu marquée ; saillie de la tête du radius au côté externe du coude ; dépression entre cette saillie et l'olécrâne.

2° *Dimension* : Raccourcissement du bord externe.

3° *Attitude* : Avant-bras demi-fléchi ; mais en pronation.

4° *Mobilité* : Supination impossible ; mouvements douloureux.

(*) A, bord externe de l'humérus ; B, radius luxé en dehors ; C, cubitus.

TRAITEMENT. — Faire l'extension sur l'avant-bras fléchi, à angle droit ; repousser le radius en dedans avec les pouces.

361 *bis*. **Résection du coude** (*Procédé Nélaton*). — Faire par le côté postérieur et externe de l'articulation une incision verticale qui s'arrête en bas au-dessous de la tête radiale ; faire ensuite une incision transversale qui, partant du bord interne de l'extrémité supérieure de l'olécrâne, tombe à la partie inférieure de l'incision longitudinale ; les deux incisions ont la forme d'un L. La tête du radius est mise facilement à nu dans l'angle de l'incision. Ouvrir l'articulation huméro-radiale, inciser le ligament annulaire ; passer une scie à chaîne autour du col du radius, l'enlever. Imprimer à l'articulation un mouvement de flexion latérale interne : amener à l'extérieur la tête du cubitus et l'extrémité de l'humérus : la désarticulation se faisant sans difficulté, dénuder et scier successivement les deux cols. Dans ce procédé il n'y a pas à s'inquiéter du nerf cubital qui s'éloigne seul du champ de l'opération. — *Pansement* : lier les artères, fléchir l'avant-bras sur le bras, réunir par la suture entortillée et placer le membre dans la gouttière.

362. — **Désarticulation huméro-cubitale.** — 1° *Méthode circulaire*. — Saisir de la main gauche la partie qu'on va enlever ; section circulaire de la peau à trois travers de doigt au-dessous de l'épitrochlée ; disséquer et relever cette manchette ; couper transversalement toutes les chairs en avant et en dehors ; couper le ligament latéral externe ; faire pénétrer le couteau entre l'épicondyle et la tête du radius, contourner la saillie de l'apophyse coronoïde du cubitus, inciser le ligament latéral interne ; tirer sur l'avant-bras dans la direction de son axe, inciser les muscles et les ligaments ; porter le tranchant du couteau vers l'olécrâne et détacher le tendon du triceps en incisant tout près de l'insertion. — *Pansement* : lier l'humérale d'abord, puis les petites artères, réunir les lèvres de la plaie avec des bandelettes agglutinatives ; pansement simple qu'on lèvera le troisième jour.

2° *Méthode à lambeau externe*. — L'avant-bras étant dans la demi-pronation, faire à 2 centimètres du pli du coude une incision verticale de 3 centimètres ; tailler d'avant en arrière, par transfixion, un lambeau externe de 4 à 5 centimètres ; réunir les deux bords de la base par une incision convexe en bas ; désarticuler. — Pansement, *ut suprà*.

L'amputation donne de meilleurs résultats que la désarticulation.