Ne pas confondre avec luxation (361), rhumatisme (20).

TRAITEMENT. — Moxas, cautères à la partie postérieure du coude ; cautérisation transcurrente ; vésicatoires volants. Immobilité dans une gouttière métallique (p. 316) afin d'obtenir l'ankylose (*fig.* 166), ou bien appareil ouaté de Burggrave con-

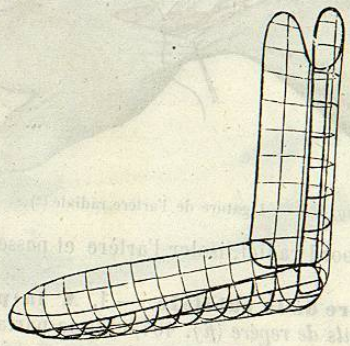

Fig. 166. — Gouttière métallique.

sistant en attelles coudées en carton recouvertes d'ouate et de bandes dextrinées ou amidonnées ; — ou bien appareil de Bonnet consistant en deux gouttières, l'une pectorale, l'autre brachiale unies par des courroies ; — ou bien appareil Sarazin.

Après la période inflammatoire, frictions sèches, stimulantes, douches aromatiques, sulfureuses. —Quelquefois résection du coude.

A l'intérieur, traitement général ; aération ; insolation ; régime tonique ; sirop ou pilules d'iodure de fer ; vin de gentiane, de quinquina ; huile de foie de morue, etc. (V. *Scrofule*, 26.)

SECTION IV.

MALADIES DU POIGNET.

368. **Luxation.** — I. **En arrière** (*fig.* 167). — SYMPTOMES. — 1° *Déformation* : Augmentation du diamètre antéro-postérieur ; saillie lisse, convexe à la face postérieure de l'avant-bras, et répondant à la première rangée des os du carpe ; en avant, saillie des extrémités inférieures du radius et du cubitus.

2° *Dimension* : Raccourcissement de l'avant-bras à l'extrémité du doigt médius.

3° *Attitude* : Main fléchie.

4° *Mobilité* : Diminuée et douloureuse.

II. **En avant** (*fig.* 168). — SYMPTOMES. — 1° *Déformation* Saillie en avant ; gouttière transversale en arrière.

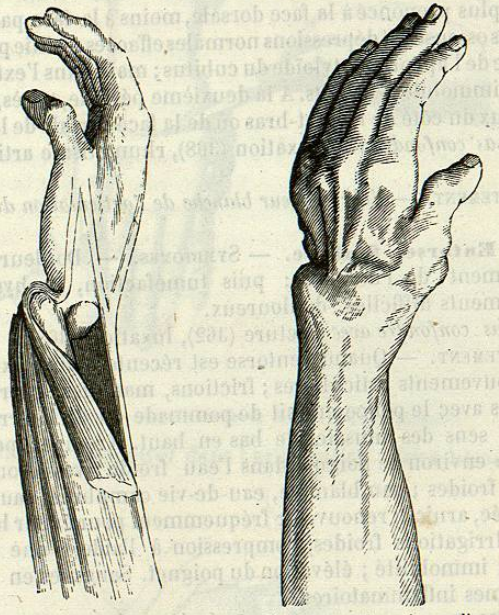

Fig. 167. — Luxation radio-carpienne en arrière.

Fig. 168. — Luxation radio-carpienne en avant.

2° *Dimension* : Raccourcissement.

3° *Attitude* : Flexion de la main et des doigts.

Ne pas confondre avec fracture de l'extrémité inférieure du radius (362, III), tumeur blanche (370), foulure (371).

TRAITEMENT. — Contre-extension à l'avant-bras, près du poignet ; extension sur le métacarpe ; saisir le poignet à pleine main et, avec les pouces, chasser le carpe en bas et dans le sens contraire au déplacement.

369. **Kystes.** — SYMPTÔMES. Petites tumeurs plus ou moins dures, plus ou moins douloureuses, sans changement de couleur à la peau, situées sur le trajet de la gaîne des tendons, pouvant diminuer ou disparaître par la pression ; ayant une forme allongée ou en bissac.

TRAITEMENT. — Compression méthodique avec des rondelles d'amadou imbibées d'eau-de-vie; ponction simple; ponction avec injection iodée ou vineuse; écrasement; incision longitudinale suivie de l'irrigation continue (A. Bérard).

370. **Tumeur blanche du poignet.** — SYMPTOMES. — Gonflement plus prononcé à la face dorsale, moins à la face palmaire. Saillies osseuses et dépressions normales effacées; saillie plus prononcée de l'apophyse styloïde du cubitus; main dans l'extension, doigts immobiles et droits. A la deuxième période, abcès, trajets fistuleux du côté de l'avant-bras ou de la face dorsale de la main.

Ne pas confondre avec luxation (368), rhumatisme articulaire (20).

TRAITEMENT. — Voir *Tumeur blanche de l'articulation du coude* (363).

371. **Entorse, foulure.** — SYMPTOMES. — Douleur locale au moment de l'accident; puis tuméfaction, ecchymoses; mouvements difficiles, douloureux.

Ne pas confondre avec fracture (362), luxation (368).

TRAITEMENT. — Quand l'entorse est récente, faire exécuter des mouvements articulaires; frictions, massages; exercer les frictions avec le pouce enduit de pommade ou de beurre frais dans le sens des muscles de bas en haut. Tremper pendant 1 heure environ le poignet dans l'eau froide; vessie ou compresses froides; eau blanche, eau-de-vie camphrée, eau salée, vinaigrée, arnica; renouveler fréquemment pour éviter la chaleur. Irrigations froides, compression à l'aide d'une bande roulée; immobilité; élévation du poignet. Sangsues en cas de symptômes inflammatoires.

372. **Plaies contuses.** — TRAITEMENT. — Nettoyer la plaie, s'assurer s'il y a ouverture de vaisseaux importants; faire le tamponnement, la compression ou la ligature dans la plaie s'il est possible; lier les deux bouts du vaisseau. S'il n'y a pas d'hémorrhagie artérielle, cataplasmes résolutifs, eau blanche, eau-de-vie camphrée, teinture d'arnica. S'il y a des symptômes inflammatoires, 15 à 20 sangsues, irrigations froides, immobilité. S'il y a des désordres considérables, désarticulation.

373. **Désarticulation radio carpienne.** — Préférer la *méthode elliptique*. Se rappeler la direction oblique de l'articulation de dedans en dehors et la situation de l'os pisiforme en avant. La main du malade est en supination, faire à la face palmaire (*fig.* 169) une incision convexe dont la partie moyenne est à 4 centimètres de l'article; porter la main en pronation, réunir les extrémités de l'incision palmaire par une incision

dorsale (*fig.* 170) un peu convexe en haut; couper les tendons,

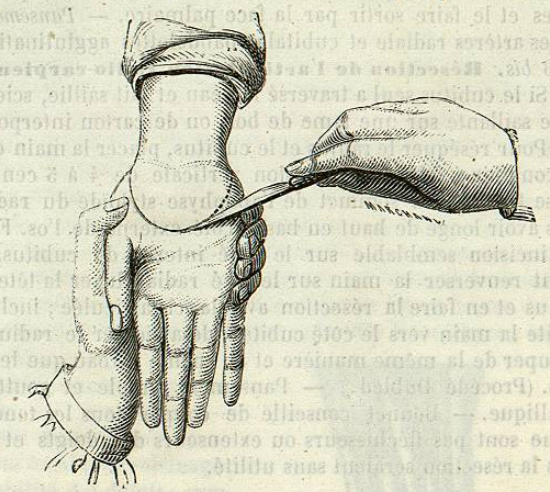

Fig. 169. — Amputation de la main : incision palmaire.

les ligaments; pénétrer dans l'articulation; faire basculer lé-

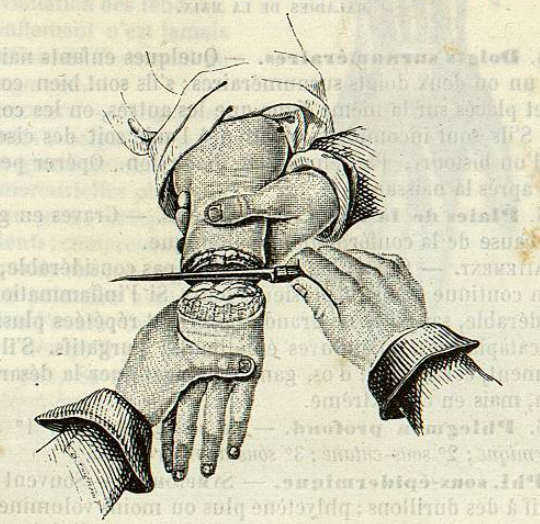

Fig. 170. — Amputation de la main à incision dorsale.

gèrement la main ; glisser le couteau entre les os et les parties molles et le faire sortir par la face palmaire. — *Pansement* : lier les artères radiale et cubitale, bandelettes agglutinatives.

373 *bis*. **Résection de l'articulation radio-carpienne.** — I. Si le cubitus seul a traversé la peau et fait saillie, scier la partie saillante sur une lame de bois ou de carton interposée.

II. Pour réséquer le radius et le cubitus, placer la main dans la pronation ; faire une incision verticale de 4 à 5 centim. qui se termine au sommet de l'apophyse styloïde du radius, après avoir longé de haut en bas le côté externe de l'os. Faire une incision semblable sur le côté interne du cubitus, en faisant renverser la main sur le côté radial; luxer la tête du cubitus et en faire la résection avec la scie articulée ; incliner ensuite la main vers le côté cubital ; désarticuler le radius et le couper de la même manière et au même niveau que le cubitus. (Procédé Dubled.) — Pansement simple et gouttière métallique. — Bonnet conseille de couper tous les tendons qui ne sont pas fléchisseurs ou extenseurs des doigts et qui après la résection seraient sans utilité.

SECTION V.

MALADIES DE LA MAIN.

374. **Doigts surnuméraires.** — Quelques enfants naissent avec un ou deux doigts surnuméraires ; s'ils sont bien conformés et placés sur la même ligne que les autres, on les conservera. S'ils sont incomplets, ablation à l'aide soit des ciseaux, soit d'un bistouri. Pansement au diachylon. Opérer peu de jours après la naissance.

375. **Plaies de la main.** — Symptomes. — Graves en général, à cause de la conformation anatomique.

Traitement. — Quand l'attrition n'est pas considérable, irrigation continue pendant plusieurs jours. Si l'inflammation est considérable, sangsues en grand nombre et répétées plusieurs fois ; cataplasmes, manuluves émollients ; purgatifs. S'il y a broiement, écrasement d'os, gangrène, pratiquer la désarticulation, mais en cas extrême.

376. **Phlegmon profond.** — Le phlegmon est : 1° *sous-épidermique* ; 2° *sous-cutané* ; 3° *sous-aponévrotique*.

I. **Phl. sous-épidermique.** — Symptomes. — Souvent consécutif à des durillons ; phlyctène plus ou moins volumineuse : propagation de l'inflammation jusqu'au tissu cellulaire sous-

cutané ; douleurs vives ; symptômes fébriles ; pertuis de la peau plus ou moins nombreux.

Traitement. — Repos du membre préservé des frottements de la couverture par des cerceaux ; élévation ; cataplasmes émollients ; ouvrir les phlyctènes ; pansement simple ; bains de main.

II. **Phl. sous-cutané.** — Symptomes. — Douleur très-vive ; rougeur et gonflement peu marqués ; tuméfaction s'étendant à la face dorsale de la main, aux doigts, à l'avant-bras ; symptômes fébriles : formation de pus qui s'accumule en foyer, ou fuse sous l'aponévrose ou sous l'épiderme qu'il décolle.

Traitement. — Cataplasmes émollients ; ouvrir promptement sans attendre la fluctuation ; plonger un bistouri droit à l'endroit le plus douloureux. Si le phlegmon est *en bouton de chemise*, chercher le petit pertuis et agrandir l'ouverture : injections détersives.

III. **Phl. sous-aponévrotique.** — Symptomes. — Douleur très-intense ; gonflement local et de voisinage ; immobilité des doigts ; symptômes généraux ; suppuration ; mortification des tissus ; exfoliation des tendons. Le gonflement n'est jamais proportionné à l'intensité de la phlegmasie.

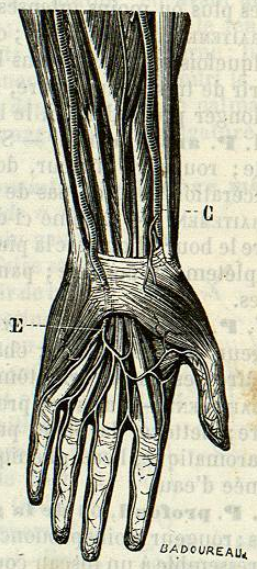

Fig. 171. — Artères de la face palmaire de la main (*).

Traitement. — Irrigations continues ; saignées ; sangsues en grand nombre ; frictions mercurielles plusieurs fois par jour ; cataplasmes émollients ; compression méthodique de chaque doigt, de la face palmaire avec des tampons d'ouate. Ouvrir largement dès qu'il y a formation de pus. Se rappeler la disposition des artères de la face palmaire pour ne pas les couper (*fig.* 171) ; inciser couche par couche ; contre-ouverture au besoin ; injections détersives d'eau tiède ; cataplasmes.

(*) C, artère radiale ; E, artère cubitale.