gèrement la main ; glisser le couteau entre les os et les parties molles et le faire sortir par la face palmaire. — *Pansement* : lier les artères radiale et cubitale, bandelettes agglutinatives.

373 *bis*. **Résection de l'articulation radio-carpienne.** — I. Si le cubitus seul a traversé la peau et fait saillie, scier la partie saillante sur une lame de bois ou de carton interposée.

II. Pour réséquer le radius et le cubitus, placer la main dans la pronation ; faire une incision verticale de 4 à 5 centim. qui se termine au sommet de l'apophyse styloïde du radius, après avoir longé de haut en bas le côté externe de l'os. Faire une incision semblable sur le côté interne du cubitus, en faisant renverser la main sur le côté radial; luxer la tête du cubitus et en faire la résection avec la scie articulée ; incliner ensuite la main vers le côté cubital ; désarticuler le radius et le couper de la même manière et au même niveau que le cubitus. (Procédé Dubled.) — Pansement simple et gouttière métallique. — Bonnet conseille de couper tous les tendons qui ne sont pas fléchisseurs ou extenseurs des doigts et qui après la résection seraient sans utilité.

SECTION V.

MALADIES DE LA MAIN.

374. **Doigts surnuméraires.** — Quelques enfants naissent avec un ou deux doigts surnuméraires ; s'ils sont bien conformés et placés sur la même ligne que les autres, on les conservera. S'ils sont incomplets, ablation à l'aide soit des ciseaux, soit d'un bistouri. Pansement au diachylon. Opérer peu de jours après la naissance.

375. **Plaies de la main.** — Symptomes. — Graves en général, à cause de la conformation anatomique.

Traitement. — Quand l'attrition n'est pas considérable, irrigation continue pendant plusieurs jours. Si l'inflammation est considérable, sangsues en grand nombre et répétées plusieurs fois ; cataplasmes, manuluves émollients ; purgatifs. S'il y a broiement, écrasement d'os, gangrène, pratiquer la désarticulation, mais en cas extrême.

376. **Phlegmon profond.** — Le phlegmon est : 1° *sous-épidermique* ; 2° *sous-cutané* ; 3° *sous-aponévrotique*.

I. **Phl. sous-épidermique.** — Symptomes. — Souvent consécutif à des durillons ; phlyctène plus ou moins volumineuse : propagation de l'inflammation jusqu'au tissu cellulaire sous-

cutané ; douleurs vives ; symptômes fébriles ; pertuis de la peau plus ou moins nombreux.

Traitement. — Repos du membre préservé des frottements de la couverture par des cerceaux ; élévation ; cataplasmes émollients ; ouvrir les phlyctènes ; pansement simple ; bains de main.

II. **Phl. sous-cutané.** — Symptomes. — Douleur très-vive ; rougeur et gonflement peu marqués ; tuméfaction s'étendant à la face dorsale de la main, aux doigts, à l'avant-bras ; symptômes fébriles : formation de pus qui s'accumule en foyer, ou fuse sous l'aponévrose ou sous l'épiderme qu'il décolle.

Traitement. — Cataplasmes émollients ; ouvrir promptement sans attendre la fluctuation ; plonger un bistouri droit à l'endroit le plus douloureux. Si le phlegmon est *en bouton de chemise*, chercher le petit pertuis et agrandir l'ouverture : injections détersives.

III. **Phl. sous-aponévrotique.** — Symptomes. — Douleur très-intense ; gonflement local et de voisinage ; immobilité des doigts ; symptômes généraux ; suppuration ; mortification des tissus ; exfoliation des tendons. Le gonflement n'est jamais proportionné à l'intensité de la phlegmasie.

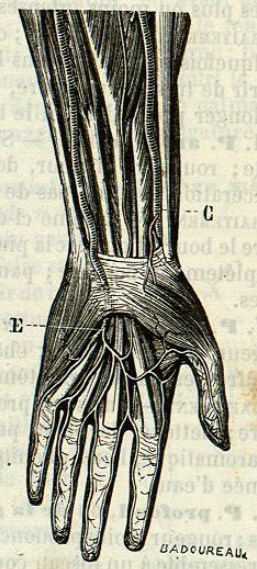

Fig. 171. — Artères de la face palmaire de la main (*).

Traitement. — Irrigations continues ; saignées ; sangsues en grand nombre ; frictions mercurielles plusieurs fois par jour ; cataplasmes émollients ; compression méthodique de chaque doigt, de la face palmaire avec des tampons d'ouate. Ouvrir largement dès qu'il y a formation de pus. Se rappeler la disposition des artères de la face palmaire pour ne pas les couper (*fig.* 171) ; inciser couche par couche ; contre-ouverture au besoin ; injections détersives d'eau tiède ; cataplasmes.

(*) C, artère radiale ; E, artère cubitale.

377. **Panaris.** — Il est : 1° *superficiel* ou *érysipélateux* (tourniole); 2° *sous-cutané*; 3° *anthracoïde ou phlegmoneux*; 4° *gangréneux*; 5° *profond*.

I. **P. superficiel** (*Tourniole*). — Symptomes. — Prurit, douleur, rougeur, gonflement au niveau de la pulpe du doigt, puis phlyctène; quelquefois chute de l'ongle; tendance à l'extension; peu ou pas de symptômes fébriles.

Traitement. — Bains locaux émollients; cataplasmes de fécule de pommes de terre, de farine de riz; ouvrir les phlyctènes, enlever l'épiderme; pansement simple.

II. **P. sous-cutané.** — Symptomes. — Douleur, rougeur, gonflement, chaleur; puis fluctuation; quelquefois sortie naturelle du pus par de petits pertuis; abcès en bouton de chemise; extension dans les gaînes tendineuses; symptômes fébriles plus ou moins intenses.

Traitement. — Elévation; cataplasmes émollients laudanisés, quelquefois sangsues; bains locaux; frictions mercurielles (?). Ouvrir de très-bonne heure, sans attendre la formation du pus, et plonger profondément le bistouri.

III. **P. anthracoïde.** — Symptomes. — Tuméfaction circonscrite; rougeur, chaleur, douleur; points saillants violacés; exulcération; peu ou pas de symptômes fébriles.

Traitement. — Comme ci-dessus; ouvrir le phlegmon et extraire le bourbillon avec la pince le plus promptement et le plus complétement possible; pansement simple; lotions et bains tièdes.

IV. **P. gangréneux.** — Symptomes. — Douleur très-violente; rougeur violacée, livide; chaleur modérée; phlyctène; peau noirâtre; eschares; symptômes généraux graves.

Traitement. — Incisions profondes, multiples, faites de bonne heure; nettoyer la plaie, pansement simple; lotions avec le vin aromatique, l'eau phéniquée, l'eau-de-vie camphrée additionnée d'eau.

V. **P. profond**, ou **de la gaîne.** — Symptomes. — Douleurs vives; rougeur moins prononcée; tuméfaction uniforme du doigt qui ressemble à un fuseau courbé en forme de crochet; mouvements difficiles ou impossibles; face dorsale des doigts peu tuméfiée; symptômes généraux graves; insomnie. Quelquefois le périoste de la dernière phalange est atteint; nécrose de cette phalange.

Traitement. — 5 à 10 sangsues à la base du doigt; élévation de la main; cataplasmes émollients; onctions mercurielles (?); inciser de bonne heure et profondément pour prévenir l'étranglement, surtout chez les gens à peau calleuse. S'il y a exfoliation du tendon et mortification d'une ou deux phalanges, expectation pour le pouce; désarticulation pour les autres doigts.

378. **Brûlures.** — Traitement. — Voir *Brûlures en général* (64). Pour la face palmaire, prévenir par un traitement antiphlogistique intense la rétraction de l'aponévrose. Pour les doigts, les tenir séparés les uns des autres pour prévenir leur adhérence; les étendre sur une palette de bois pour prévenir leur rétraction; pansement simple.

379. **Désarticulation des doigts.** — *Méthode à lambeau palmaire.* — Pour la phalange onguéale du pouce ou les deux phalanges des doigts, faire placer la main du malade en pronation; saisir avec le pouce et l'index de la main gauche la phalange à détacher, fléchir cette phalange; plonger le bistouri perpendiculairement par le talon à 2 millim. en avant de la saillie articulaire de la phalange; diviser la peau, le tendon extenseur, puis les deux ligaments interne et externe; luxer en arrière la phalange; contourner avec le bistouri la tête de l'os et tailler un lambeau aux dépens de la face palmaire. — Pansement avec les bandelettes agglutinatives; ligature des artères latérales au besoin.

380. **Désarticulation de la première phalange métacarpo-phalangienne.** — *Méthode à lambeaux (fig. 172).* — Saisir de la main gauche le doigt malade et le fléchir pour faire saillir l'extrémité métacarpienne. A partir de la tête du métacarpien, incision longitudinale d'abord, puis transversale un peu au-dessus de la commissure des doigts et se continuant sur la face palmaire vers le point opposé à celui où elle a été commencée; tailler aussi un premier lambeau; raser l'os avec le bistouri à plein tranchant, incliner le doigt et pénétrer dans l'articulation. Puis tailler le second lambeau de dedans en dehors (Lisfranc) ou de dehors en dedans (J.-L. Petit), de la même manière que le premier. — Pansement simple; bandelettes de diachylon, ligature au besoin.

Fig. 172. — Désarticulation métacarpo-phalangienne, méthode à lambeaux (Sédillot).

Nota. — Ne pas craindre de laisser trop de téguments, surtout quand on opère sur l'annulaire ou l'indicateur; laisser toujours un lambeau plus considérable du côté libre.

380 *bis*. **Résection du premier métacarpien** (*fig.* 173). — Faire au côté externe de la main une incision commençant au milieu de l'espace qui sépare l'apophyse styloïde du radius de l'extrémité supérieure du premier métacarpien et dépassant l'articulation métacarpo-phalangienne de 15 millimètres environ, en pénétrant jusqu'à l'os. Écarter les bords de la plaie, en ayant soin de laisser intacts dans leur gaîne les tendons des muscles court et long extenseurs du pouce. Bien gratter l'os avec le bistouri afin de le dépouiller de toutes les parties molles adhérentes. Prendre ensuite le métacarpien entre le pouce et l'indicateur de la main gauche en ayant soin d'éloigner toutes les parties molles. Couper le tendon du long abducteur du pouce à son insertion sur l'extrémité supérieure du premier métacarpien ; faire pénétrer le bistouri dans l'articulation, relever avec la main gauche la partie supérieure du métacarpien et détacher les chairs qui s'insèrent à sa face antérieure en rasant l'os pour ne pas blesser le tendon du fléchisseur propre du pouce. Au moment de désarticuler l'extrémité inférieure du métacarpien, faire porter le pouce dans la flexion et commencer par le côté externe la désarticulation qu'on achève en ayant soin de mé nager les extenseurs qui sont très-unis à l'os. Saisir et enlever le métacarpien avec un davier ou avec les doigts. — Réunion par la suture ou le diachylon.

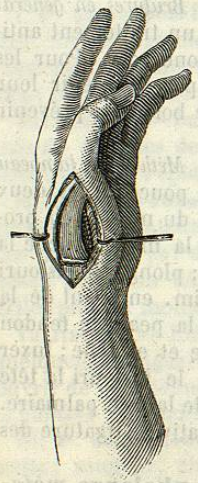

Fig. 173. — Résection du premier métacarpien.

381. **Amputation simultanée des quatre premières phalanges**. — *Méthode à lambeau modifiée* (*fig.* 174). — Mettre la main malade dans la pronation et un peu fléchie ; la saisir de la main gauche. Partant du côté interne de la tête du cinquième métacarpien, incision demi-circulaire à convexité inférieure et se terminant au côté externe de l'indicateur ; disséquer ce lambeau, le faire tirer en haut. La main retournée en supination, faire une incision suivant exactement le pli digito-palmaire en se rattachant aux extrémités de la première. Disséquer le lambeau, diviser les tendons fléchisseurs. Remettre la main en position moyenne, diviser les extenseurs et désarticuler en faisant pénétrer le bistouri à plein tranchant par le côté radial

pour terminer par le côté cubital (Méthode à lambeau modifiée par Soupart). — *Pansement* : réunir avec des bandelettes ou

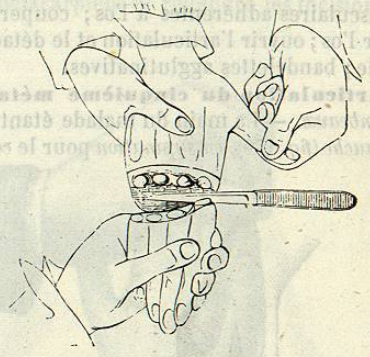

Fig. 174. — Amputation simultanée des quatre premières phalanges.

des serre-fines ; lier les huit artères collatérales ; placer la main horizontalement pour faciliter l'écoulement du pus et l'empêcher de fuser dans les gaînes du tendon.

381 *bis*. **Amputation d'un métacarpien isolé**. — *Méthode ovalaire*. — Faire une incision ovalaire dont le sommet dépasse d'un centimètre au moins le point où l'os doit être coupé et dont la base correspond au pli digito-palmaire. Détacher les muscles interosseux en glissant le bistouri entre eux et le métacarpien à amputer : passer l'instrument au-dessous de l'os et le faire sortir par la base de l'incision ; puis couper le métacarpien avec la pince de Liston ou la scie à chaîne. — Pansement : lier les artères. Maintenir les lèvres de la plaie en contact, bandelettes de diachylon et position élevée.

Fig. 175. — Désarticulation du métacarpien du pouce (Sédillot).

382. **Désarticulation du métacarpien du pouce**. — *Méthode ovalaire* (*fig.* 175). — Porter la main malade dans la pronation ; faire soutenir le poignet et écarter les quatre métacarpiens. Avec un bistouri long et étroit, porter la pointe à 2 centimètres au-

dessus de l'articulation, faire une incision longitudinale *ac* jusqu'à la commissure du pouce ; contourner ce doigt, remonter sur la face dorsale *b*, et revenir au point de départ *a* ; diviser les fibres musculaires adhérentes à l'os ; couper les tendons ; faire basculer l'os ; ouvrir l'articulation et le détacher. — Pansement simple ; bandelettes agglutinatives.

383. **Désarticulation du cinquième métacarpien.** — *Méthode à lambeaux.* — La main du malade étant en *pronation* pour le *côté gauche* (*fig.* 176), *en supination* pour le *côté droit*, faire

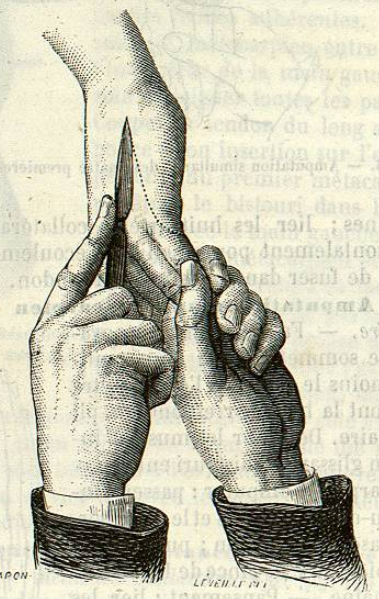

Fig. 176. — Côté gauche, 1er temps.

avec la pointe du bistouri, en commençant à l'extrémité supérieure du dernier espace interosseux, une incision tombant insensiblement sur le bord interne de la première phalange, à 1 centimètre de la seconde ; porter le bistouri transversalement, et faire à la face opposée une incision semblable à la première et s'arrêtant au même point correspondant. Quand le lambeau a été ainsi circonscrit, mettre la main en *pronation*

pour le *côté droit*, en *supination* pour le *côté gauche* (*fig.* 177) ; faire écarter les autres doigts par un aide, introduire le bistouri entre les deux métacarpiens et rejoindre les incisions palmaire

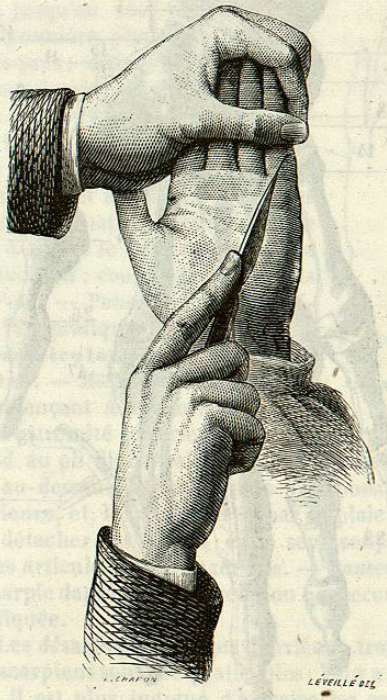

Fig. 177. — Main gauche, 2e temps.

et dorsale. Pour pénétrer dans l'articulation, porter le tranchant du bistouri obliquement en dehors vers le quatrième métacarpien ; dans cette direction on rencontre les ligaments interosseux ; couper ces ligaments (*fig.* 178), luxer et désarticuler en passant le bistouri au-dessous du métacarpien. — *Pansement* : Réunir à l'aide des bandelettes agglutinatives.

Préférer cette méthode à la méthode ovalaire. La principale difficulté est dans la pénétration dans l'articulation.

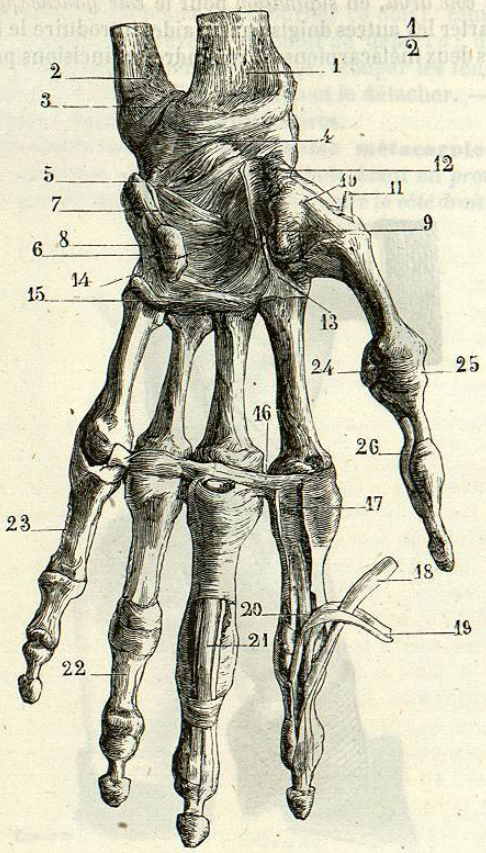

Fig. 178. — Ligaments de la main, face antérieure (*).

(*) 1, radius; 2, cubitus; 3, capsule de l'articulation radio-cubitale inférieure; 4, ligament radio-carpien; 5, pisiforme; 6, os crochu; 7, ligament pisi-cenciformien; 8, ligament pisi-métacarpien; 9, trapèze; 10, capsule trapézo-métacarpienne; 11, tendon du long abducteur du pouce; 12, gouttière du grand palmaire; 13, tendon du grand palmaire, 14, ligament rayonné; 15, ligament transversal recouvrant la base des métacarpiens; 16, ligament transverse du métacarpe (l'articulation métacarpo-phalangienne du petit doigt a été ouverte); 17, gaîne des tendons fléchisseurs; 18, tendon du fléchisseur profond; 19, tendon du fléchisseur superficiel; 20, repli synovial; 21, tendon en ponction dans leur gaîne; 22, gaîne complétement enlevée; 23, idem; 24, os sésamoïde externe; 25, ligament latéral externe; 26, tendon du long fléchisseur propre du pouce. (Beaunis et Bouchard, *Anatomie descriptive*. Paris, 1868.)

384. **Désarticulation du deuxième métacarpien.** — *Méthode ovalaire* (*fig.* 179). — La main du malade étant en pronation, le pouce et le médius suffisamment écartés, faire sur le dos du poignet, à 16 millimètres en avant de l'apophyse styloïde du radius *d*, une incision que l'on continuera jusqu'au côté interne de la base de la première phalange *c* que l'on rase de très-près; diriger le bistouri sur le pli digito-palmaire, le ramener en dehors sur la face dorsale *a* et terminer l'incision sur l'extrémité de la première *d*. Ecarter les lèvres de la plaie; glisser le bistouri entre l'os et les chairs, — sur les côtés, à la face palmaire, — puis ramener le bistouri à soi et le faire sortir par la base de l'incision; couper les ligaments et luxer l'os. — Pansement comme ci-dessus. — Peu pratiquée.

Fig. 179. — Désarticulation du second os du métacarpe (Sédillot).

385. **Désarticulation du troisième métacarpien.** — *Méthode ovalaire.* — Incision commençant à 1 centimètre au-dessus de l'extrémité supérieure du métacarpien et dont la base répond au pli digito-palmaire; écarter les bords; passer le bistouri au-dessous de l'os, le plus près possible de l'extrémité supérieure, et, le faisant sortir par la plaie du pli digito-palmaire, détacher les chairs d'un seul coup; puis pénétrer dans les articulations et luxer l'os. — *Pansement* : Lier les artères; charpie dans la plaie et réunion par seconde intention. — Peu pratiquée.

Nota. — Les désarticulations des deuxième, troisième et quatrième métacarpiens sont peu praticables; s'il y a fracture, avec broiement, il est plus indiqué d'extraire les esquilles. Si la lésion n'atteint pas les articulations, il faut amputer dans la continuité : si les articulations sont malades, il faut amputer au-dessus, c'est-à dire faire la désarticulation radio-carpienne.

CHAPITRE X

MALADIES EXTERNES DE L'ABDOMEN.

Maladies de l'abdomen en général. — Contusions. — Abcès des parois. — Kyste hydatique. — Rhumatisme des parois abdominales. — Plaies. Épanchements dans le péritoine.