jours, comme autrefois, appliquer plusieurs serres fines ou quelques points de suture.

Si la division est complète, *périnéoraphie*.

---

# CHAPITRE XVII

## MALADIES DES MEMBRES INFÉRIEURS.

*Maladies de la hanche et de la cuisse.* — Plaies. — Ligature de l'artère fémorale. — Névralgie sciatique. — Luxations. — Coxalgie. — Fractures du fémur. — Désarticulation de la hanche. — Amputation de la cuisse.

*Maladies du genou.* — Contusions. — Hygroma. — Plaies. — Corps étrangers. — Hydarthrose. — Luxations de la rotule. — Tumeur blanche. — Fractures de la rotule. — Anévrysme de l'artère poplitée. — Ligature de l'artère poplitée. — Désarticulation du genou. — Luxations du tibia.

*Maladies de la jambe et du pied.* — Plaies, contusions, maladies cutanées, etc. — Varices. — Phlegmasia alba dolens. — Ligatures de l'artère tibiale antérieure, de la tibiale postérieure, de la pédieuse. — Fractures des deux os de la jambe, du tibia, du péroné. — Résection du péroné. — Luxation du pied ou tibio-tarsienne. — Entorse. — Tumeur blanche de l'articulation tibio-tarsienne. — Rupture du plantaire grêle ou coup de fouet. — Amputation. — Désarticulations tibio-tarsienne, médio-tarsienne, tarso-métatarsienne. — Saignée du pied. — Fracture du calcanéum. — Luxations des os du tarse, du métatarse. — Luxation et fracture des orteils. — Rupture du tendon d'Achille. — Section du tendon d'Achille. — Désarticulation des cinq orteils ensemble, du gros orteil, du 4e orteil, des doigts, du 1er métatarsien, du 5e métatarsien. — Onyxis. — Ongle incarné. — Cors aux pieds, œil de perdrix.

### SECTION I

#### MALADIES DE LA HANCHE ET DE LA CUISSE.

545. **Plaies.** — Voir *Plaies ordinaires* (115 et suiv.); en cas de plaie grave ayant occasionné la blessure de l'artère fémorale, compression digitale longtemps continuée (*fig.* 275) ou ligature.

546. **Ligature de l'artère fémorale.** — *Points de repère* : Ligne partant du milieu de l'espace compris entre la symphyse



pubienne et l'épine iliaque antérieure et supérieure et aboutissant à la partie postérieure et interne du condyle interne du fémur (*fig.* 276, 277).

1° *En haut*, faire fléchir la jambe sur la cuisse et la cuisse sur le bassin, et faire saillir le couturier *d* au côté interne duquel est placée l'artère. A cinq travers de doigt du ligament de Poupart, faire une incision de 8 à 9 centimètres (*fig.* 277, 1); porter et retenir en dehors le bord interne du couturier, inciser avec précaution le tissu cellulaire; diviser l'aponévrose sur la sonde cannelée. En dedans du bord interne du couturier *d* (*fig.* 276) est l'artère *m* accolée à sa veine fémorale satellite *s*;

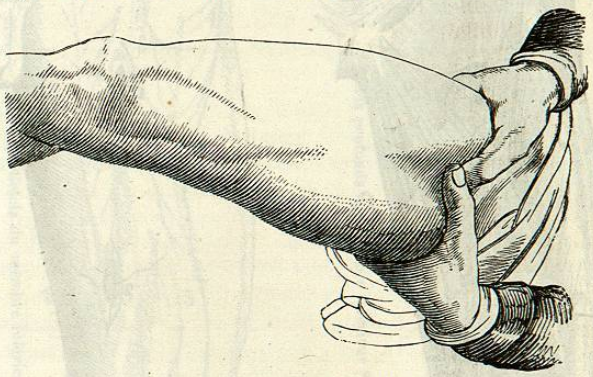

*Fig.* 275. — Compression de l'artère crurale.

l'éloigner avec précaution de la gaîne à l'aide du bec de la sonde pour ne pas comprendre dans la ligature le nerf *t* qui est placé en dehors et un peu en avant. Introduire la sonde entre la veine et le nerf et passer la ligature. — Pansement simple; chaleur autour du membre.

2° *Au niveau de l'anneau du troisième adducteur* (*fig.* 277, 2). Sur le trajet de la ligne indiquée plus haut, faire une incision de 8 à 9 centimètres dont l'extrémité inférieure s'arrêtera au-dessus du quart inférieur de la cuisse. Écarter en dedans le muscle couturier *d*, *u*; ouvrir la gaîne avec le bistouri, éviter de blesser le nerf qui est antérieur, la veine qui est postérieure; passer l'aiguille de Cooper munie d'un fil de dedans en dehors. Pansement ordinaire.

*Nota.* — Opération qu'on ne fera que d'urgence.

546 *bis*. **Névralgie sciatique.** — Symptômes. — 1° *Locaux* : Sur le trajet du nerf sciatique (*fig.* 279), douleurs plus ou moins

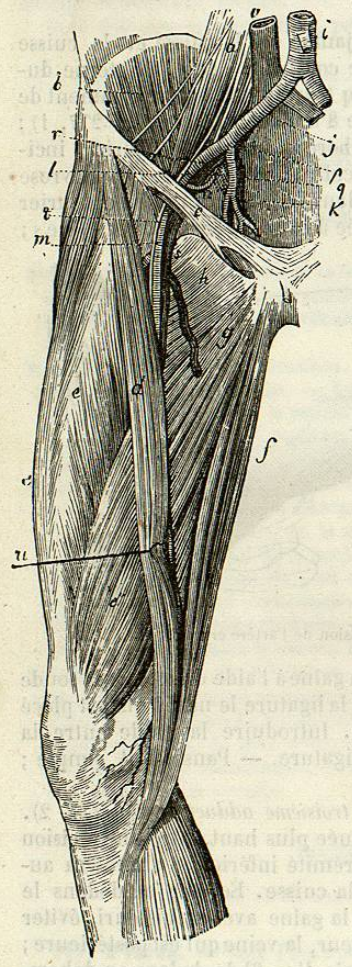

*Fig.* 276. — Disposition anatomique des muscles, nerfs et vaisseaux de la cuisse.

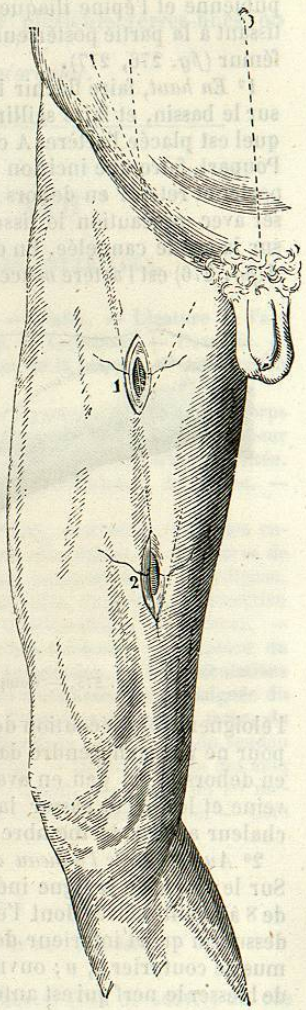

*Fig.* 277. — Ligature de l'artère fémorale (*).

(*) 1, en haut ; 2, au niveau de l'anneau du troisième abducteur.

*Fig.* 278. — Nerfs superficiels du membre inférieur (*).

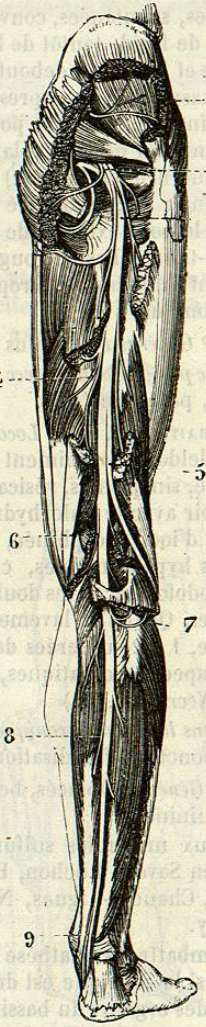

*Fig.* 279. — Nerfs profonds du membre inférieur (**).

(*) 1, rameaux du fémoro-cutané ; 2, rameaux du nerf anal ; 3 et 4, branches cutanées du petit sciatique ; 5, nerf accessoire du saphène externe ; 6, saphène externe ; 7, branche calcanéenne venue du tibial postérieur ; 8, rameaux postérieurs du saphène externe (Fort. *Anatomie*, 1868).

(**) 1, nerf fessier supérieur ; 2, fessier inférieur ou petit sciatique ; 3, grand

vives, spontanées, convulsives, lancinantes, avec sensation tantôt de froid, tantôt de brûlure, gênant ou empêchant la marche et la station debout, revenant le plus souvent par crises ou s'exaspérant par la pression qui provoque des douleurs plus ou moins vives dans les points suivants : au-dessus du sacrum (1) ; au niveau de l'articulation sacro-iliaque ; au sommet de l'échancrure sciatique (2) ; vers le bord supérieur du grand trochanter (3) ; le long de la cuisse (4) ; dans le creux poplité (6) ; sur le bord externe de la rotule (5) ; vers l'articulation péronéo-tibiale. Pas de rougeur à la peau, quelquefois amaigrissement du membre, atrophie musculaire quand la maladie est chronique.

2° *Généraux* : Le plus souvent nuls.

*Ne pas confondre avec* coxalgie (548), rhumatisme musculaire (24), paralysie (165).

Traitement. — 1° *Local :* Frictions stimulantes avec le baume opodeldoch, le liniment volatil camphré, l'essence de térébenthine, sinapismes, vésicatoires volants répétés et pansés matin et soir avec le chlorhydrate de morphine (0,025 à 0,05), teinture d'iode morphinée, collodion élastique morphiné, injections hypodermiques, chloroforme et gutta-percha, collodion à l'iodoforme ; si les douleurs sont très vives, sangsues et ventouses. Quarts de lavements térébenthinés (essence de térébenthine, 1 à 2 cuillerées dans un jaune d'œuf). Bains, douches de vapeurs aromatiques, fumigations narcotiques, sulfureuses. (V. *Névralgies*, 39.)

*Dans la forme chronique* : cautères, moxas, acuponcture, électro-poncture, faradisation.

2° *Général :* Opiacés, belladone, iodure de potassium, sulfate de quinine.

Eaux minérales sulfureuses chaudes en bains, douches : Aix en Savoie, Luchon, Bagnères, Enghien, Guano ; — Mont-Dore, Chaudes-Aigues, Néris, Plombières, Luxeuil, Bourbon-Lancy.

Combattre la diathèse rhumatismale ou syphilitique. Chercher si la sciatique est déterminée par une lésion organique d'un des organes du bassin, tels que cancer de l'utérus, etc. ; si elle est occasionnée par une intoxication.

sciatique ; 4, rameaux du demi-membraneux et du grand adducteur ; 5, sciatique poplité externe ; 6, sciatique poplité interne ; 7, rameaux du soléaire ; 8, nerf tibial postérieur ; 9, division du tibial postérieur en plantaires (Fort. *Anatomie*, 1868).



547. **Luxations.** — Voici la classification des divers auteurs, d'après Fano.

| Boyer. | Gerdy. | Nélaton. | Malgaigne. |
|---|---|---|---|
| En haut et en dehors. En bas en en arrière. | Iliaque. Sacro-sciatique. | Ilio-ischiatique. | Iliaque. Ischiatique. |
| En bas et en dedans. | Sous-pubienne. | Ischio-pubienne. | Ischio-pubienne. Sous-périnéale. |
| En haut et en dedans. | Sus-pubienne. | Ilio-pubienne. | Ilio-pubienne. Sus-cotyloïdienne. |
| | Ischiatique. | Ischiatique. | Sous cotyloïdienne. |

I. **Luxation ilio-ischiatique** ou **Iliaque** ou **en haut et en dehors.** — Tête du fémur à la partie inférieure de la fosse iliaque (*fig.* 260), grand trochanter en avant.

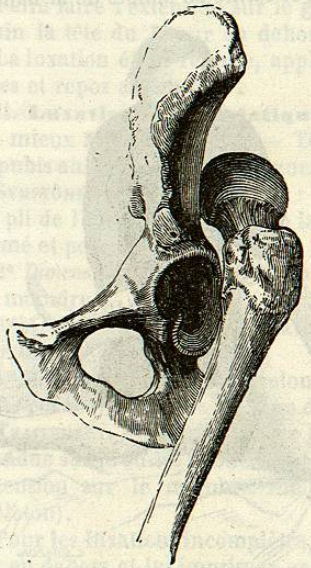

*Fig.* 280. — Luxation iliaque, ou ilio-ischiatique, ou en haut et en dehors.

*Fig.* 281. — Luxation iliaque, apparence de la saillie en dehors de la hanche.

Symptomes. — Douleur locale et gonflement.

1° *Déformation* : Existence d'un creux au pli de l'aine ;

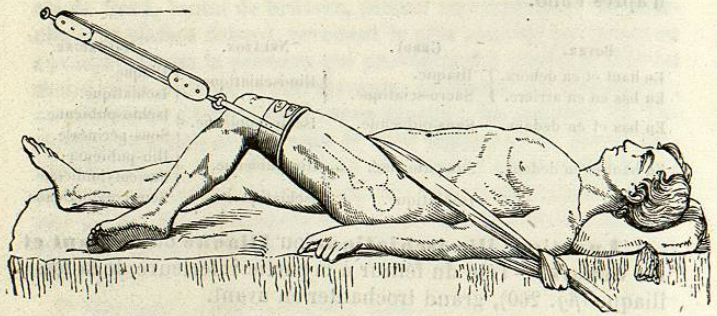

*Fig.* 282. — Procédé de Cooper.

saillie de la tête du fémur dans la région fessière ; élévation du pli fessier ; élargissement et saillie en dehors de la hanche.

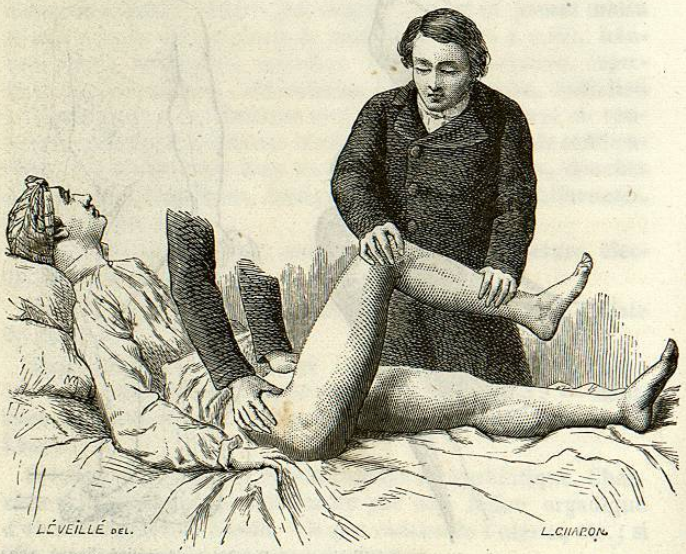


*Fig.* 283. — Réduction des luxations par le procédé de Desprès.

2° *Dimension* : Raccourcissement du membre.
3° *Attitude* : Rotation du membre en dedans (*fig.* 281).



4° *Mobilité* : Mouvements volontaires abolis, mouvements communiqués en partie possibles.

*Ne pas confondre avec* fracture du col du fémur (549), contusions, luxations complètes ou incomplètes.

Traitement. — Faire coucher le malade sur le côté *sain*; la cuisse luxée *fléchie* à angle droit sur le bassin, la jambe sur la cuisse ; placer un lacs contre-extenseur dans le pli de l'aine du côté malade, fixer le lacs extenseur au-dessus du genou ; faire exécuter des tractions lentes suivant l'axe du fémur placé dans cette position (Nélaton).

A. Cooper fait coucher le malade sur le dos (*fig.* 282), place le lacs extenseur au-dessus du genou et tire la cuisse malade de telle sorte qu'elle croise la cuisse saine, puis imprime à cette cuisse malade une légère rotation en dehors.

Le blessé étant placé comme dans le procédé Nélaton, imprimer à sa cuisse un mouvement de rotation en dehors, après quoi on la ramène *doucement* (*fig.* 283) en bas et en dedans (Desprès).

Faire faire l'extension sur le genou fléchi, refouler avec la main la tête du fémur en dehors et en dedans (Malgaigne).

La luxation étant réduite, application de compresses résolutives et repos au lit.

II. **Luxation ilio-ischiatique** ou **en haut et en dedans**, ou mieux **Ilio-pubienne.** — Tête du fémur en rapport avec le pubis au voisinage de l'échancrure *ilio-pubienne*.

Symptômes. — 1° *Déformation* : Tête du fémur faisant saillie au pli de l'aine ; dépression de la fesse ; grand trochanter déprimé et porté en avant.

2° *Dimension* : Longueur du membre normale, plus grande ou moindre.

3° *Attitude* : Cuisse dans l'extension ; rotation en dehors et souvent abduction.

4° *Mobilité* : Mouvements volontaires impossibles.

*Ne pas confondre avec* fracture du col du fémur (549, II).

Traitement. — Faire coucher le malade sur le dos, la jambe étendue sur la cuisse ; contre-extension suivant l'axe du tronc ; extension sur le membre inférieur oblique et en dehors (Nélaton).

Pour les luxations incomplètes, faire fléchir la cuisse, la porter en dehors et lui imprimer ensuite un mouvement de rotation en dedans (Malgaigne).

III. **Luxation ischiatique** ou **en bas** et **en dehors** et **en arrière.** — Tête du fémur au niveau de la gouttière qui surmonte la tubérosité sciatique ; grand trochanter en avant.

Symptomes. — 1° *Déformation* : Saillie de la tête du fémur au-dessus de la tubérosité sciatique ; dépression à la région inguinale ; grand trochanter en dehors et en avant.

2° *Dimension* : Raccourcissement dans la flexion ; allongement dans l'extension (Nélaton).

3° *Attitude* : Cuisse fléchie sur le bassin ; membre dans l'adduction et dans la rotation en dedans. Quelquefois engourdissement du membre luxé ; douleur locale et gonflement.

*Ne pas confondre avec* luxation iliaque (547, I) : dans la luxation ischiatique, la flexion de la cuisse est plus prononcée et la tête fémorale plus rapprochée de la tubérosité sciatique ; ni avec contusion, fractures du col (509).

Traitement. — Comme ci-dessus. Faire fléchir la cuisse et exercer des tractions suivies d'un mouvement de rotation du membre en dehors et d'une pression sur la tête du fémur (Malgaigne). Procédé Desprès pour les luxations incomplètes.

*Fig.* 204. — Luxation ischiatique.

IV. **Luxation ischio-pubienne** ou **dans le trou ovale** ou **en bas et en dedans.** — Tête du fémur occupant complétement ou incomplétement le trou ovale (*fig.* 285).

Symptomes. — 1° *Déformation* : Aplatissement de la fesse ; abaissement du pli fessier ; convexité à la partie interne et supérieure de la cuisse ;

2° *Dimension* : Allongement de 3 à 5 centimètres ;

3° *Attitude* : Cuisse fléchie sur le bassin, abduction du membre et rotation en dehors (*fig.* 296) ;

4° *Mobilité* : Adduction, extension et rotation en dedans impossibles ; abduction et flexion possibles.

*Ne pas confondre avec* les autres luxations.



Traitement. — Relever fortement la cuisse en dehors et exercer une légère traction dans ce sens en pressant sur la tête du fémur avec la main (Malgaigne). Bon procédé pour la luxation incomplète.

Pour la luxation complète, même procédé que pour la luxation ilio-ischiatique ; procédé Nélaton excellent. On peut y ajouter une traction transversale exercée à l'aide d'un lacs placé à la

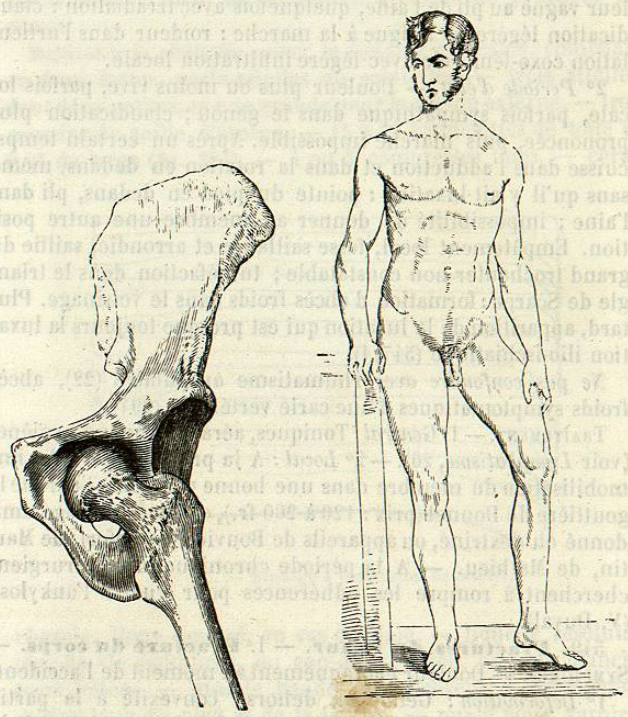

*Fig.* 285. — Luxation ischio-pubienne.

*Fig.* 286. — Luxation ischio-pubienne.

partie supérieure et interne de la cuisse et dont les chefs sont noués de manière à représenter un large anneau dans lequel le chirurgien engage la tête qu'il relève pour faire la traction analogue avec le procédé dit en cravate.

*Nota.* — Dans les luxations récentes, commencer par les méthodes dites de douceur : combiner la flexion et la rotation.

*Par la flexion*, on dégage la tête du fémur des obstacles qui la retiennent ; *par la rotation*, on lui fait parcourir tous les points de la circonférence du cotyle jusqu'à ce qu'elle soit en rapport avec la déchirure capsulaire, par laquelle elle rentrera : — moyen facile qui ne demande pas le secours d'aides (Desprès).

548. **Coxalgie.** — Symptômes. — 1° *Période de début.* — Douleur vague au pli de l'aine, quelquefois avec irradiation : claudication légère et fatigue à la marche : roideur dans l'articulation coxo-fémorale avec légère infiltration locale.

2° *Période d'état.* — Douleur plus ou moins vive, parfois locale, parfois sympathique dans le genou ; claudication plus prononcée, puis marche impossible. Après un certain temps, cuisse dans l'adduction et dans la rotation en dedans, même sans qu'il y ait luxation : pointe du pied en dedans, pli dans l'aine ; impossibilité de donner au membre une autre position. Empâtement local, fesse saillante et arrondie, saillie du grand trochanter non constatable ; tuméfaction dans le triangle de Scarpa : formation d'abcès froids dans le voisinage. Plus tard, apparition de la luxation qui est presque toujours la luxation ilio-ischiatique (547, I).

*Ne pas confondre avec* rhumatisme articulaire (22), abcès froids symptomatiques d'une carie vertébrale (294).

Traitement. — 1° *Général* : Toniques, aération, bonne hygiène, (voir *Lymphatisme*, 26). — 2° *Local :* A la première période, immobilisation du membre dans une bonne position à l'aide de la gouttière de Bonnet (prix : 120 à 200 fr.), ou bien bandage amidonné ou dextriné, ou appareils de Bouvier, de Lefort, de Martin, de Mathieu. — A la période chronique, des chirurgiens cherchent à rompre les adhérences pour guérir l'ankylose (V. Duval).

549. **Fractures du fémur.** — I. **Fracture du corps.** — Symptomes. — Douleur et craquement au moment de l'accident.

1° *Déformation :* Genou en dehors ; convexité à la partie externe et antérieure de la cuisse ; gonflement au niveau de la fracture.

2° *Dimension :* Raccourcissement de 2 à 6 centimètres.

3° *Attitude :* Décubitus dorsal, pied en dehors.

4° *Mobilité* anormale ; placer la main sous la cuisse à l'endroit lésé ; chercher à soulever le membre, et alors il se forme un angle produit par les deux fragments ; crépitation faiblement perceptible dans ce mouvement. Ces phénomènes sont très-rares chez les enfants dont les os sont plus flexibles et ont plus



de tendance à se tordre ; perte de la fonction du membre.

*Ne pas confondre avec* contusion.

Traitement. — Faire faire l'extension par un aide qui saisit le talon d'une main, la partie antérieure du pied de l'autre en appliquant la face palmaire sur le dos du pied, et le pouce sur la face plantaire ; faire faire la contre-extension sur le bassin ; faire la coaptation à l'aide de pressions légères.

Maintenir la réduction avec le *bandage de Scultet*, consistant en drap fanon, porte-attelles ou serviettes, — trois attelles, dont deux petites, et une grande pour la région externe, — trois coussins de paille d'avoine, — 15 à 20 bandelettes de toile de 0,05 de large (*fig.* 287), — 4 ou 5 compresses fines, — cérat,

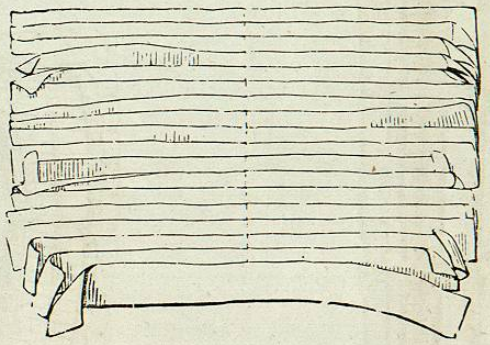

*Fig.* 287. — Bandage à bandelettes de Scultet.

charpie, linge fenêtré, en cas de plaie, — liqueur résolutive (eau-de-vie camphrée, ou eau-de-vie salée, ou eau blanche) pour lotions, — grande bande pour prévenir l'engorgement œdémateux du pied et de la jambe, — ouate pour garnir le talon et en prévenir les eschares ; coussin de caoutchouc ou vessie pleine d'eau.

Le *bandage de Desault* (*fig.* 288) diffère du précédent en ce que les deux attelles interne et externe dépassent le pied. Convient mieux aux fractures obliques.

La *gouttière de Bonnet* (de Lyon) (*fig.* 289), remplie d'ouate et matelassée, 8 à 15 bandelettes autour de la fracture, convient dans tous les cas simples ou compliqués de plaies, dans les fractures directes ou obliques.

*Appareils inamovibles* : Bandages dextrinés, amidonnés, en papier (voir *Fractures de l'humérus*, 355, B).

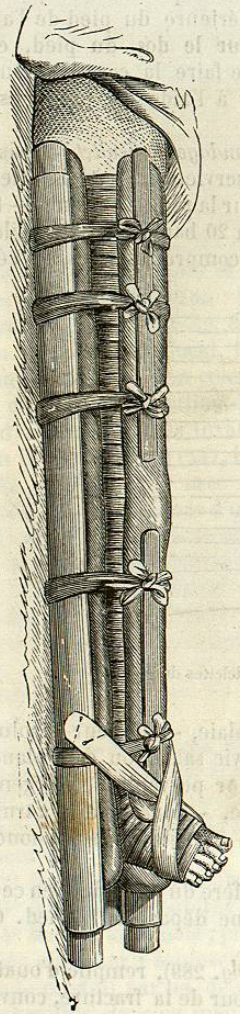

*Fig.* 288. — Fracture du fémur : appareil à extension continue (Desault).

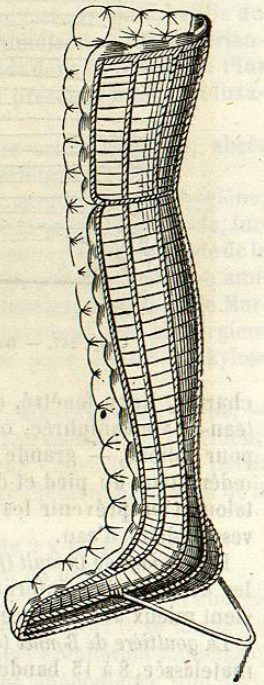

*Fig.* 289. — Gouttière pour la fracture de la cuisse.



| | | |
|---|---|---|
| ℞ | Dextrine | 500 gr. |
| | Alcool camphré | 300 — |
| | Eau chaude | 200 — |

Délayez comme p. 314.

*Appareils de Merchie* : Tailler, comme pour les fractures du

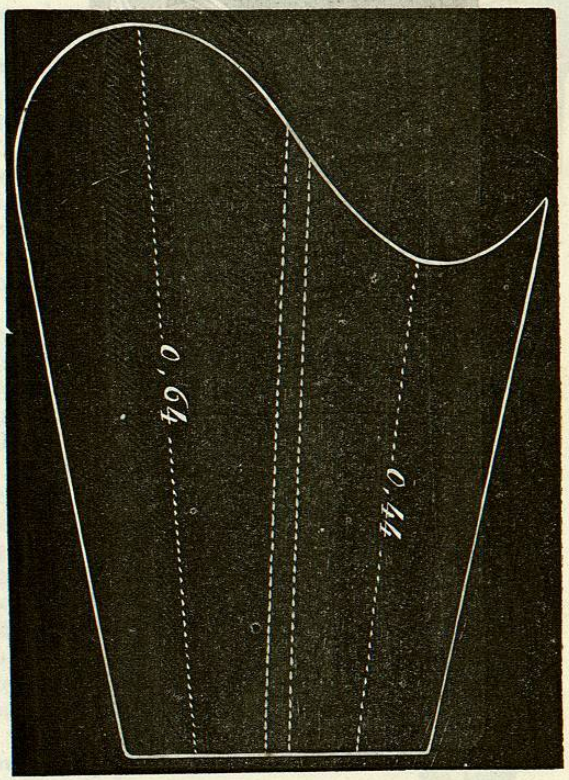


*Fig.* 290. — Appareils modelés de Merchie. — Patron des attelles de la cuisse.

bras, deux attelles en carton, l'une externe, ayant 0,46 de hauteur, l'autre interne ayant 0,44 : les faire dessécher et les appliquer comme il a été dit aux fractures du bras, p. 315.

Protéger, à l'aide de cerceaux, le membre fracturé.

*Contre l'eschare du talon*, qui n'arrive jamais avec l'appareil

de Bonnet, vessie de porc remplie d'eau, ou bien talonnière en caoutchouc (*fig.* 294), coussin hydrostatique.

*Pour les petits enfants* : Bande roulée enveloppant tout le



*Fig.* 291. — Appareil de Merchie. — Attelles modelées pour la cuisse.

membre; trois petites attelles, compresses et bande recouvrant les attelles. Quelquefois attelles de carton mouillé et bandage amidonné.

*Pour les enfants plus âgés* : Compresses sur la partie lésée; attelles immédiates de Dupuytren, en carton mouillé ou en bois appliquées sur les compresses; bandage de Scultet.



Lever l'appareil après 50 jours chez les adultes, et après 30 ou 35 jours chez les enfants.

*Appareil Sarazin.* — Suivant les indications données page 316, tailler dans la toile métallique un appareil selon les mesures ci-dessous (*fig.* 293). La contre extension est faite par le spica, l'extension au moyen de la tige de fer glissant dans une mortaise et placée à la partie interne, la mortaise étant garnie d'une vis de pression. Pour appliquer l'appareil, recourber en dehors au voisinage de l'extremité supérieure de l'attelle des pièces de toile métallique qui la dépassent, de façon à ébaucher la béquille ischio-périnéo-crurale, puis recourber les valves et la bottine en gouttière, desserrer la vis de pression et garnir tout l'appareil d'une épaisse couche d'ouate: glisser alors l'appareil sous le membre fracturé, l'attelle placée contre la face interne, serrer le spica autour

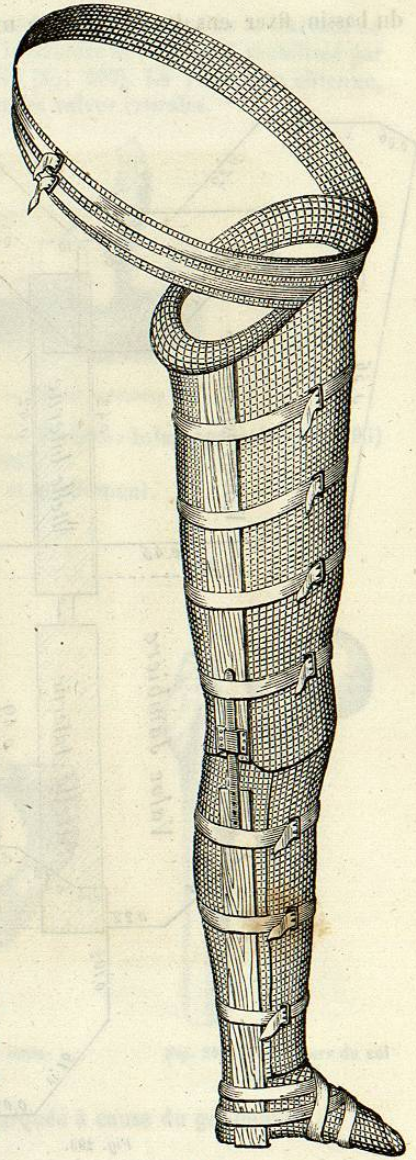

*Fig.* 292.

du bassin, fixer ensuite de la même manière la bottine et la

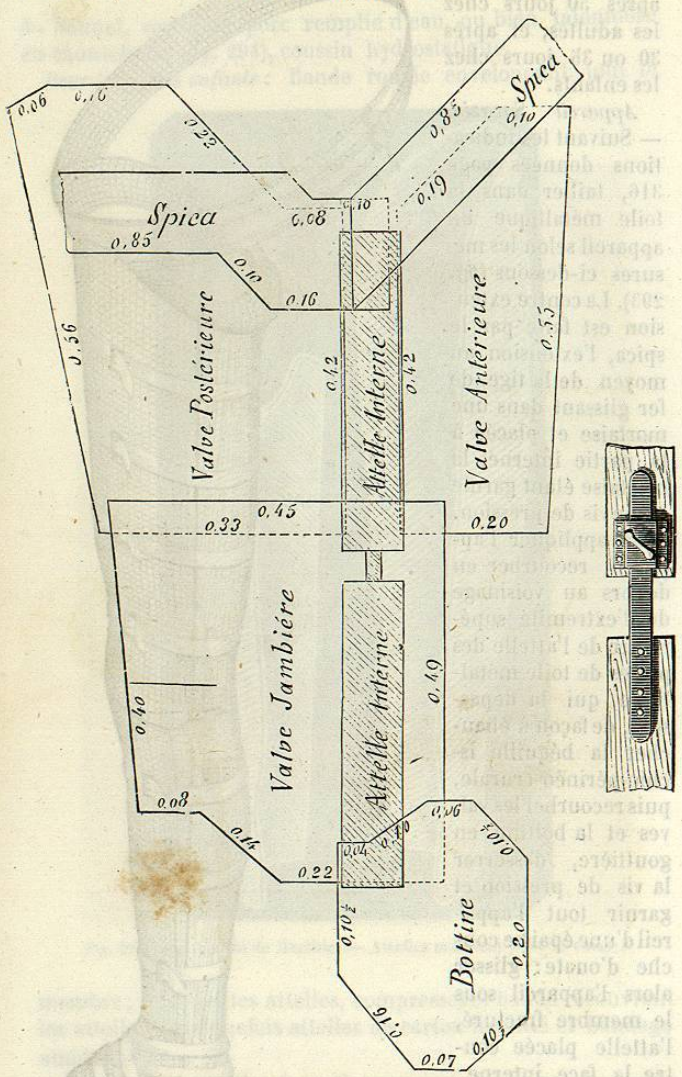


*Fig.* 293.



valve jambière. Procéder alors à la réduction de la fracture en faisant tirer sur la partie inférieure de l'appareil mobilisée par le desserrement de la vis (*fig.* 292). La réduction obtenue, serrer la vis et appliquer les valves crurales.

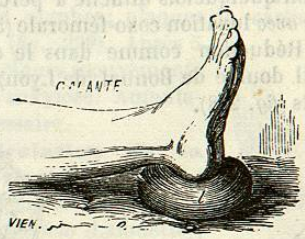


*Fig.* 294. — Coussin calcanéen (*).

II. **Fracture du col.** — *Variétés*: Intracapsulaire (*fig.* 295) ou extracapsulaire (*fig.* 296).

Symptomes. — Douleur et gonflement.

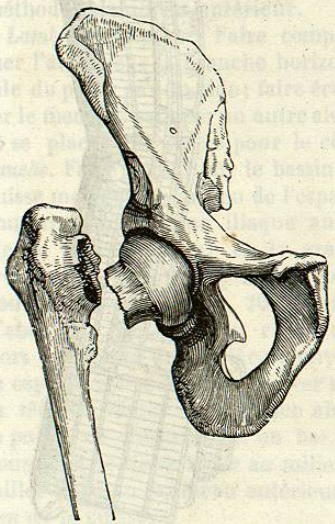

*Fig.* 295. — Fracture du fémur intra-capsulaire.

*Fig.* 296. — Fracture du col du fémur.

1° *Déformation*: Peu marquée à cause du gonflement.

(*) *e*, lit ; *t*, talon.