2° *Dimension* : Raccourcissement de quelques millimètres à 8 ou 10 centimètres.

3° *Attitude* : Rotation du pied en dehors (*fig.* 297).

4° *Mobilité* : Abolition des fonctions du membre (non constante); crépitation quelquefois difficile à percevoir.

Ne pas confondre avec luxation coxo-fémorale (547), contusion.

TRAITEMENT. — Réduction comme dans le cas précédent; préférer l'appareil double de Bonnet (de Lyon) pour immobiliser les fragments (*fig.* 298).

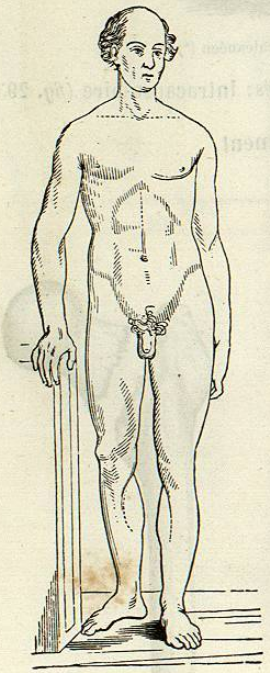

Fig. 297. — Fracture du fémur, rotation du pied en dehors.

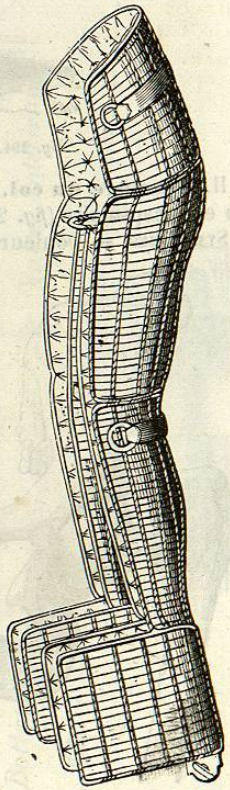

Fig. 298. — Gouttière double pour les fractures du fémur (Bonnet).

III. **Fracture des condyles du fémur.** — SYMPTOMES. — Genou aplati, rotule moins saillante, cachée entre les deux condyles, et plus saillante quand on les rapproche; douleur; épanchement articulaire, mouvements latéraux plus étendus, crépitation.

TRAITEMENT. — Placer le membre dans l'extension; traitement antiphlogistique local très-énergique; quelquefois sangsues en grand nombre; plaques de carton mouillé dans le creux poplité (*fig.* 299). Après 5 ou 6 semaines, quelques mouvements pour prévenir l'ankylose. Amputation souvent nécessaire.

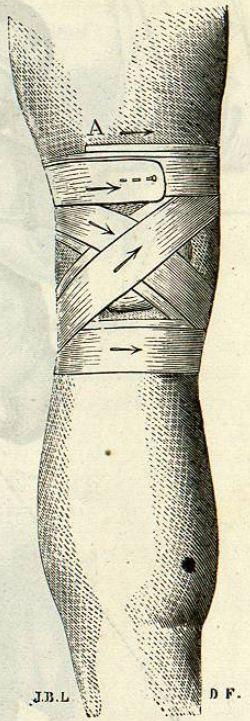

Fig. 299. — Bandage du creux poplité.

550. **Désarticulation de la hanche.** — Différentes méthodes :

1° *A lambeau antérieur* (Mance);

2° *A lambeau postérieur* (Lalouette);

3° *A deux lambeaux* (Béclard, Lisfranc);

4° *Méthode circulaire* (Abernethy);

5° *Méthode ovalaire*;

6° *Méthode elliptique*. Préférer la méthode à lambeau antérieur.

Lambeau antérieur : Faire comprimer l'artère sur la branche horizontale du pubis par un aide; faire écarter le membre sain par un autre aide, et se placer en *dehors* pour le côté *gauche*. Faire fléchir sur le bassin la cuisse malade; au milieu de l'espace compris entre l'épine iliaque antérieure et supérieure, et le grand trochanter, passer à plat un long couteau interosseux (*fig.* 300), dirigé d'abord de bas en haut et de dehors en dedans de manière à ouvrir la capsule articulaire et à arriver sur la tête du fémur *d*; ramener alors la pointe de l'instrument en bas, le pousser et le faire sortir au milieu du pli inguino-crural *dcb* : tailler ainsi un lambeau antérieur *b* descendant jusqu'au *milieu* de la cuisse.

Faire relever le lambeau, comprimer l'artère ouverte; porter le couteau par-dessous la cuisse (A. Guérin), appliquer le tranchant sur le bord interne des chairs, et couper en tenant toujours la pointe du couteau en haut.

Pour le côté *droit*, se placer *en dedans* et tailler le lambeau

de dedans en dehors de manière à faire sortir la pointe du bistouri au milieu de l'espace entre l'épine iliaque et le grand trochanter.

Pansement: Rapprocher les lèvres de la plaie, et appliquer plusieurs points de suture.

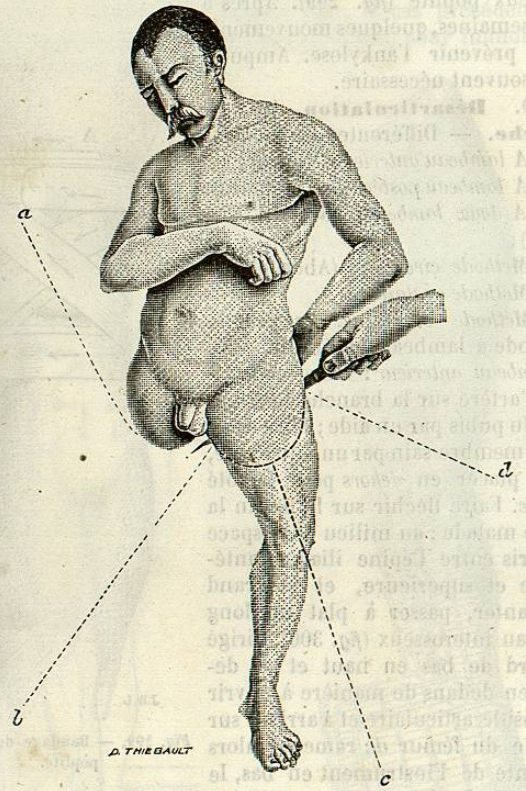

Fig. 300. — Désarticulation coxo-fémorale (*).

551. **Amputation de la cuisse.** — 1° *Méthode circulaire* : Faire comprimer l'artère sur la branche horizontale du pubis ; faire rétracter la peau par un aide qui embrasse de ses deux mains la périphérie du membre. Se placer en dehors, inciser

(*) *a*, Moignon de la jambe droite ; *b c d*, lambeau antérieur (Sédillot, *Méd. opératoire*).

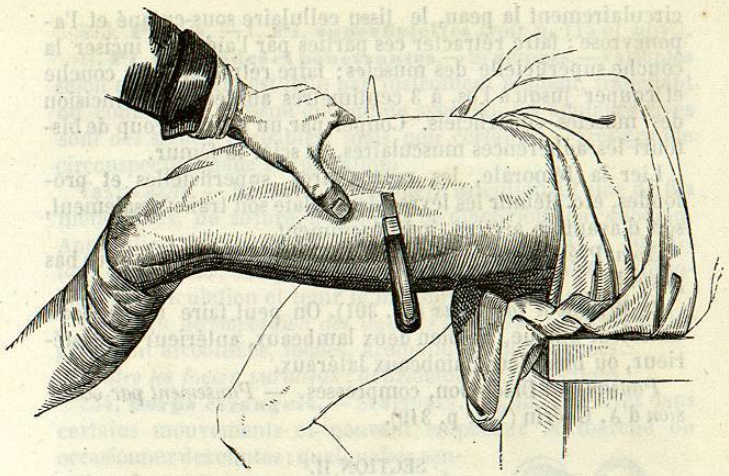

Fig. 301. — Amputation de la cuisse, procédé Vermale.

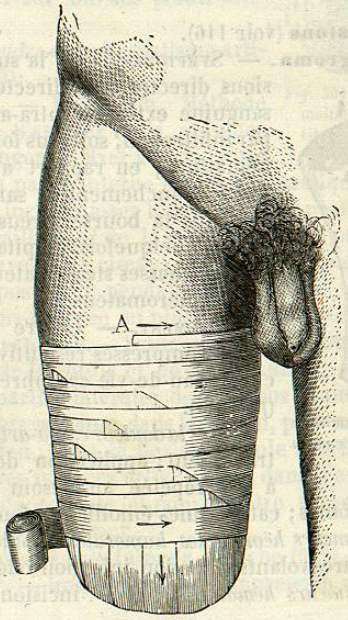

Fig. 302. — Bandage de la cuisse (*).

(*) A, direction des tours de bande.

circulairement la peau, le tissu cellulaire sous-cutané et l'aponévrose ; faire rétracter ces parties par l'aide, et inciser la couche superficielle des muscles; faire rétracter cette couche et couper jusqu'à l'os, à 3 centimètres au-dessus de l'incision des muscles superficiels. Couper par un dernier coup de bistouri les adhérences musculaires, et scier le fémur.

Lier la fémorale, les musculaires superficielles et profondes, etc. Réunir les lèvres de la plaie soit transversalement, soit d'avant en arrière, indifféremment.

Nota. Préférer cette méthode; faire l'amputation le plus bas possible.

2° *Méthode à lambeaux* (*fig.* 301). On peut faire un lambeau antérieur unique, ou bien deux lambeaux, antérieur et postérieur, ou bien deux lambeaux latéraux.

Pansement : Diachylon, compresses. — *Pansement par occlusion* d'A. Guérin (Voir p. 319).

SECTION II.

MALADIES DU GENOU.

552 **Contusions** (voir 116).

552 *bis*. **Hygroma.** — Symptomes. — A la suite de contusions directes ou indirectes, extravasion sanguine extra ou intra-articulaire, soit par infiltration, soit sous forme de tumeur hématique, en rapport avec l'articulation : épanchement de sang ou de sérosité dans la bourse séreuse extracapsulaire ; quelquefois crépitation produite par des masses stéatomateuses, mélicériques, athéromateuses.

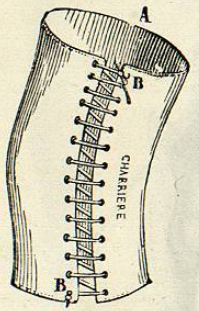

Fig. 303. — Genouillère placée, faite de peau ou de coutil.

Traitement. — Contre l'infiltration, repos, compresses résolutives d'eau blanche, d'eau-de-vie camphrée; genouillère (*fig.* 303).

Contre la douleur extra-articulaire, même traitement; application de sangsues (15 à 20) répétée au besoin selon l'intensité des symptômes; cataplasmes émollients; fomentations.

Contre les tumeurs hématiques humorales : topiques, teinture d'iode, vésicatoires volants, ponction, injection iodée, évacuation.

Contre les tumeurs hématiques solides: incision, écrasement, extirpation.

553. **Plaies.** — I. **Pl. superficielles** (voir p. 115 et suiv.).

II. **Pl. profondes et pénétrantes.**—Symptomes.—Variables selon que la plaie est faite par instrument piquant, tranchant ou contondant. L'issue du liquide synovial, les douleurs vives sont des signes probables, mais non certains. — Très-grande circonspection dans l'exploration.

Traitement. — Réunir par première intention à l'aide de fils métalliques, de suture, de bandes de diachylon, de collodion. Application de sangsues nombreuses et répétées, 15 à 30, autour de la plaie; cataplasmes émollients et laudanisés : immobiliser l'articulation et tenir le membre dans l'extension.

Contre la décomposition des liquides synoviaux : injections légèrement alcoolisées, iodées, aromatiques, phéniquées.

Contre les foyers purulents : débridement et injections.

554. **Corps étrangers.** — Symptomes. — Douleurs vives dans certains mouvements et pouvant empêcher la marche ou occasionner des chutes ; quelquefois sensation de craquement, perception du corps étranger sur un des points articulaires.

Fig. 304. — Corps étranger, moitié osseux, moitié cartilagineux (*).

Ne pas confondre avec rhumatisme articulaire (22, 23).

Traitement. — Extraction. Méthode sous-cutanée. S'assurer de la présence du corps étranger; le fixer avec le pouce et l'index à la partie interne du genou ; pratiquer sur le corps étranger une incision assez longue et assez profonde pour qu'il sorte sans tiraillement de la capsule ; s'il est pédiculé, couper le pédicule avec des ciseaux. Réunir de suite par première intention ; repos absolu pendant *quinze* jours.

Méthode sous-cutanée en plusieurs temps (Goyrand).

555. **Hydarthrose.** — Symptomes.— Au début double saillie sur les côtés de la rotule et de son ligament, s'étendant quelquefois aux parties latérales des tendons ; tumeur plus dure, plus large, plus saillante dans la flexion, plus molle, fluctuante dans l'extension ; dans la flexion, rotule très-fortement appliquée contre les surfaces articulaires ; dans l'extension, rotule mobile, très-dépressible et pouvant être ramenée sur la surface articulaire du fémur.

Ne pas confondre avec tumeur blanche (557), hygroma (552).

Traitement. — Immobilité et compression de l'articulation

(*) *a*, est le côté convexe, *b*, est le côté concave, qui est osseux.

au moyen de bandelettes de diachylon ou bien avec les appareils dextrinés; frictions sèches, alcooliques; vésicatoires volants souvent renouvelés ; alterner avec la teinture d'iode ; en cas d'insuccès, moxas, cautères volants. Si l'épanchement résiste à ces moyens, le membre étant placé dans l'extension, faire une ponction au-dessus de la rotule vers le côté interne ou externe du genou pendant qu'un aide comprime avec la main le côté opposé de la tumeur. Avoir soin de faire préalablement un pli à la peau et de ponctionner à la base du pli pour détruire le parallélisme. Faire suivre la ponction de l'injection iodée (Bonnet, Velpeau).

℞	Teinture d'iode	5 gr.
	Iodure de potassium	0gr,50
	Eau distillée	10 à 15 gr.

Si elle succède au rhumatisme (voir 22).

Si elle succède à la blennorraghie: traiter la maladie uréthrale.

Si elle succède à la dysenterie : traiter comme ci-dessus après avoir employé les fomentations toniques, résolutives.

Si elle succède à la parturition : saignées, purgatifs, vésicatoires. Quelquefois tartre stibié à dose rasorienne (Gimelle).

556. **Luxations de la rotule.** — I. **L. en dehors.** — Symptomes. — 1° *Déformation* : Enfoncement à la place occupée habituellement par la rotule ; augmentation de la largeur du genou ; rotule placée de champ en dehors : au-dessus des condyles, corde tendue obliquement de dedans en dehors, formée par le vaste interne; au-dessous, saillie du ligament rotulien de bas en haut, de dedans en dehors.

Fig. 305. — Luxation incomplète en dehors de la rotule.

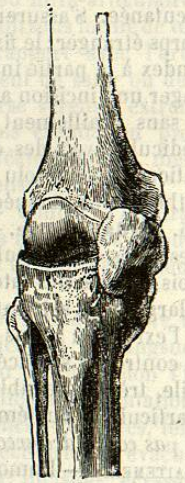

Fig. 306. — Luxation de la rotule en dedans.

2° *Dimension* : Normale.

3° *Attitude* : Jambe dans l'extension ou dans la flexion.

4° *Mobilité* : Mouvements passifs impossibles ; mouvements communiqués peu étendus et douloureux (*Luxation complète*).

Déformation moindre; saillie du bord externe en dehors, du bord interne au milieu de la poulie articulaire (*fig.* 285); jambe dans l'extension (*L. incomplète*).

Traitement. — Etendre la jambe sur la cuisse, fléchir la cuisse sur le tronc et refouler la rotule en avant et en dedans (Valentin). Bandage de Scultet ou dextriné ; genouillère.

II. **Luxations en dedans.** — Symptomes. — Déformation considérable du genou ; saillie en dedans, cavité en dehors (*fig.* 306).

Traitement. — Comme dans le cas précédent; repousser la rotule de dedans en dehors.

557. **Tumeur blanche.** — Symptomes. — Douleur, gêne, pesanteur articulaire avec ou sans phénomènes inflammatoires, occupant l'articulation en partie ou en totalité, quelquefois s'irradiant dans le pied; augmentant moins par la pression que par les mouvements ou la chaleur du lit; téguments pâles, tendus; tumeur immobile, circonscrite, résistante, élastique sans fluctuation ou quelquefois dure ; mouvements gênés, difficiles ; membre fléchi, immobile, moins volumineux quand la maladie est chronique. Au bout d'un certain temps, rougeur plus vive de la peau, tension excessive, ouvertures fistulaires donnant un pus sanieux, contenant quelquefois des

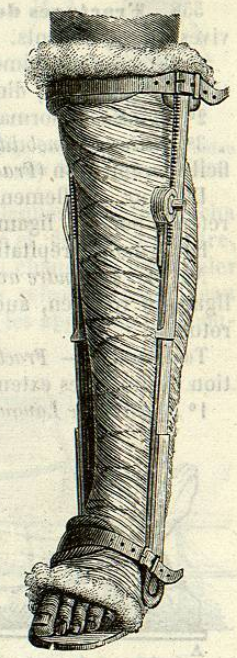

Fig. 307.

débris d'os s'il y a carie osseuse (90). Plus tard, luxations spontanées du tibia (562).

Ne pas confondre avec rhumatisme articulaire (22 23), hydarthrose (555).

Traitement. — 1° *Local :* Immobiliser l'articulation en plaçant le membre dans une gouttière ouatée, dans l'appareil inamovible ouaté, en ayant soin de redresser préalablement le genou pour avoir l'ankylose la moins défavorable. Laisser l'appareil pendant 4 ou 6 semaines pour le réappliquer. Après la guérison, chercher à l'aide d'appareils à obtenir le retour des fonctions du membre.

2° *Général:* Voir lymphatisme (26), tumeur blanche du coude (349, 363).

558. **Fractures de la rotule.** — Symptômes. — Douleurs vives et craquements.

1° *Déformation:* Tuméfaction, gouttière transversale augmentant par la flexion, diminuant par la tension.

2° *Dimension* : Normale.

3° *Attitude et mobilité*: Station debout impossible ou très-difficile ; crépitation (*Fracture transversale*).

Douleur, gonflement, peu ou pas de mobilité des fragments retenus par les ligaments ; vide latéral (*Fracture verticale*).

Ecchymose, crépitation facile, gonflement (*Fracture multiple*).

Ne pas confondre avec contusion (552), ni avec rupture du ligament rotulien, auquel cas la gouttière est au dessus de la rotule.

Traitement. — *Fracture transversale* : Empêcher la contraction des muscles extenseurs et fléchisseurs de la jambe.

1° *Appareil de Laugier* (*fig.* 308): Consistant en une planchette

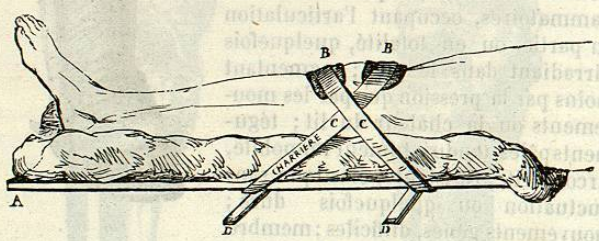

Fig. 308. — Appareil de Laugier pour les fractures de la rotule (*).

(*) A, planche ; B, B, plaques de gutta-percha ; C, C, bandes circulaires de caoutchouc : D, D, traverses de bois servant d'arrêt aux lacs.

A assez large, recouverte d'un coussin, munie au niveau du jarret de deux traverses de bois D, D servant de point d'arrêt aux lacs C, C, qui pressent sur chaque fragment de la rotule par l'intermédiaire des plaques de gutta-percha B, B.

2° *Appareil de Fontan* (*fig.* 309) : C'est une modification du bandage en 8 de chiffre : il consiste en une planche de 25 cent. de longueur sur 12 ou 15 de largeur, qui porte sur chacun des bords latéraux, à la distance de 7 ou 8 centimètres des bords supérieur et inférieur, deux échancrures ayant cette même longueur sur 2 de profondeur A ; on garnit cette planche d'un petit coussin B ; on jette autour du membre, au-dessus et au-dessous de la rotule, cinq ou six tours de bande A, D et E, puis on glisse de chaque côté de l'articulation un lacs de forte toile que l'on noue.

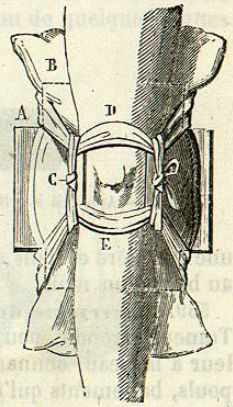

Fig. 309. — Appareil Fontan pour fractures de la rotule.

3° *Appareil de U. Trélat.* A, A deux plaques de gutta-percha longues de 0,10, larges de 0,06 d'un côté et de 0,04 de l'autre, épaisses de 0,05 ; les ramollir dans l'eau chaude et les mouler sur les contours de la rotule ; les faire refroidir dans l'eau fraîche quand elles sont bien moulées, les appliquer de nou-

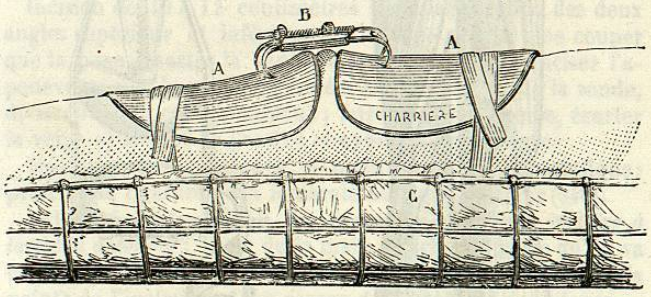

Fig. 310. — Appareil de U. Trélat, pour les fractures de la rotule (*).

veau, les fixer à l'aide de bandelettes de diachylon faisant deux fois le tour du membre ; une fois fixées bien solidement, les

(*) A, A, plaques de gutta-percha ; B, griffe ; C, gouttière.

rapprocher le plus possible et implanter fortement dans chacune la griffe de Malgaigne (*fig.* 311) : placer le membre dans

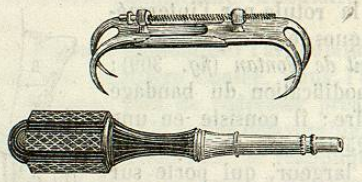

Fig. 311. — Appareil à griffes de Malgaigne pour les fractures de la rotule.

une gouttière et dans une légère élévation. Enlever l'appareil au bout d'un mois.

559. **Anévrysme de l'artère poplitée.** — Symptomes. — Tumeur arrondie, peu volumineuse, sans changements de couleur à la peau, donnant des battements isochrones à ceux du pouls, battements qui diminuent ou cessent si l'on comprime l'artère fémorale, et perceptibles à l'auscultation locale; fourmillements, picotements, douleur profonde et paralysie du membre ; œdème et quelquefois gangrène.

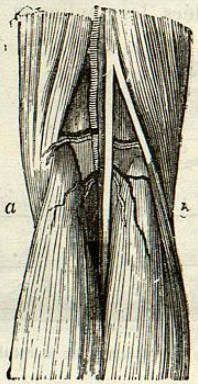

Fig. 312. — Ligature de l'artère poplitée (*).

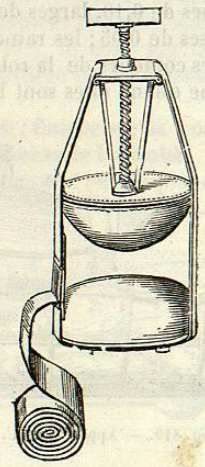

Fig. 313. — Compresseur hémostatique.

(*) *a*, côté interne ; *b*, côté externe.

Ne pas confondre avec tumeur osseuse ou exostose (81), gomme syphilitique (28), loupe (71), kyste (73), abcès froid (108).

Traitement. — Compression sur la tumeur ou au-dessus, au tiers moyen de l'artère fémorale ; injection de quelques gouttes de perchlorure de fer.

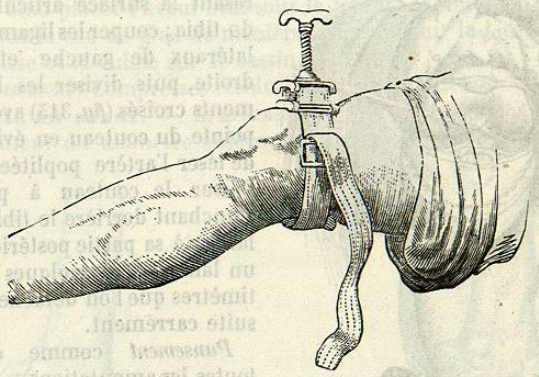

Fig. 314. — Compression hémostatique.

Ligature de la fémorale (546).

560. **Ligature de l'artère poplitée.** — *Points de repère :* Ligne réunissant l'angle supérieur à l'angle inférieur du losange formé par les muscles qui bornent le creux poplité.

Incision de 10 à 12 centimètres dans la direction des deux angles supérieur et inférieur du losange poplité ; ne couper que la peau, écarter la saphène externe (*fig.* 312), inciser l'aponévrose sur la sonde cannelée, et, avec le bec de la sonde, diviser le tissu cellulo-adipeux ; faire fléchir la jambe, écarter la veine et le nerf de l'artère et appliquer la ligature.

Opération peu pratiquée, à moins de plaie traumatique; préférer la ligature de la fémorale au tiers inférieur (546).

561. **Désarticulation du genou.** — *Méthode ovalaire à lambeau antérieur* : Tenir de la main gauche la partie qu'on va enlever; avec la main droite armée du couteau, faire avec la pointe de l'instrument, au niveau de l'extrémité supérieure — du tibia pour le côté gauche ; — du péroné pour le côté droit, — une incision qui, d'abord longitudinale, s'incurve peu à peu de manière à devenir transversale à trois travers de doigt au-dessous de la tubérosité antérieure du tibia ; prolonger cette incision du côté opposé à la même hauteur; disséquer et rele-

ver la manchette. — Faire relever la manchette par un aide; porter le couteau transversalement sur le ligament rotulien, couper ce ligament et entrer dans l'articulation en rasant la surface articulaire du tibia; couper les ligaments latéraux de gauche et de droite, puis diviser les ligaments croisés (*fig.* 315) avec la pointe du couteau en évitant de léser l'artère poplitée. — Passer le couteau à plein tranchant derrière le tibia et laisser à sa partie postérieure un lambeau de quelques centimètres que l'on détache ensuite carrément.

Pansement comme dans toutes les amputations.

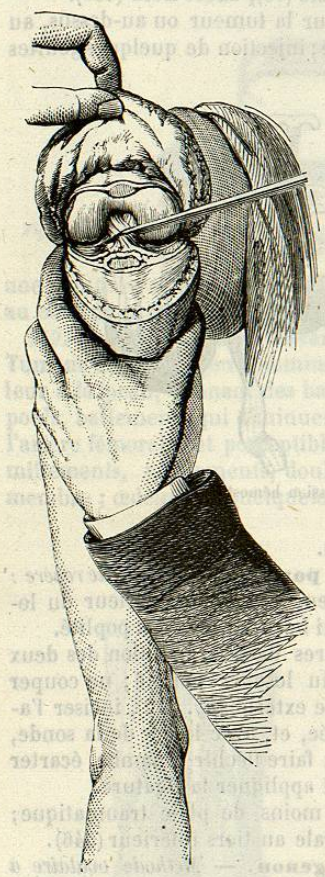

Fig. 315. — Deuxième temps de la désarticulation du genou par le procédé circulaire (*).

562. **Luxations du tibia.** — I. **L. en arrière.** — Symptomes. — 1° *Déformation* : Saillie des condyles fémoraux en avant et du tibia en arrière; rotule située horizontalement, la face antérieure regardant en bas; diamètre antéro-postérieur double (*fig.* 316).

2° *Dimension* : Raccourcissement réel de la jambe.

3° *Attitude* : Membre dans l'extension.

4° *Mobilité* : Mouvements possibles, mais douloureux.

Extension ou demi-flexion; raccourcissement apparent;

(*) La jambe est fléchie à angle droit sur la cuisse. De la main gauche l'opérateur saisit la partie supérieure du tibia en appuyant le pouce sur une des parties latérales de la tubérosité antérieure et les autres doigts sur la partie opposée du membre; l'extrémité unguéale de l'index gauche porte sur l'interligne articulaire. Après avoir sectionné le tendon rotulien et les ligaments latéraux, l'instrument est dirigé sur les ligaments croisés qu'il divise (Chassaignac).

abaissement de la rotule qui a une direction oblique; mêmes symptômes que ci-dessus, mais moins prononcés; marche conservée, mais avec claudication (*L. incomplète*).

Traitement. — Faire l'extension sur la jambe, la contre-extension sur le bassin, et exercer une pression en sens inverse sur les surfaces articulaires du fémur et du tibia.

Ou bien placer l'avant-bras sous le jarret, exercer une pression sur le cou-de-pied de manière à faire fléchir la jambe sur la cuisse et la cuisse sur le bassin (Guillon).

Pansement : Compresses résolutives et immobilité.

II. **L. en avant.** — Symptomes. — 1° *Déformation* : Agrandissement du diamètre antéro-postérieur; situation horizon-

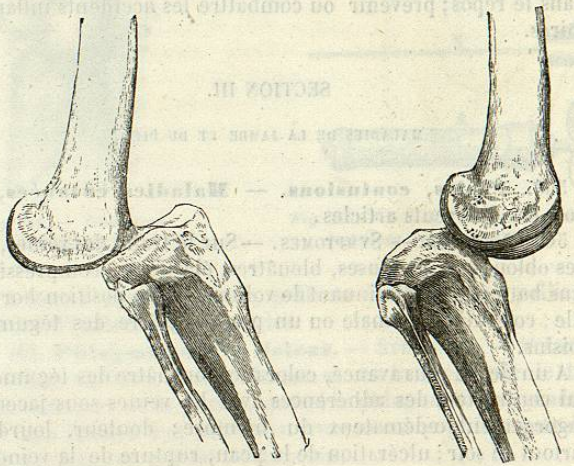

Fig. 316. — Subluxation latérale. *Fig.* 317. — Luxation fémoro-tibiale.

tale de la rotule; au-dessus du genou, sillon à concavité inférieure.

2° *Dimension* : Raccourcissement de la jambe.

3° *Attitude* : Jambe étendue ou à moitié fléchie.

4° *Mobilité* : Mouvements possibles, mais douloureux (*L. complète*).

Mouvements d'avant en arrière possibles, mais douloureux; raccourcissement léger; saillie du tibia en avant et des condyles fémoraux en arrière moins prononcée que ci dessus (*L. incomplète*).

III. **L. en dedans.** — Symptomes. — 1° *Déformation* : Saillie du fémur en dehors et du tibia en dedans ; rotule inclinée du côté interne.

2° *Mobilité* : Impossibilité ou difficulté de marcher (*incomplète*).

IV. **L. en dehors.** — Dispositions contraires au cas précédent (*incomplète*).

Dans les luxations *latérales incomplètes*, déformation plus considérable ; luxation de la rotule, qui est portée du côté vers lequel le tibia s'est luxé.

Traitement. — Réduire en exerçant des tractions sur le pied et en poussant les parties luxées en sens contraire ; maintenir dans le repos ; prévenir ou combattre les accidents inflammatoires.

SECTION III.

MALADIES DE LA JAMBE ET DU PIED.

563. **Plaies, contusions. — Maladies cutanées**, etc. Voir ces différents articles.

564. **Varices.** — Symptomes. — Sur le trajet des veines, saillies oblongues, noueuses, bleuâtres, élastiques, compressibles, sans battements, diminuant de volume par la position horizontale ; coloration normale ou un peu rougeâtre des téguments voisins.

A un degré plus avancé, coloration brunâtre des téguments, qui contractent des adhérences avec les veines sous-jacentes ; engorgement œdémateux du membre ; douleur, lourdeur, surtout le soir ; ulcération de la peau, rupture de la veine variqueuse, hémorrhagie.

Traitement. — 1° *Palliatif* : Position horizontale ; cessation de tout travail ; compression circulaire, régulière, uniforme à l'aide de bandes, de compresses, de bas lacés, en coutil, en toile, en tissu élastique, en peau de chien.

2° *Curatif* : Acupuncture ; électro-puncture, incision profonde des paquets variqueux, et pansement à plat (Richerand). Section transversale au dessus du point qui est le siége de la plus grande dilatation (Velpeau). Ligature (Béclard). Séton (Fricke). Pince (Sanson). Étranglement à l'aide d'une épingle passée au-dessous de la veine (*fig.* 318), et d'un fil de cordonnet passant au-dessous des deux bouts de l'épingle (Velpeau). Cautérisation avec le fer rouge ou la potasse caustique. Injection de perchlorure de fer à 30° ; appliquer une ligature au-dessus du point où l'on doit opérer, une deuxième au-dessous de ce point : piquer la veine avec un trocart, adapter la seringue de Pravaz (*fig.* 319) au trocart, et injecter deux ou trois gouttes de solution de perchlorure de fer dans la veine ; fermer la piqûre avec le collodion.

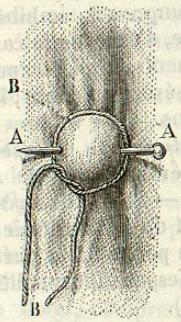

Fig. 318. — Traitement des varices (*).

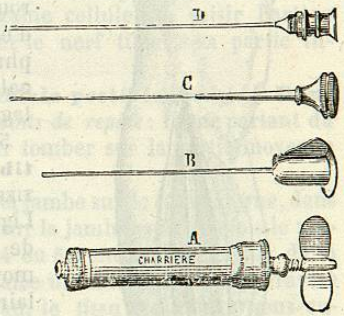

Fig. 319. — Seringue de Pravaz pour injections coagulantes (**).

A toutes ces opérations, préférer le traitement palliatif, à moins d'indications pressantes.

565. **Phlegmasia alba dolens.** — Symptomes. — 1° *Locaux* : Douleur variable dans sa forme et son intensité sur le trajet des vaisseaux de la jambe, quand la phlegmasia est générale ; ou bien limitée aux vaisseaux cruraux ou poplités quand elle est partielle, ce qui est l'exception.

Gonflement local d'abord, puis général et gagnant successivement toute la partie située au-dessous du point affecté ; peau tendue, blanche, lisse, conservant difficilement l'empreinte des doigts ; bandes ou taches rougeâtres sur le trajet des vaisseaux ; cordon dur, noueux, qui est l'indice de la coagulation du sang dans les veines : tuméfaction et induration douloureuse des ganglions lymphatiques.

2° *Généraux* : État fébrile consécutif.

Ne pas confondre avec phlébite consécutive à une blessure au pied ou à la jambe.

Traitement. — Boissons délayantes, acidulées, diurétiques ;

(*) AA, épingle introduite sous la veine variqueuse ; B, fil constricteur.
(**) A, corps de pompe ; B, capsule ; C, trocart ; D, canule très-déliée.