nitrate de potasse (2 à 10 gr.); digitale, digitaline (p. 254). Saignée du bras en cas de symptômes inflammatoires graves ; extrait thébaïque (0,05 à 0,15) en potion ; frictions mercurielles deux à trois fois par jour sur le membre malade ; cataplasmes émollients; tenir le membre dans l'élévation ; au déclin, bandage roulé, et compresses imbibées d'eau blanche, d'eau-de-vie camphrée ; lavements simples ou purgatifs; diète sévère au début; laitage, bouillons.

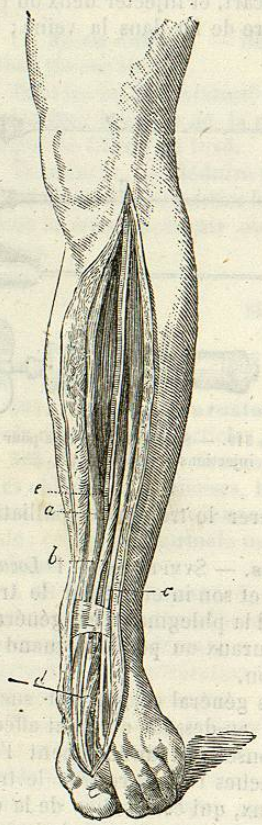

Fig. 320.— Artère tibiale antérieure (*).

566. **Ligature de l'artère tibiale antérieure.** — 1° Au tiers moyen. — *Points de repère* : Ligne partant du bord antérieur de la tête du péroné à la partie moyenne de l'espace intermalléolaire (*fig.* 320).

Opérateur en dehors : Placer un coussin dans le creux poplité, tenir le pied dans la flexion forcée; faire au niveau du bord interne du jambier antérieur *a* une incision de 3 à 4 travers de doigt, comprenant la peau, le tissu cellulaire ; à l'extrémité inférieure de l'incision, chercher l'interstice celluleux (le premier à partir de la crête du tibia) qui sépare le jambier antérieur *a* de l'extenseur du gros orteil *b*; le diviser de bas en haut; écarter ces deux muscles avec l'index gauche; chercher la gaîne des vaisseaux (le nerf est en dehors) ; isoler l'artère *e* des deux veines satellites, et placer au-dessous d'elle un fil au moyen de l'aiguille de Cowper introduite de dehors en dedans. Pansement simple.

2° Au tiers inférieur. — *Points de repère* : Ligne allant du centre de la tête du péroné au milieu de l'espace intermalléolaire.

(*) *a*, jambier antérieur ; *b*, extenseur du gros orteil ; *c*, extenseur commun ; *d*, pédieux ; *e* artère tibiale antérieure.

Opérateur en dehors : Sur cette ligne, incision de trois travers de doigt, s'arrêtant un peu au-dessus du ligament annulaire du tarse et par delà la ligne médiane de la jambe. Faire fléchir fortement le pied sur la jambe, porter l'indicateur sur la crête du tibia, et le ramener en dehors du tibial antérieur *a*; écarter avec la sonde cannelée les tendons du tibial antérieur *a* et de l'extenseur du gros orteil *b*; porter en dedans le nerf tibial, sous lequel est l'artère tibiale *e* accompagnée de ses deux veines satellites; ouvrir la gaîne celluleuse, saisir l'artère de dedans en dehors et laisser le nerf tibial à sa partie interne.

566 *bis*. **Ligature de la tibiale postérieure.** — I. **Dans la moitié supérieure.** — *Points de repère* : Ligne partant du milieu de l'espace poplité pour tomber sur la partie moyenne de la malléole interne.

Opérateur en dehors : Placer la jambe sur le côté externe, dans la demi-flexion, le pied fléchi sur la jambe; quelquefois le malade couché sur le ventre. A 4 ou 5 centim. au dessous de la tubérosité interne du tibia, faire une incision de cinq travers de doigt, comprenant la peau, le tissu cellulaire sous-cutané, en ayant soin de s'écarter du bord interne du tibia, pour ne pas blesser la veine saphène interne et le nerf qui l'accompagne, et en respectant l'aponévrose d'enveloppe, que l'on incisera *sur le jumeau interne* et non sur le soléaire pour pouvoir pénétrer dans l'interstice de ces deux muscles. Fléchir fortement la jambe sur la cuisse, mettre le pied dans l'extension, séparer avec les doigts le soléaire du jumeau interne que l'on porte en arrière et en dehors de manière à bien voir la face postérieure du soléaire. A 2 ou 3 centim. du bord interne de ce muscle, inciser l'aponévrose postérieure, pénétrer dans le corps du muscle jusqu'à son aponévrose antérieure ou profonde et diviser cette aponévrose sur la sonde cannelée : on trouve alors le paquet des vaisseaux ; on sépare l'artère des veines et on applique la ligature.

Indications : Hémorrhagie provenant de la partie supérieure de la tibiale postérieure.

II. **Derrière la malléole interne.** — *Points de repère* : Ligne courbe entre la malléole interne et le tendon d'Achille. Pied fléchi, jambe renversée en dehors; opérateur au côté externe. A deux travers de doigt au-dessus du niveau de la malléole faire une incision courbe dans la direction ci-dessus. Eviter d'inciser les veines qui sont sur le bord interne du pied; pour cela, inciser avec la pince et les ciseaux boutonnés les

couches fibreuses jusqu'au paquet des vaisseaux. Étendre le pied sur la jambe pour trouver les vaisseaux : l'artère est *toujours au milieu* des deux veines, le nerf est en arrière et en dehors. Passer la ligature et pansement simple.

Indications. Plaie profonde : souvent cette ligature doit être suivie de celle de la tibiale antérieure. Ne pas trop se rapprocher de la malléole interne, dans la crainte de diviser la gaîne des tendons des muscles fléchisseur profond et jambier postérieur.

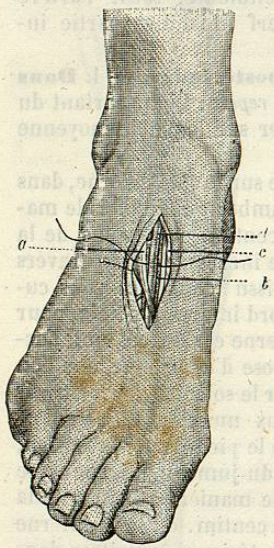

Fig. 321. — Ligature de l'artère pédieuse (Sédillot).

567. **Ligature de l'artère pédieuse.** — *Points de repère* : Ligne tirée du milieu de l'espace intermalléolaire à l'espace compris entre les deux premiers orteils. Se placer à droite du sujet, maintenir le pied dans l'extension, faire sur le trajet indiqué, au niveau du scaphoïde, une incision de deux travers de doigt (*fig.* 321). Faire fléchir le pied sur la jambe ; reconnaître l'artère *d* entourée de ses deux veines satellites *b* et située entre l'extenseur propre du gros orteil *c*, en dedans, et entre le premier tendon de l'extenseur commun des orteils en dehors. Ouvrir la gaîne, séparer l'artère des veines et appliquer la ligature.

568. **Fracture des deux os de la jambe.** — SYMPTOMES. — 1° *Déformation* : Gonflement à convexité presque toujours en avant ; le doigt promené sur la jambe indique le siége de la fracture ;

2° *Dimension* : Normale ou léger raccourcissement ;

3° *Attitude* : Pied entraîné en dehors ;

4° *Mobilité* : Anormale, crépitation ; soubresauts musculaires.

Ne pas confondre avec contusion.

TRAITEMENT. — Faire la contre-extension sur le genou et l'extension sur le pied : maintenir les fragments à l'aide du bandage de Scultet (*fig.* 322) ou de la gouttière en fil métallique, ou du bandage amidonné, dextriné ou plâtré.

Varier l'appareil selon la direction des fragments. Prévenir

les plaies du talon à l'aide de vessies de porc ou du coussin calcanien (*fig.* 294).

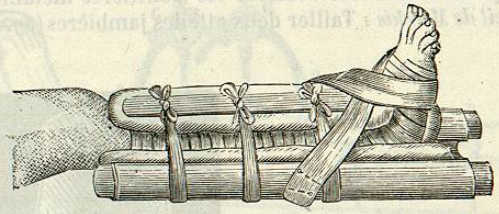

Fig. 322. — Appareil de Scultet pour les fractures transversales de la jambe.

Appareil de suspension de Salter (*fig.* 323), consistant en deux forts cerceaux réunis par une ou plusieurs traverses : sur la traverse supérieure *a*, glisse une sorte de petit chariot composé de

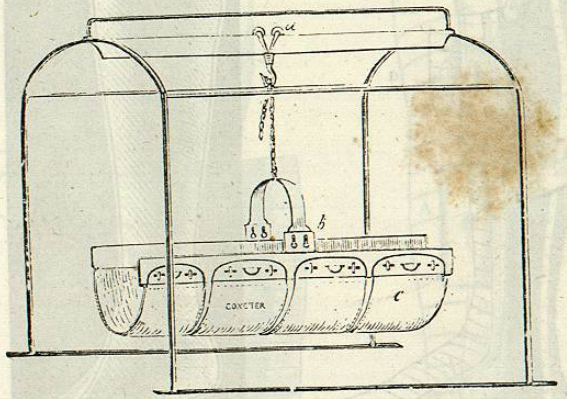

Fig. 323. — Appareil de suspension de Salter pour les fractures de la jambe.

deux roulettes auxquelles est attaché un fort crochet qui soutient l'appareil. Cet appareil forme un hamac composé de deux attelles latérales maintenues écartées par le demi-arc métallique supérieur *b* ; le fond est constitué par de larges bandes de toile ou de caoutchouc *c*, séparées et agrafées à des boutons.

S'il y a plaie, appliquer le bandage dextriné (*fig.* 324) ; ména-

ger dans les bandes ou le carton des ouvertures au niveau des plaies *a*, pour faire les pansements fréquents, sans déranger l'appareil contentif. Préférer les gouttières métalliques.

Appareil de Merchie : Tailler deux attelles jambières (*fig.* 325),

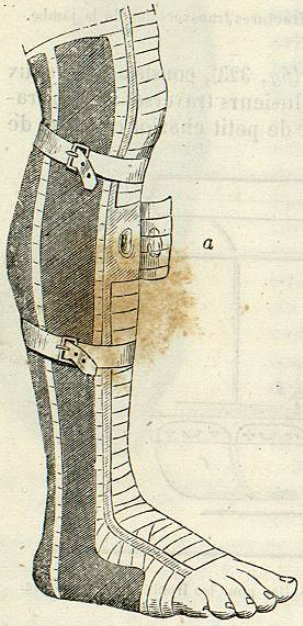

Fig. 324. — Appareil dextriné pour les fractures de la jambe.



Fig. 325. — Appareil de Merchie, attelles modelées pour la jambe.

ayant en moyenne $0^m,62$ de longueur, l'une externe, l'autre interne : suivre le même procédé que dans les fractures du bras.

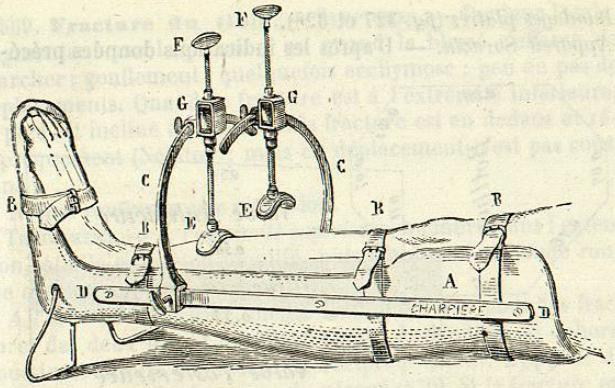

Fig. 326. — Appareil de B. Anger pour fractures comminutives de la jambe.

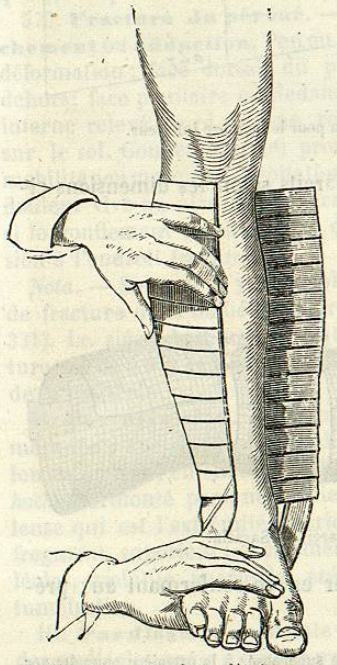

Fig. 327. — Bandage plâtré.

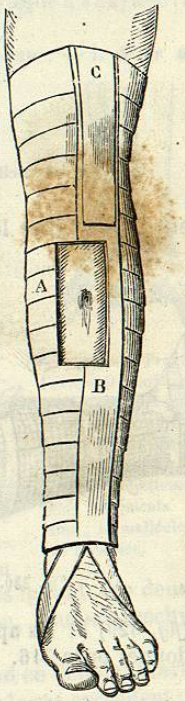

Fig. 328. — Bandage plâtré fenestré (*).

(*) Bandage rendu inamovible en recouvrant la ligne de section à l'aide d'une

Bandages plâtrés (*fig.* 327 et 328).

Appareil Sarazin. — D'après les indications données précé-

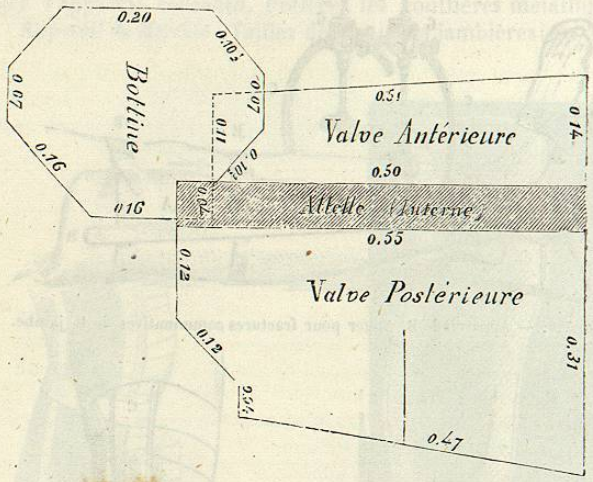

Fig. 329. — Attelle Sarazin pour le membre inférieur.

demment (311), tailler les appareils selon les dimensions ci-

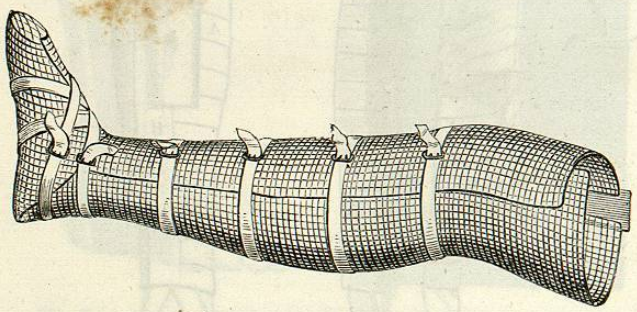

Fig. 330. — Appareil de Sarazin.

dessus (*fig.* 329) et les appliquer en se conformant aux préceptes donnés page 316.

bande plâtrée B; C, seconde bande plâtrée superposée à la première pour donner une plus grande solidité à la partie supérieure de l'appareil.

569. **Fracture du tibia.** — Symptomes. — Douleur locale, augmentant par la pression ou quand le blessé s'efforce de marcher; gonflement; quelquefois ecchymose : peu ou pas de déplacements. Quand la fracture est à l'extrémité inférieure, le pied est incliné en dehors si la fracture est en dedans et réciproquement (Nélaton); mais ce déplacement n'est pas constant.

Ne pas confondre avec contusion.

Traitement. — *A l'extrémité supérieure*, membre dans l'extension, attelle en carton mouillé, puis amidonné et bande roulée ou bien appareil dextriné.

A l'extrémité inférieure, même traitement que pour les fractures des deux os. Si le renversement du pied est en dehors, coussin et attelle en dedans et réciproquement. Appareil de Dupuytren pour les fractures du péroné (570). Si la fracture est compliquée, immobilité du membre, au risque d'ankylose : quelquefois amputation ou désarticulation.

570. **Fracture du péroné.** — Symptomes. — I. **Par arrachement** ou **adduction.** Peu ou pas de déformation; face dorsale du pied en dehors; face plantaire en dedans, bord interne relevé, bord externe reposant sur le sol. Gonflement peu prononcé; mobilité peu marquée; crépitation rare; douleur vive au niveau de la fracture: si le gonflement est médiocre, dépression à l'endroit fracturé.

Fig. 331. — Fracture de l'extrémité inférieure du péroné, sur un point plus élevé que d'ordinaire; au niveau de la fracture est un enfoncement produit par le déjettement des deux fragments sur le tibia; la malléole tibiale est arrachée.

Nota. — Souvent il y a complication de fracture de la malléole interne (*fig.* 331). Le siége habituel de cette fracture est de 3 à 6 centimètres au-dessus de la malléole.

II. **Par divulsion.** — Déformation marquée; axe du pied en dehors, talon en dedans; enfoncement dit *coup de hache* surmonté par une saillie anguleuse qui est l'extrémité inférieure du fragment supérieur; écartement plus grand des deux malléoles, mobilité anormale, crépitation, douleur, ecchymose, tuméfaction.

III. **Par diastase.** — Pointe du pied en dehors, écartement des malléoles, mais moindre que dans le cas précédent : tuméfaction et ecchymose moins considérables.

Ne pas confondre avec entorse (572).

ENTORSE.	FRACTURE.
Mouvements douloureux.	Mouvements peu ou pas douloureux.
Douleur diffuse, mais locale.	Douleur locale augmentant par la pression.
Mouvements latéraux douloureux et impossibles.	Mouvements latéraux possibles.
Ecchymose diffuse.	Ecchymose circonscrite.
Pas de dépressions transversales, ni de crépitation.	Dépression transversale oblique et crépitation (non constamment).

TRAITEMENT. — *S'il n'y avait pas de déplacement* : appareil dextriné ou amidonné ou plâtré, ou gouttière métallique.

S'il y a déplacement : appareil de Dupuytren (*fig.* 332), consistant en un coussin d'une longueur égale à celle de la jambe, replié sur lui-même à la partie inférieure en forme de coin

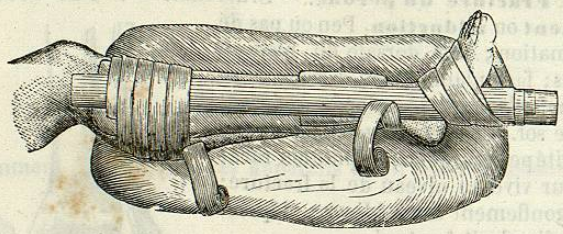

Fig. 332. — Appareil de Dupuytren pour les fractures du pied.

appliqué au côté interne, de telle sorte que la base soit appliquée sur la malléole interne, et le sommet sur le condyle interne du tibia : maintenir ce coussin à l'aide d'une attelle dépassant inférieurement le pied et le fixer au moyen de tours de bande, ou d'un bandage amidonné ou dextriné.

570 *bis*. **Résection du péroné.** — 1° DE LA DIAPHYSE. Incision longitudinale au niveau de la lésion et dépassant ses limites, passage de la scie à chaîne et section de l'os au-dessus et au-dessous de la lésion.

Il en résulte toujours le renversement du pied en dehors.

2° DE L'EXTRÉMITÉ INFÉRIEURE. — Incision longitudinale dépassant en bas la tête de la malléole péronière; passer la scie à chaîne un peu au-dessus du point où l'os n'est plus malade; scier

cet os; faire saillir le tronçon inférieur à travers la plaie au moyen d'un davier et désarticuler (*fig.* 333).

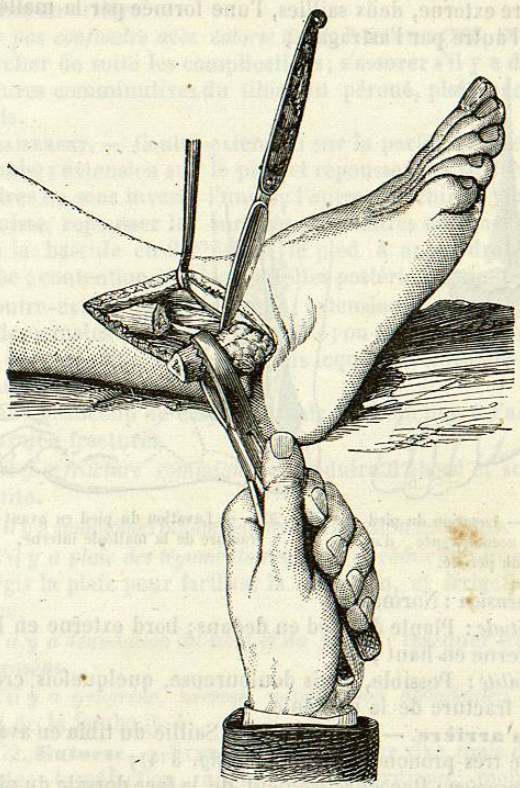

Fig. 333. — Résection de l'extrémité tarsienne du péroné (Chassaignac).

571. **Luxation du pied** ou **tibio-tarsienne.** — I. **En dedans.** — SYMPTOMES. — 1° *Déformation* : En dedans saillie considérable formée par la malléole interne : autre saillie au dessous formée par la poulie astragalienne : quelquefois crépitation produite par la rupture de la malléole externe.

2° *Dimension* normale ;

3° *Attitude* : Rotation de la plante du pied en dehors, bord interne du pied en bas, bord externe en haut ;

4° *Mobilité* : Mouvements communiqués possibles, mais douloureux.

II. **En dehors.** — Symptomes. — 1° *Déformation* : Sur le bord articulaire externe, deux saillies, l'une formée par la malléole externe, l'autre par l'astragale ;

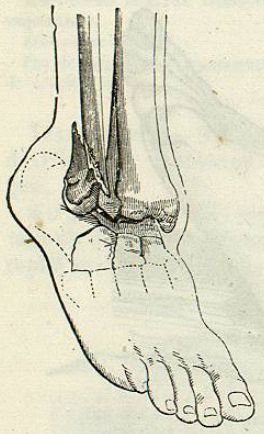

Fig. 334. — Luxation du pied en arrière, accompagnée d'une fracture du péroné.

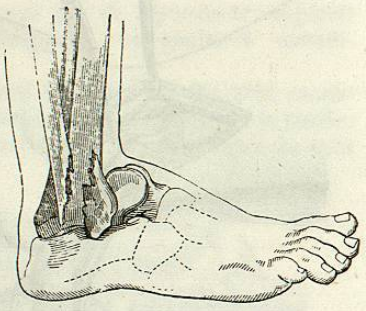

Fig. 335. — Luxation du pied en avant avec fracture de la malléole interne.

2° *Dimension* : Normale ;

3° *Attitude* : Plante du pied en dedans; bord externe en bas, bord interne en haut ;

4° *Mobilité* : Possible, mais douloureuse, quelquefois crépitation et fracture de la malléole.

III. **En arrière.** — 1° *Déformation* : Saillie du tibia en avant : concavité très-prononcée en arrière (*fig.* 334) ;

2° *Dimension* : Raccourcissement de la face dorsale du pied ; allongement du talon.

Très-souvent fracture des malléoles.

IV. **En avant** — Symptomes (*fig.* 335). — *Déformation* : Effacement de la saillie du talon ; abaissement des deux malléoles reculées vers le talon : quelquefois perception sur le dos du pied d'une tumeur qui est la poulie astragalienne ;

2° *Dimension* : Allongement du dos du pied.

V. **En haut.** — Symptômes. — Disjonction du tibia et du péroné permettant à l'astragale de se placer entre eux. Pied non dévié ; espace intermalléolaire considérablement augmenté ;

saillies malléolaires descendues au niveau de la plante du pied.

VI. **Par rotation en dehors.** — Symptomes. — Malléole externe en arrière ; face interne de l'astragale en avant, face externe en arrière.

Ne pas confondre avec entorse (572), fractures (568, 569, 579). Chercher de suite les complications ; s'assurer s'il y a diastase, fractures comminutives du tibia, du péroné, plaies des téguments.

Traitement. — Contre-extension sur la partie inférieure de la jambe ; extension sur le pied et repousser les surfaces articulaires en sens inverse l'une de l'autre. Fléchir la jambe sur la cuisse, repousser les surfaces articulaires en sens inverse, faire la bascule en fléchissant le pied à angle droit sur la jambe ; contention à l'aide d'attelles postérieures.

Contre-extension sur la jambe ; extension sur le pied à l'aide des deux mains et d'un lacs mouillé ; ou bien faire cette extension à l'aide d'un tire-botte, dans lequel est introduit le pied garanti par des bandages.

Dans beaucoup de cas, maintenir la réduction à l'aide d'un appareil à fractures.

S'il y a fracture comminutive : réduire d'abord et surveiller ensuite.

S'il y a symptômes inflammatoires : irrigation continue.

S'il y a plaie des téguments rendant la réduction impossible : élargir la plaie pour faciliter la réduction, et irrigation continue.

S'il y a dénudation du tibia et du péroné : reséquer les parties nécrosées.

S'il y a gangrène, nécrose, suppuration abondante : amputation de la jambe (574).

572. **Entorse.** — Symptomes. — Douleur vive, mais de courte durée ; tuméfaction, quelquefois ecchymoses ; mouvements articulaires difficiles, douloureux, le plus souvent marche impossible.

Ne pas confondre avec fracture (569, 570), luxation (571).

Traitement. — Immédiatement après l'accident, imprimer à l'articulation tous les mouvements qu'elle peut exécuter à l'état sain, tractions, pressions, massage (Bonnet) ; prévenir le gonflement inflammatoire en plongeant le pied dans un seau d'eau fraîche pendant 2 ou 3 heures au moins (Baudens), irrigation continue ; compresses froides, glacées, vinaigrées ; compresses trempées dans l'eau blanche, l'eau de-vie cam-

phrée. Compression à l'aide d'une bande roulée; tenir le membre dans l'immobilité à l'aide d'une gouttière métallique.

Contre les phénomènes inflammatoires: Applications réfrigérantes, compresses résolutives, eau glacée; quelquefois sangsues.

Contre les douleurs articulaires, contre la gêne des mouvements: frictions, tractions, massage.

Chez les sujets débilités: frictions stimulantes, baumes Fioraventi, Opodeldoch, Nerval.

573. **Tumeur blanche de l'articulation tibio-tarsienne.** — Symptomes. — Souvent suite d'entorses; douleur locale, s'irradiant dans le pied, le gros orteil, exaspérée par la marche, les mouvements. Augmentation du gonflement, fongosités articulaires, déformation. Peau rouge, chaude, luisante; puis abcès pré-malléolaires: quelquefois luxation incomplète.

Traitement. — Pied dans la flexion à angle droit; immobilité dans une gouttière ou un appareil. L'amputation devient souvent indispensable.

574. **Rupture du plantaire grêle** ou **coup de fouet.** — Symptomes. — En marchant, courant ou sautant, douleur vive et subite au-dessous du mollet, analogue à celle produite par un coup de fouet; quelquefois claquement dans cette partie: marche difficile ou impossible: quelquefois tuméfaction et douleur à la pression.

Traitement. — Repos, topiques résolutifs, eau blanche, eau-de-vie camphrée, teinture d'arnica; bande roulée et immobilité.

575. **Amputation.** — I. **Au lieu d'élection,** c'est-à-dire à deux ou trois travers de doigt au-dessous de la tubérosité antérieure du tibia.

1° *Méthode circulaire* (*fig.* 336): Se placer en dedans du membre à amputer: armé d'un couteau interosseux, faire d'un seul coup une incision circulaire en commençant par la face antérieure de la jambe du malade, à 6 ou 7 travers de doigt au-dessous de la tubérosité antérieure du tibia: inciser la peau et le tissu cellulaire. Saisir le bord de la peau, disséquer une manchette dans une hauteur de 3 à 4 travers de doigt. Faire relever la manchette par un aide; couper les muscles circulairement au niveau de la base de la manchette; faire le 8 de chiffre pour séparer complétement les muscles des os en commençant par la face antérieure du péroné. Introduire dans l'espace interosseux un des chefs de la compresse rétracteur à trois chefs, en recouvrir les parties molles. Fixer, sur le tibia,

l'ongle du pouce de la main gauche, la scie inclinée obliquement de haut en bas, et perpendiculairement à l'axe du membre; scier d'abord lentement, puis vite et ralentir à mesure qu'on termine la section des os.

Pansement: Lier les artères péronières, tibiales antérieures et

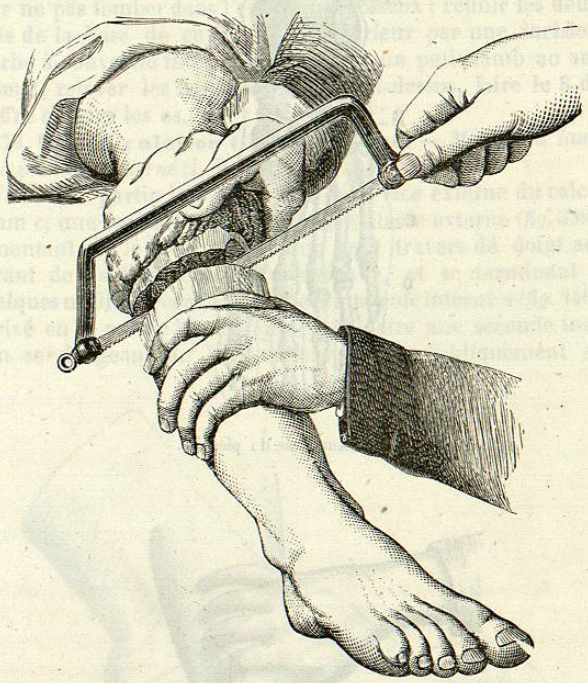

Fig. 336. — Amputation de la jambe au lieu d'élection (*).

postérieures, les branches musculaires; rapprocher les lèvres de la plaie de droite à gauche à l'aide de sutures, de serres-fines ou bandelettes agglutinatives.

2° *Méthode à lambeaux*: Celle à lambeau externe est bonne quoique peu appliquée.

Nota. — On devra toujours avoir présente à l'esprit la conformation anatomique du pied, avant de tenter une opération sur cet

(*) L'amputation de la jambe est faite au lieu d'élection par la méthode circulaire. Les téguments et les chairs ont été sectionnés jusqu'à l'os. La scie, engagée dans le tibia, attaque le péroné (Chassaignac).

organe. J'ai cru utile d'en donner la figure anatomique (*fig.* 337).

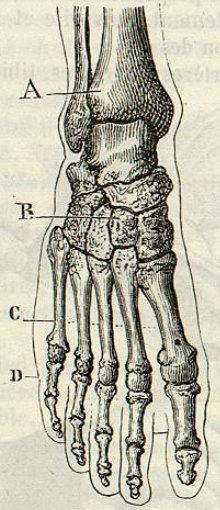

Fig. 337. — Anatomie du pied (*).

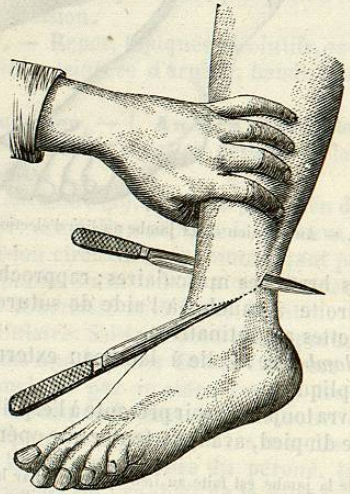

Fig. 338. — Amputation de la région sus-malléolaire.

*) B, tarse; C, métatarse; D, doigts.

II. **A la région sus-malléolaire.** — Méthode à lambeau (*fig.* 338). Se placer en dedans de la jambe, passer le couteau derrière le tibia et le péroné, et tailler un lambeau postérieur long de 4 travers de doigt en ayant soin de donner au couteau une direction oblique de haut en bas et de dedans en dehors pour ne pas tomber dans l'espace interosseux ; réunir les deux côtés de la base de ce lambeau postérieur par une incision courbe à convexité inférieure qui forme un petit lambeau antérieur; relever les lambeaux comme ci-dessus, faire le 8 de chiffre et scier les os.

576. **Désarticulation tibio-tarsienne.** — *Méthode à lambeau plantaire interne* (J. Roux).

Faire à la partie la plus reculée de la face externe du calcanéum *c*, une incision passant sous la malléole externe (*fig.* 339), remontant sur le dos du pied à un petit travers de doigt au-devant de l'articulation tibio tarsienne, et se terminant à quelques millimètres au-devant de la malléole interne *a* (*fig.* 340). Arrivé en *a*, porter le pied en dedans, faire une seconde incision se dirigeant de haut en bas, un peu obliquement en

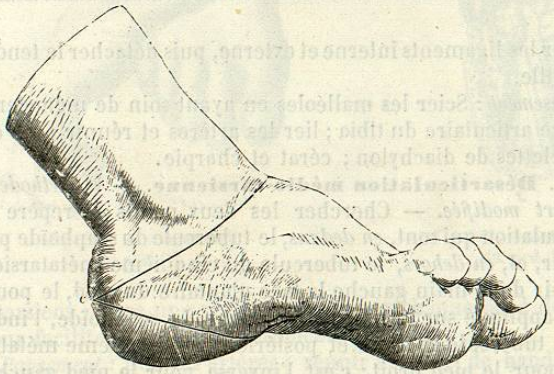

Fig. 339. — Désarticulation tibio-tarsienne (première incision), procédé de J. Roux.

arrière, passant sous la plante du pied et venant rejoindre la première à la partie la plus reculée de la face externe du calcanéum (*fig.* 340). Disséquer le lambeau depuis les bords jusqu'au tendon d'Achille; ménager autant que possible les artères qu'on laisse dans les insertions musculaires; retrousser le lam-